

ANATOMÍA HUMANA

TOMO III

M. PRIVES
 N. LISEKOV
 V. BUSHKOVICH
 EDITORIAL
 MIR
 MOSCÚ

esencephali

Tractus
 Cerebellum
 cerebellorubralis

Nucleus ruber
 Fibras que unen
 pons con cerbellum
 Medulla oblongata

rticospinalis
 lateralis

Fibras que unen
 con thalamus opoticus

Sulcus centralis
 Gyrus postcentralis

Lobus parietalis

Tractus

Gyrus

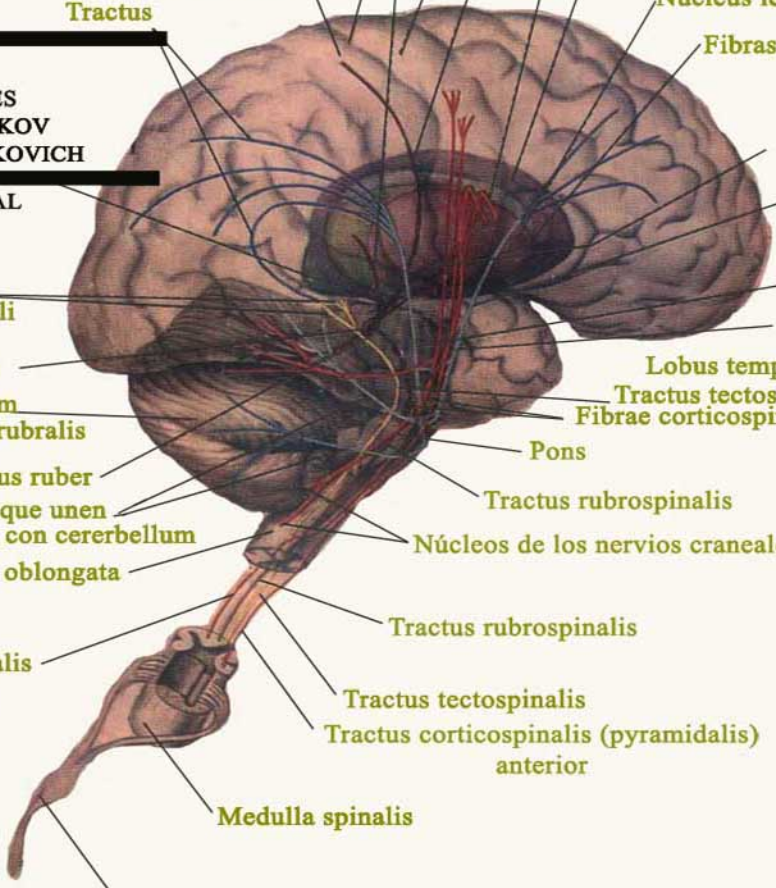
Fibras que unen nucleos
 con la corteza

Capsula interna

Nucleus caudatus

Nucleus len

Fibras q



Medulla spinalis

N. spinalis



EDITORIAL MIR

АНАТОМИЯ

**М. ПРИВЕС
Н. ЛЫСЕНКОВ
В. БУШКОВИЧ
АНАТОМИЯ
ЧЕЛОВЕКА**

**ИЗДАТЕЛЬСТВО
„МЕДИЦИНА“
МОСКВА**

**M. PRIVES
N. LISEKOV
V. BUSHKOVICH**

HUMANA

**TOMO III
ANGIOLOGIA
NEUROLOGIA
ESTESIOLOGIA**

*Quinta edición
revisada y ampliada*

**EDITORIAL
MIR
MOSCU**

Traducción del ruso
HUMBERTO VALDÉS TERGAS
Doctor en Medicina de la Universidad de la Habana
FINA COLL
Doctor en Medicina de la Universidad de Barcelona
Isabel V. Danilova
Licenciada en Filología

На испанском языке

Primera edición 1971
Segunda edición 1975
Tercera edición 1978
Cuarta edición 1981
Quinta edición 1984

Impreso en la URSS

© Издательство «Медицина», 1974
© Traducción al español. Editorial Mir, 1985

CONTENIDO

ANGIOLOGÍA

VÍAS DE CONDUCCIÓN DE LÍQUIDOS 15

Sistema de la circulación sanguínea	16
Esquema de la circulación sanguínea	20
Circulación sanguínea regional	21
Desarrollo del corazón	23
Desarrollo de los vasos sanguíneos	24
Desarrollo de las arterias	24
Desarrollo de las venas	27
Corazón	29
Cámaras del corazón	31
Atrio derecho	32
Atrio izquierdo	33
Ventrículo derecho	33
Ventrículo izquierdo	34
Estructura de las paredes del corazón	35
Pericardio	46
Topografía del corazón	47

ANATOMÍA DEL SISTEMA CARDIOVASCULAR DEL SER VIVO (RADIOANGIOLOGÍA) 51

Corazón	51
Posición y forma del corazón	53
Dimensiones del corazón	54
Pulsación del corazón	54
Vasos de la circulación menor o pulmonar	55
Arterias de la circulación menor	55
Venas de la circulación menor o pulmonar	56
Vasos de la circulación mayor o gran circulación	56
Arterias de la circulación mayor. Aorta	56
Ramos de la aorta ascendente	58
Ramos del arco de la aorta	58
Tronco braquiocefálico	58
Arteria carótida común	58
Arteria carótida externa	59
Arteria carótida interna	64
Arteria subclavia	66
Arteria axilar	70

Arteria braquial	72
Arteria radial	73
Arteria ulnar	75
Arcos arteriales y arterias de la mano	76
Ramos de la aorta descendente	78
Ramos de la aorta torácica	78
Ramos de la aorta abdominal	81
Ramos viscerales impares	81
Ramos viscerales pares	86
Ramos parietales de la aorta abdominal	87
Arteria ilíaca interna	87
Arteria ilíaca externa	90
Arterias de la porción libre del miembro inferior	90
Arteria femoral	91
Arteria poplítea	93
Arteria tibial anterior	94
Arteria tibial posterior	95
Arterias del pie	95
Leyes que rigen en la distribución de las arterias	97
Arterias extraorgánicas	98
Leyes que reflejan la estructura del organismo en su conjunto	98
Leyes que rigen en la trayectoria de las arterias desde el tronco materno al órgano	100
Algunas leyes que rigen en la distribución de las arterias intraorgánicas	101
Circulación colateral	104
Venas de la gran circulación. Sistema de la vena cava superior	105
Venas braquiocefálicas	105
Vena yugular interna	107
Vena yugular externa	109
Vena yugular anterior	109
Vena subclavia	109
Venas del miembro superior	109
Vena ácigos y vena hemiacigos	111
Venas parietales del tronco	111
Plexos vertebrales	113
Sistema de la vena cava inferior	114
Vena porta	115
Vena lienal	117
Venas mesentéricas	117
Venas ilíacas comunes	117
Vena ilíaca interna	117
Anastomosis portocava y cava-cava	118
Vena ilíaca externa	120
Venas del miembro inferior	120
Leyes que rigen en la distribución de las venas	122
Particularidades de la circulación sanguínea del feto	123
Exploración radiológica de los vasos sanguíneos	125
Aorta y otros vasos	126
Sistema linfático	130
Conducto torácico	135
Conducto linfático derecho	137
Desarrollo de los vasos linfáticos	137
Regularidades de la distribución de los vasos linfáticos y los linfonodos	139
Sistema linfático de las diversas regiones del cuerpo	140
Miembro inferior	141
Pelvis	142
Abdomen	143

Tórax	145
Miembro superior	147
Cabeza y cuello	150
Circulación colateral de la linfa	152
Anatomía del sistema linfático de la persona viva	154
Relaciones hematolinfáticas	156
Organos de la hemopoiesis y las relaciones inmunológicas	156
Timo	157
Bazo	159

NEUROLOGÍA

SISTEMA NERVIOSO. GENERALIDADES 165

Característica general del sistema nervioso desde el punto de vista de la cibernética	168
Desarrollo general del sistema nervioso	170

SISTEMA NERVIOSO CENTRAL 177

Médula espinal	177
Estructura de la médula espinal	178
Estructura interna de la médula espinal	181
<i>Meninges de la médula espinal</i>	186
Encéfalo	189
Aspecto general del encéfalo	189
Embriogénesis del encéfalo	191
Diferentes partes del encéfalo	195
Rombencéfalo	196
Médula oblongada, mielencéfalo	196
Estructura interna de la médula oblongada	199
Metencéfalo	209
Puente	201
<i>Estructura interna del puente</i>	
Cerebelo	201
Estructura interna del cerebelo	203
Istmo	205
IV ventrículo	205
Fosa romboides	206
Topografía de la substancia gris de la fosa romboides	208
Mesencéfalo	210
Prosencéfalo	213
Diencefalo	214
Talamoencefalo	214
Hipotálamo	216
III ventrículo	217
Telencéfalo	218
Palio	220
Rinencéfalo	225

Ventrículos laterales	227
Ganglios o núcleos basales o centrales de los hemisferios	230
Substancia blanca de los hemisferios	233
Bases morfológicas de la localización dinámica de las funciones en la corteza cerebral (centros corticales)	236
Falsedad de la "teoría" del racismo en la doctrina sobre el cerebro	246
Meninges del encéfalo	247
Duramadre	247
Aracnoideas	251
Piamadre	253
Líquido cerebrospinal	253
Vasos del encéfalo	254
SISTEMA NERVIOSO PERIFÉRICO	
	258
Nervios de la vida animal o somáticos	258
Nervios espinales	258
Ramos dorsales de los nervios espinales	259
Ramos ventrales de los nervios espinales	259
Plexo cervical	261
Ramos cutáneos	261
Ramos musculares	262
Ramos mixtos	262
Plexo braquial	262
Ramos ventrales de los nervios torácicos	270
Plexo lumbosacro	272
Plexo lumbar	272
Plexo sacro	274
Plexo coccígeo	280
Nervios craneales	218
Nervios que se desarrollaron mediante la fusión de nervios espinales	285
XII par-nervio hipogloso	285
Nervios de los arcos viscerales	289
V par-nervio trigémino	289
Primer ramo del nervio trigémino	291
Segundo ramo del nervio trigémino	293
Tercer ramo del nervio trigémino	295
VII par-nervio facial	297
VIII par-nervio vestibulococlear	302
IX par-nervio glossofaríngeo	302
X par-nervio vago	304
XI par-nervio accesorio	309
Nervios desarrollados en relación con los miotomas craneales	309
III par-nervio oculomotor	310
IV par-nervio troclear	311
VI par-nervio abductor	311
Nervios derivados del cerebro	311
I par-nervios olfatorios	311
II par-nervio óptico	311
Inervación periférica del "soma"	315
Inervación segmentaria o radicular	317
Regularidades de la distribución de los nervios	319

PARTE VEGETATIVA DEL SISTEMA NERVIOSO	320
Formación de nuevas vías nerviosas (reinervación de los órganos)	329
Sistema nervioso simpático	329
Parte central del sistema simpático	329
Parte periférica del sistema simpático	329
Tronco simpático	330
Sistema parasimpático	336
Centros del sistema parasimpático	337
Porción craneal	337
Porción sacra	337
Parte periférica del sistema parasimpático	337
Breve bosquejo de la inervación vegetativa de los órganos	339
Inervación del ojo	339
Inervación de las glándulas lagrimales y salivales	341
Inervación del corazón	342
Inervación de los pulmones y de los bronquios	343
Inervación del tracto digestivo (hasta el colon sigmoideo), el páncreas y el hígado	344
Inervación del colon sigmoideo, del recto y de la vejiga urinaria	344
Inervación de los vasos sanguíneos	345

UNIDAD DE LAS PARTES DE LA VIDA VEGETATIVA Y ANIMAL DEL SISTEMA NERVIOSO

Inervación segmentaria de los órganos	346
---------------------------------------	-----

VISTA DE CONJUNTO DE LAS PRINCIPALES VÍAS DE CONDUCCIÓN DEL SISTEMA NERVIOSO

Esquema de las vías de conducción del sistema nervioso	351
Vías de conducción aferentes	351
Vías de conducción de los receptores de las excitaciones exteriores	351
Vías de conducción del analizador cutáneo	352
Vías de conducción de la sensibilidad táctil de la piel (sentido del tacto)	352
Vías de conducción de la sensibilidad cutánea espacial (tridimensional)—estereognosis (conocimiento de los objetos al tacto)	355
Vías de conducción de la sensibilidad dolorosa y térmica	355

Vías de conducción de los receptores de las excitaciones internas	356
Vías de conducción del analizador motor	356
Vías propioceptivas hacia el cerebelo	357
Analizador interoceptivo	359
Segundo sistema aferente del encéfalo (formación reticular)	361
Vías motoras descendentes	364
Tracto corticospinal (piramidal) o sistema piramidal	364
Vías descendentes de los núcleos subcorticales del prosencéfalo—sistema extrapiramidal	366
Vías motoras descendentes del cerebelo	368
Vías descendentes de la corteza cerebral hacia el cerebelo	369

ESTESIOLOGÍA

Estudio de los órganos de los sentidos

GENERALIDADES

373

PIEL (ÓRGANOS DE LOS SENTIDOS DEL TACTO, TÉRMICO Y DEL DOLOR)

Mamas

377

380

Órganos de la gravitación (sentido de la atracción terrestre)
del equilibrio y del oído

381

Oído externo

383

Oído medio

385

Oído interno

389

ORGANO DE LA GRAVITACIÓN Y DEL EQUILIBRIO (ANALIZADOR DE LA GRAVITACIÓN O ANALIZADOR ESTATOCINÉTICO)

398

Acerca del centro de gravedad del cuerpo

400

ORGANO DE LA VISTA

Ojo

402

403

Bulbo del ojo

403

403

411

Anexos del ojo

412

412

414

414

416

ORGANO DEL GUSTO	420
ORGANO DEL OLFATO	422
Elementos de la anatomía por la edad	424
Determinación de la edad en la persona viva	425
PARTICULARIDADES DE LOS ÓRGANOS CON RESPECTO A LA EDAD	430
Organos de la respiración	430
Laringe y tráquea	430
Pulmones	430
Mediastino	431
Diafragma	431
Cavidad abdominal	431
Hígado	432
Páncreas	432
Bazo	433
Riñones	433
Uréteres	433
Vejiga urinaria	434
SISTEMA NERVIOSO	435
Encéfalo	435
Médula espinal	436
Nervios	436
Corazón	437
Vasos	438
Influjo de los factores sociales sobre la estructura del organismo	438
Importancia del principio de la integridad para la anatomía (Síntesis de datos anatómicos)	443
Anatomía cósmica	451
Anatomía hidrocósmica	457
Índice alfabético	459

CONTENIDO DE LOS I Y II TOMOS

I TOMO

GENERALIDADES

BREVE BOSQUEJO HISTÓRICO DE LA ANATOMÍA

ESTRUCTURA DEL CUERPO HUMANO

LUGAR DEL HOMBRE EN LA NATURALEZA

APARATO DE SOSTEN Y DE LOCOMOCIÓN

PARTE PASIVA DEL APARATO DE SOSTEN Y DE LOCOMOCIÓN

OSTEOARTROSINDESMOLOGÍA

PARTE ACTIVA DEL APARATO LOCOMOTOR

(MIOLOGÍA GENERAL)

II TOMO

ESPLACNOLOGÍA

GENERALIDADES

SISTEMA DIGESTIVO

SISTEMA RESPIRATORIO

SISTEMA UROGENITAL

ORGANOS DE SECRECIÓN INTERNA

GLÁNDULAS ENDOCRINAS

ANGIOLOGIA

VÍAS DE CONDUCCIÓN DE LÍQUIDOS

El sistema vascular está constituido por un conjunto de tubos o conductos por medio de los cuales, y por intermedio de los líquidos que por ellos circulan (sangre y linfa), se efectúa, por un lado, el abastecimiento a las células y los tejidos de las sustancias nutritivas indispensables para los mismos, y por otro, la eliminación de los productos de desecho de los elementos celulares y su transporte a los órganos excretorios (riñones). En los celentéreos, la cavidad digestiva presenta multitud de prolongaciones que facilitan el abastecimiento de sustancias nutritivas a las distintas partes del cuerpo. Sin embargo, ya en los nemertinos (subtipo de gusanos) aparecen tres tubos vasculares diferenciados. El *amphioxus lanceolatus* tiene un sistema de circulación sanguínea cerrado que, no obstante, aún no tiene corazón; la circulación de la sangre incolora del *amphioxus* es producida por la pulsación de los propios vasos. En el sistema vascular de los vertebrados aparece el corazón como órgano pulsátil, que va complicando gradualmente su estructura durante la filogénesis (fig. 291).

El corazón de los peces consta de dos cámaras: un atrio (aurícula), que recibe la sangre y ante el cual se encuentra el seno venoso (*sinus venosus*); y un ventrículo, que expulsa la sangre y que es continuado por el cono arterial (*conus arteriosus*). A través del corazón circula sangre venosa que pasa después por las arterias branquiales hacia las branquias, donde tiene lugar su oxigenación (respiración branquial). En los anfibios, debido a la iniciación de su paso al medio terrestre y a la aparición del tipo de respiración pulmonar, conjuntamente con el tipo branquial, comienza la formación del circuito pulmonar de la circulación sanguínea. Así, de la última arteria branquial se desarrolla el tronco pulmonar, que transporta la sangre desde el corazón a los pulmones, donde tiene lugar el intercambio gaseoso. En relación con eso, el atrio único del corazón se divide por un tabique (septo) en dos atrios aislados (derecho e izquierdo), gracias a lo cual el corazón se convierte en tricameral. En este estadio, por el atrio derecho circula sangre venosa; por el izquierdo, sangre arterial, y por el ventrículo común sangre mixta. Durante el estado de larva funciona la circulación branquial y en el adulto, la pulmonar, lo que refleja el inicio del paso del medio acuoso al aéreo.

En los reptiles, como resultado de su paso definitivo al medio terrestre y al desarrollo de la respiración pulmonar, desaparece por completo la respiración branquial, teniendo lugar el desarrollo ulterior de la circulación sanguínea pulmonar, con lo que se van formando los dos circuitos de circulación sanguínea: el pulmonar y el general. En correspondencia con eso, también el ventrículo comienza a dividirse por un septo incompleto en dos secciones, los ventrículos derecho e izquierdo. En las aves, en los mamíferos y en el hombre se observa ya la separación absoluta de los dos ventrículos mediante el septo interventricular, en correspondencia con los dos circuitos de la circulación sanguínea. Gracias a eso, en ellos la sangre venosa está completamente separada de la sangre arterial: la venosa circula por el corazón derecho y la arterial, por el izquierdo.

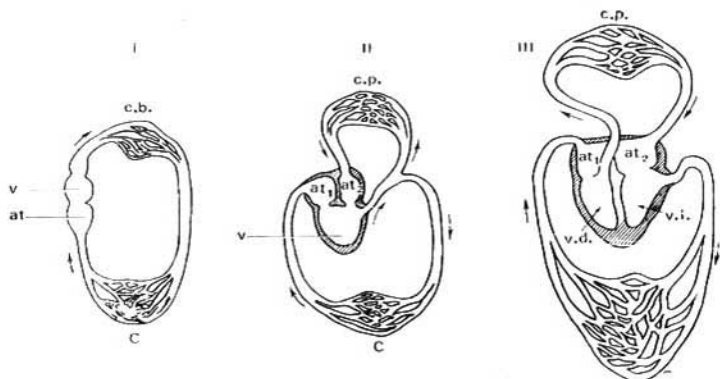


Fig. 291. Esquema de la evolución en la estructura del sistema de la circulación sanguínea en los peces (I), en los anfibios (II) (ranas) y en los mamíferos (III).

v — ventrículo (único);
 c — capilares del círculo mayor;
 at — atrio (único);
 c.b. — capilares branquiales;
 c.p. — capilares pulmonares;

at₁ — atrio izquierdo, y
 at₂ — atrio derecho;
 v.d. y v.i. — ventrículos derecho e izquierdo correspondientemente. Las flechas indican la dirección de la corriente sanguínea.

Por el carácter del líquido circulante, el sistema vascular del hombre y de los vertebrados puede ser dividido en dos partes: 1) **sistema sanguíneo**, conjunto de tubos por los cuales circula la sangre (arterias, venas y corazón) y 2) **sistema linfático**, conjunto de tubos por los que circula un líquido incoloro, la linfa. El sistema linfático, que entra en relación con el sanguíneo durante la embriogénesis, constituye un cauce complementario para los vasos venosos. La circulación por los vasos linfáticos se efectúa de modo idéntico que en las venas, dirigiéndose desde los tejidos hacia el centro. Existen, sin embargo, diferencias esenciales entre el carácter del transporte de las sustancias en las venas y en los linfáticos. Las sustancias diluidas son absorbidas principalmente por los vasos sanguíneos, y las partículas sólidas por los vasos linfáticos. La absorción hacia la sangre se verifica con una rapidez mucho más considerable. Así, por ejemplo, en la inyección subcutánea de azul de metileno esta sustancia colorante aparece en la orina antes de que pueda descubrirse su presencia en el conducto torácico.

SISTEMA DE LA CIRCULACIÓN SANGUÍNEA

El sistema de la circulación sanguínea consta de un órgano central, el corazón, y de una red cerrada de tubos de diferentes calibres denominados **vasos sanguíneos**, enlazados con el mismo. Con sus contracciones rítmicas el corazón provoca el movimiento ininterrumpido de toda la masa sanguínea

que contienen los vasos. En clínica, este conjunto del sistema de la circulación se denomina sistema cardiovascular, distinguiéndose en el mismo un corazón central (es decir, el propio corazón), y un corazón periférico, o sea, el conjunto de los vasos sanguíneos.

Arterias. Los vasos sanguíneos que van del corazón a los órganos, llevándoles la sangre, se denominan **arterias** (*aer*, aire, y *tereo*, contengo); en el cadáver se encuentran vacías, por lo que en la antigüedad se consideraban como tubos conductores de aire.

La pared de las arterias consta de tres túnicas. La interna, **túnica íntima**, está tapizada por un endotelio, debajo del cual se encuentran el subendotelio y la membrana elástica interna; **la túnica media** está constituida por dos estratos de fibras musculares lisas (uno externo, longitudinal, y otro interno, circular), que alternan con fibras elásticas; **la túnica externa o adventicia** contiene fibras de tejido conjuntivo. Los elementos elásticos de la pared forman una armazón elástica única que funciona como un muelle, condicionando la elasticidad de las arterias (S. Schelkunov).

A medida que se alejan del corazón, las arterias se van subdividiendo en ramos de calibre cada vez menor. Las arterias próximas al corazón (la aorta y sus ramos importantes) cumplen, en lo primordial, la función de transporte de la sangre. En ellas se destaca en primer plano la resistencia a la acción dilatadora de la masa sanguínea expulsada por la contracción cardíaca. Por eso en sus paredes se encuentran relativamente más desarrolladas las estructuras de carácter mecánico, o sea, las fibras y membranas elásticas. Estas arterias se denominan **arterias de tipo elástico**. En las arterias de mediano y pequeño calibre predomina la función contráctil, ya que la fuerza debilitada del latido cardíaco exige la contracción activa de la pared vascular para el avance ulterior de la sangre. Esta contracción está garantizada por el desarrollo relativamente mayor de la musculatura lisa vascular, por lo cual estos vasos son llamados **arterias de tipo muscular**. Distintas arterias abastecen de sangre a órganos enteros o parte de éstos. A este respecto se distinguen **las arterias extraorgánicas**, extendidas fuera del órgano hasta el punto de entrada en el mismo, y **las arterias intraorgánicas**, continuación de las primeras, con sus ramificaciones en el interior del órgano. Los ramos colaterales de una misma arteria o de troncos distintos pueden comunicarse entre sí, formando **anastomosis** (*stoma*, boca, embocadura) arteriales antes de alcanzar el calibre de vasos capilares. Estas arterias así comunicadas se llaman **arterias anastomóticas** (la mayoría de las arterias). Las arterias que no tienen anastomosis con los troncos arteriales vecinos, antes de convertirse en capilares (véase más adelante) se denominan **arterias terminales** (por ejemplo, en el brazo). Estas últimas, llamadas también **arterias extremas**, se obliteran más fácilmente por los trombos sanguíneos, predisponiendo así a la formación de infartos (necrosis local del órgano).

Las últimas ramificaciones arteriales son muy delgadas y pequeñas y por eso se destacan con la denominación de **arteriolas**. Ellas se continúan directamente en los capilares, y gracias a su contenido en elementos contráctiles desempeñan una función reguladora.

La arteriola se distingue de la arteria en que su pared sólo tiene un estrato de musculatura lisa, gracias a lo cual realiza la función reguladora. La arteriola se continúa directamente en el precapilar, donde las células musculares están separadas y no forman un estrato compacto. El precapilar se

distingue también de la arteriola por no estar acompañado de la vénula, como se observa en la arteriola.

Del precapilar parten numerosos capilares.

Los capilares (de *capillus*, cabello) son vasos sanguíneos muy diminutos que desempeñan una función de metabolismo. En relación con eso, su pared consta de una sola capa de células endoteliales planas, permeable a las sustancias y gases disueltos en los líquidos. La cuestión de si en los capilares existen o no elementos contráctiles no ha sido todavía resuelta de modo definitivo. Existe el criterio de que los capilares están desprovistos de elementos musculares (T. Grigórieva) y por eso no tienen inervación eferente. Formando amplias anastomosis entre sí, los capilares constituyen redes (redes capilares) que se continúan en el postcapilar, estructurado análogamente al precapilar. El postcapilar se continúa en la vénula que acompaña a la arteriola. Las vénulas forman los segmentos finos iniciales del cauce venoso que constituyen las raíces de las venas y que se continúan en las mismas.

Las venas conducen la sangre en dirección opuesta a las arterias, desde los órganos hacia el corazón. Sus **paredes** tienen una constitución similar a la de las arterias, pero son mucho más delgadas y tienen menos tejido elástico y muscular, debido a lo cual al estar vacías se aplastan, contrariamente a las arterias, que aunque vacías continúan presentándose como tubos cilíndricos. Sobre todo son tenues los segmentos iniciales del cauce venoso, las **vénulas**, que son la continuación directa de la red capilar constituyendo las raíces venosas. Las vénulas confluyen en las venas, las que al unirse unas con otras crean, a su vez, ramas venosas de mayor calibre, y por la confluencia de esas últimas se forman los grandes troncos venosos que desembocan en el corazón. Las venas se anastomosan ampliamente entre sí, formando **plexos venosos**.

La circulación de la sangre por las venas se realiza como resultado de la acción aspirante del corazón y de la cavidad torácica, en la que durante la inspiración se crea una presión negativa, gracias a las diferencias de presión en las cavidades, a la contracción de la musculatura estriada y de la musculatura lisa de los órganos y también a otros factores.

Tiene también importancia la contracción de la túnica muscular de las venas, especialmente desarrollada en las venas de la mitad inferior del cuerpo, donde las condiciones para la circulación venosa son más difíciles que en las de la mitad superior. La circulación de la sangre venosa en dirección contraria está impedida por un dispositivo especial, las válvulas, que constituyen una particularidad de las paredes venosas (fig. 292). Las válvulas venosas están formadas por pliegues del endotelio que tienen un estrato de tejido conjuntivo. Están dirigidas por su borde libre hacia el corazón, y por eso no dificultan la circulación de la sangre en esa dirección, pero impiden su reflujo hacia el lado opuesto.

Durante el proceso del desarrollo individual del hombre se observa, con la edad, un aumento relativo del diámetro de las venas y de la capacidad global del cauce venoso, en comparación con el diámetro de las arterias y la capacidad del cauce arterial (A. Gueselévich, 1960).

En muchos órganos existen comunicaciones directas entre las arterias y las venas de menor calibre, denominadas **anastomosis arteriovenosas**. Ellas están formadas de tal modo que la arteria se bifurca en dos ramas de los cuales el de mayor calibre continúa subdividiéndose en arteriolas y capilares,

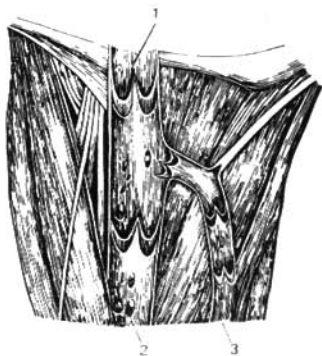


Fig. 292. Válvulas venosas; las venas han sido incididas longitudinalmente y desplegadas.

1 y 2 — vena femoral;
3 — vena safena magna.

y el más pequeño está destinado al enlace con las venas, perdiendo con ello su carácter arterial, aproximándose por su estructura al vaso venoso. Gracias a estas anastomosis, el exceso de sangre arterial que afluye en un momento dado a los tejidos puede pasar al cauce venoso directamente, dejando de lado la red de capilares. Ese dispositivo funcional economiza energía del músculo cardíaco y tiene, en algunas ocasiones, importancia sensible para el funcionamiento del órgano.

Las arterias y las venas tienen por lo común un mismo trayecto, con la particularidad de que las arterias de mediano y pequeño calibre se acompañan de dos venas, y las arterias importantes sólo de una. De esta regla se exceptúan principalmente, aparte de algunas venas profundas, las venas superficiales que se extienden por el tejido subcutáneo, las cuales casi nunca acompañan a las arterias. Las paredes de los vasos sanguíneos poseen su sistema propio de irrigación sanguínea, compuesto por tenues arterias y venas, los **vasos de vasos** (*vasa vasorum*). Estos salen ya del propio tronco cuyas paredes irrigan, o bien de un tronco vecino y se extienden por el estrato de tejido conjuntivo que envuelve a los vasos sanguíneos y que está en conexión más o menos íntima con la túnica adventicia de los mismos; este estrato se denomina **vaina vascular** (*vagina vasorum*). En la pared de las arterias y las venas están incluidas multitud de terminaciones nerviosas (receptores y efectores) relacionadas con el sistema nervioso central; gracias a ello se efectúa la regulación nerviosa refleja de la circulación sanguínea. Los vasos sanguíneos representan extensas **zonas reflectógenas** (G. Ivanov, B. Dolgo-Sabúrov) que desempeñan un papel importantísimo en la regulación neurohumoral del metabolismo.

De acuerdo con la función y la estructura de sus distintas secciones y sus particularidades de inervación, el conjunto de vasos sanguíneos se subdivide recientemente en tres partes: 1) **vasos precárdiacos**, que constituyen el inicio y la terminación de los dos circuitos de la circulación sanguínea: la aorta y el tronco pulmonar (es decir, las arterias de tipo elástico), y las venas cavas y pulmonares; 2) **vasos magistrales**, destinados a la distribución de

la sangre por el organismo. Esas son las arterias extraorgánicas de grande y mediano calibre, de tipo muscular, y las venas extraorgánicas, y 3) **vasos orgánicos**, que aseguran las reacciones metabólicas entre la sangre y el parénquima de los órganos. Ese grupo comprende las arterias y venas intraorgánicas, así como los capilares.

ESQUEMA DE LA CIRCULACIÓN SANGUÍNEA

El trayecto general de la circulación sanguínea se subdivide en dos partes: circulación mayor y circulación menor (fig. 293). La **circulación mayor (corporal)** sirve para transportar las sustancias nutritivas y el oxígeno a todos los órganos y tejidos del cuerpo. Se inicia en el ventrículo izquierdo del corazón, del cual parte la aorta que lleva la sangre arterial. La sangre arterial contiene sustancias nutritivas y oxígeno necesarios para la actividad vital del organismo y es de color rojo escarlata. La aorta se ramifica en arterias, que van a todos los órganos y tejidos del cuerpo, continuándose en su espesor en las arteriolas y más adelante en los capilares. Los capilares, a su vez, se continúan en las vénulas y éstas en las venas. A través de la pared de los capilares tiene lugar el metabolismo y el intercambio gaseoso entre la sangre y los tejidos del cuerpo. La sangre arterial que fluye por los capilares entrega las sustancias nutritivas y el oxígeno y en cambio recibe los productos

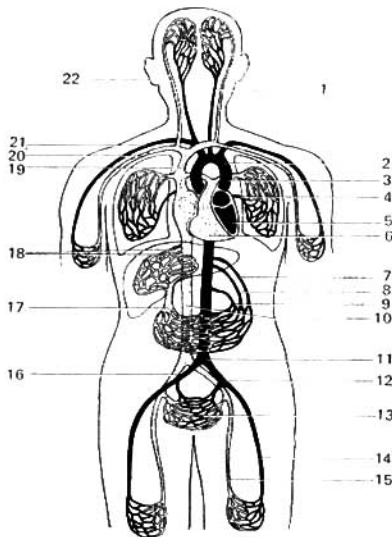


Fig. 293. Esquema de la circulación sanguínea (según Kiss-Szentágothai).

- 1 — arteria carótida común;
- 2 — arco de la aorta;
- 3 — arteria pulmonar;
- 4 — vena pulmonar;
- 5 — ventrículo izquierdo del corazón;
- 6 — ventrículo derecho del corazón;
- 7 — tronco celíaco;
- 8 — arteria mesentérica superior;
- 9 — arteria mesentérica inferior;
- 10 — vena cava inferior;
- 11 — aorta;
- 12 — arteria ilíaca común;
- 13 — vasos pelvianos;
- 14 — arteria femoral;
- 15 — vena femoral;
- 16 — vena ilíaca común;
- 17 — vena porta;
- 18 — venas hepáticas;
- 19 — arteria subclavia;
- 20 — vena subclavia;
- 21 — vena cava superior;
- 22 — vena yugular interna.

metabólicos y ácido carbónico (respiración tisular). Como resultado de esto, la sangre que entra en el cauce venoso es pobre en oxígeno y rica en ácido carbónico y por eso tiene una coloración oscura — sangre venosa —; durante la hemorragia por el color de la sangre puede determinarse cuál es el vaso dañado — arteria o vena. Las venas se fusionan en dos grandes troncos: las venas cava superior e inferior, que desembocan en el atrio derecho del corazón. En esta porción del corazón termina la circulación mayor (corporal). Un complemento de la circulación mayor es la **tercera circulación (la cardíaca)**, que abastece el propio corazón. Se inicia en las arterias coronarias del corazón, que parten de la aorta y terminan en las venas del corazón. Estas últimas confluyen en el seno coronario, que va a desembocar en el atrio derecho, y las demás venas se abren directamente en la cavidad del atrio.

La circulación menor (pulmonar) sirve para el enriquecimiento de la sangre en oxígeno, que tiene lugar en los pulmones. Se inicia en el ventrículo derecho, que a través del orificio atrioventricular recibe toda la sangre venosa que llega al atrio derecho. Del ventrículo derecho parte el tronco pulmonar, que en los pulmones se ramifica en arterias, las cuales se continúan en los capilares. En las redes capilares que rodean las vesículas pulmonares, la sangre entrega anhídrido carbónico y recibe a cambio una nueva reserva de oxígeno (respiración pulmonar). La sangre oxigenada nuevamente adquiere una coloración rojo escarlata y se hace arterial. La sangre arterial, enriquecida en oxígeno, pasa desde los capilares a las venas, las cuales, confluyendo en las cuatro venas pulmonares (dos a cada lado), desembocan en el atrio izquierdo. En éste termina la circulación menor o pulmonar, y la sangre que llega al mismo pasa al ventrículo izquierdo, a través del agujero atrioventricular, iniciándose nuevamente la circulación mayor.

CIRCULACIÓN SANGUÍNEA REGIONAL

El sistema global de la circulación sanguínea, con sus dos circuitos, mayor y menor, funciona de modo distinto en las diferentes regiones y órganos, en dependencia del carácter de sus funciones y de sus exigencias funcionales en el momento dado. Por eso, aparte de la circulación sanguínea general, se destaca la **circulación sanguínea local o regional**. Esta se realiza por los vasos magistrales y orgánicos, que presentan una estructura especial en cada órgano aislado (véase pág. 101).

Para comprender la circulación sanguínea regional hay que tener una *noción correcta de la microcirculación sanguínea*.

Microcirculación es el movimiento de la sangre en la parte microscópica del cauce vascular. Según las investigaciones de muchos morfólogos (Chambers, 1943; Zweifach, 1944; T. A. Grigórieva, 1954, G. I. Mchedlishvili, 1957; M. E. Komajidze y N. A. Dzhavajishvili, 1961; V. V. Kuprianov, 1964; F. P. Markizov, 1964, etc.), la microcirculación de la sangre se realiza por el siguiente esquema de los vasos. La pequeña arteria se continúa en la arteriola, que se distingue de la arteria por la presencia de una sola capa de musculatura lisa; la arteriola se continúa en el precapilar, en el cual las células musculares se encuentran dispersas y no forman una capa continua. El precapilar se distingue de la arteriola por el hecho de que éste no se acom-

pañá de la vénula, como se observa en la arteriola. Del precapilar parten numerosos capilares que forman una red y que constan de una capa de células endoteliales.

Más tarde, los capilares se reúnen en la vénula postcapilar o el postcapilar, que se continúa en la vénula que va a desembocar en la vena.

Así termina el trayecto de la microcirculación de la sangre, regulada por el trabajo de la musculatura de las arterias y las arteriolas, así como por esfínteres musculares especiales cuya existencia predijo I. M. Séchenov, llamándolos «grifos». Estos esfínteres se encuentran en los pre y postcapilares, e incluso pueden encontrarse en los capilares (D. A. Zhdanov, 1964).

Unos vasos (arterias y arteriolas) cumplen preferentemente la función de distribución, y otros (precapilares, capilares, postcapilares y vénulas), la trófica.

En cada momento dado sólo funciona parte de los capilares (capilares abiertos) y el resto está en reserva (capilares cerrados).

De acuerdo con los datos más recientes (I. A. Karaganov), este sistema consta de algunos «bloques» de microvasos. En cada «bloque», con respecto a la red de los capilares sanguíneos, se separan en: a) canales de «entrada» — conjunto de arteriolas precapilares y b) canales de «salida» — conjunto de vénulas postcapilares.

En lo tocante a la propia red de los capilares, se distinguen tres conjuntos de capilares que forman el «bloque» de microvasos:

1) capilares, canales unidos entre sí sucesivamente; éstos establecen comunicaciones directas entre los canales de «entrada» y de «salida» y por eso G. I. Mchedlishvili los llama «capilares principales». Son capilares «verdaderos» o «nutritivos» (de cambio);

2) capilares paralelos; pertenecen también a las comunicaciones «directas»;

3) capilares complementarios que unen los bloques vecinos de capilares entre sí.

Cada «bloque» del cauce microcirculatorio posee cierta autonomía, pero tiene relaciones comunes con otros bloques. El bloque está rodeado por un anillo de microvasos linfáticos (capilares) que son el núcleo de la red linfática. Esta última absorbe el líquido intercelular que se convierte en la linfa. Por consiguiente, cada «bloque» del cauce microcirculatorio incluye los microvasos sanguíneos y linfáticos: eso es la subunidad de trabajo. En éstos se absorbe el líquido intercelular intersticial del espacio intersticial. De tal modo, el cauce microcirculatorio o el sistema de microcirculación consta de 7 eslabones: 5 sanguíneos; los capilares linfáticos, y el eslabón extravascular representado por el líquido del espacio intersticial. La ordenación espacial del movimiento de la sangre y la linfa por los microvasos de cambio obliga a que estos últimos se unan en redes únicas de capilares sanguíneos y linfáticos.

Todos los vasos descritos efectúan el movimiento de la sangre a través de los capilares, constituyendo la corriente básica, **transcapilar**, de la sangre. Además, existe la circulación complementaria, **yuxtacapilar** (del lat. *juxta*, cerca de, al lado), que se realiza gracias a la existencia de enlaces directos (shunt) entre las arterias y las venas (anastomosis arteriovenosas), y entre las arteriolas y las vénulas (anastomosis arterioloovenulosas).

Gracias a la circulación sanguínea extracapilar tiene lugar, en caso de necesidad, la descarga del cauce capilar y el aceleramiento del transporte

sanguíneo por un órgano o región determinada del cuerpo. La circulación extracapilar representa una forma especial de circulación sanguínea colateral (V. Kupriánov, 1964).

DESARROLLO DEL CORAZÓN

El corazón se deriva de dos rudimentos simétricos (fig. 294) que más tarde se fusionan en un tubo único, situado en la región del cuello. Gracias al rápido crecimiento longitudinal del mismo, el tubo se convierte en un asa en forma de S. Las primeras contracciones del corazón se inician en un estadio muy precoz de su desarrollo, cuando el tejido muscular es apenas distinguible. En el asa cardíaca en S itálica resalta la parte anterior, arterial o ventricular, que se continúa en el tronco arterial (*truncus arteriosus*), dividiéndose en las dos aortas primitivas y la parte posterior, venosa o atrial, en la que desembocan las venas onfalomesentéricas. En ese estadio, el corazón tiene una sola cavidad y su división en dos mitades, derecha e izquierda, comienza con la formación del septo interatrial. Este septo empieza a desarrollarse en la pared posterosuperior del atrio que, por sus prolongaciones laterales (aurículas o auriculillas), abarca el ventrículo. Siguiendo su crecimiento de arriba abajo, el septo divide el atrio primitivo en dos atrios, derecho e izquierdo, de tal modo que más adelante el lugar de desembocadura de las venas cavas corresponde al atrio derecho y el de las venas pulmonares al atrio izquierdo. El septo interatrial presenta un orificio en su punto medio, el agujero oval

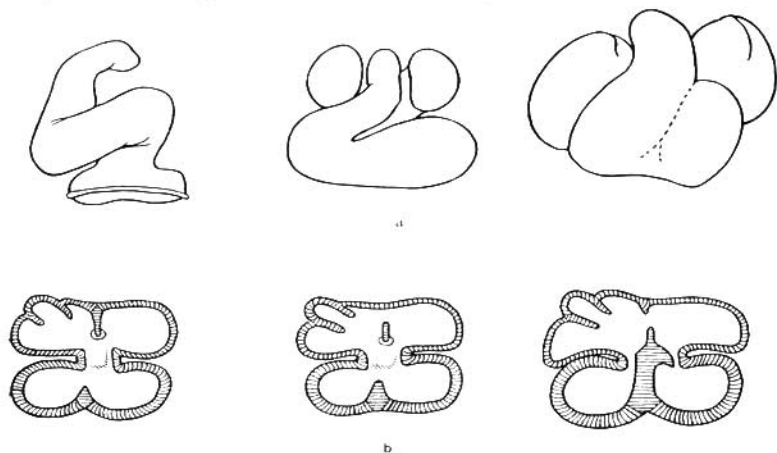


Fig. 294. Desarrollo del corazón.

a — desarrollo de la configuración externa del corazón. Tres estadios consecutivos;
b — formación de los septos del corazón. Tres estadios consecutivos.

(*foramen ovale*) (de Botal), a través del cual, en el feto, parte de la sangre del atrio derecho penetra directamente en el atrio izquierdo. El ventrículo se divide también en dos mitades por un septo que crece desde abajo en dirección al septo interatrial, sin llegar a completar la división de las dos cavidades ventriculares. Por fuera, en correspondencia con los límites del septo interventricular, aparecen unos surcos, los **surcos interventriculares**. El final de la formación de los septos tiene lugar después de que el tronco arterial se divide, a su vez, por un septo frontal, en dos troncos: la aorta y el tronco pulmonar. El septo que divide el tronco arterial continúa su desarrollo en la cavidad ventricular en dirección al septo interventricular citado y forma **la porción membranosa** del mismo (*pars membranacea septi interventriculare*), que termina la separación entre los dos ventrículos (véase fig. 294). Si la fusión de esas dos partes del septo no es total, persiste entonces el aislamiento incompleto de los dos ventrículos durante toda la vida, como anomalía del desarrollo.

Hacia el atrio derecho se aplica primeramente el seno venoso, compuesto por tres pares de venas: los conductos de Cuvier (que aportan la sangre de todo el cuerpo del embrión), las venas vitelinas (que aportan la sangre del saco vitelino) y las venas umbilicales (procedentes de la placenta). En el transcurso de la 5ª semana de desarrollo embrionario, el orificio que comunica el seno venoso con el atrio sufre una amplia dilatación de tal modo que, a fin de cuentas, la pared del seno se convierte en la pared del propio atrio. El apéndice izquierdo del seno junto con el conducto de Cuvier izquierdo, que desemboca en dicho lugar, persiste, constituyendo el **seno coronario del corazón** (*sinus coronarius cordis*). Al desembocar en el atrio derecho, el seno venoso presenta dos válvulas, una derecha y otra izquierda. La izquierda se reabsorbe y de la derecha se desarrollan la válvula de la vena cava inferior y la del seno coronario. Como anomalía del desarrollo puede formarse un tercer atrio, ya como un seno venoso dilatado en el que desembocan todas las venas pulmonares, o bien como una parte aislada del atrio derecho (James, 1962).

DESARROLLO DE LOS VASOS SANGUÍNEOS

DESARROLLO DE LAS ARTERIAS

Reflejando el paso filogenético del circuito branquial de la circulación al circuito pulmonar, durante la ontogénesis en el hombre se origina primeramente el rudimento de las arterias branquiales, que se transforman más tarde en arterias de la circulación pulmonar y de la gran circulación (fig. 295). En el embrión de 3 semanas el tronco arterial que sale del corazón da origen a dos troncos arteriales, denominados **aortas ventrales** (derecha e izquierda). Las aortas ventrales se extienden en dirección ascendente, rodean por la parte ventral el intestino anterior, delante de la primera bolsa branquial, y después giran hacia atrás, hacia la parte dorsal del embrión; aquí, extendiéndose por los lados de la notocorda, se van en dirección descendente, siendo denominadas **aortas dorsales**. Estas últimas van aproximándose gradualmente una a la otra y en la parte media del embrión se fusionan en una aorta descendente, impar. A medida que se desarrollan los arcos viscera-

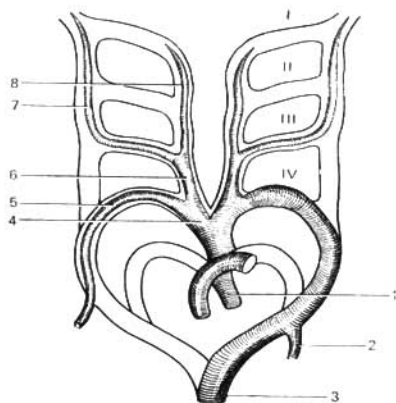


Fig. 295. Esquema de la diferenciación de las arterias branquiales.

- 1 — aorta descendente;
- 2 — arteria subclavija izquierda;
- 3 — aorta ascendente;
- 4 — tronco braquiocefálico;
- 5 — arteria subclavija derecha;
- 6 — arteria carótida común derecha;
- 7 — arteria carótida interna;
- 8 — arteria carótida externa.

les en el extremo cefálico del embrión, en cada uno de ellos se forma la arteria o arco aórtico branquial; estas arterias branquiales unen entre sí a las aortas ventral y dorsal de cada lado. De este modo, en la región de los arcos viscerales (branquiales), las aortas ventrales (ascendentes) y dorsales (descendentes) están unidas entre sí por 6 pares de arterias branquiales.

Más adelante, una parte de las arterias branquiales y de las aortas dorsales, especialmente a la derecha, se reabsorbe y de los vasos primarios restantes se desarrollan las arterias precardíacas y magistrales de gran calibre, a saber: el tronco arterial, como ya se señaló, es dividido por un septo frontal en una parte ventral, que forma el tronco pulmonar, y en otra dorsal, que se transforma en aorta ascendente. Eso explica la localización de la aorta por detrás del tronco pulmonar. Siguiendo la corriente sanguínea, desde el centro a la periferia, precisa destacar que el último par de arterias branquiales, que en los peces anfibios y en los anfibios terrestres adquiere relación con los pulmones, se transforma en el hombre en las dos arterias pulmonares, derecha e izquierda, ramos del tronco pulmonar. En este proceso, mientras que la sexta arteria branquial derecha persiste solamente en un pequeño segmento proximal, la izquierda se mantiene en toda su extensión dando lugar al **conducto arterioso de Botall** (*ductus arteriosus Botalli*), que une al tronco pulmonar con el extremo del arco de la aorta, lo que tiene importancia para la circulación sanguínea del feto (véase más adelante, pág. 123). El cuarto par de arterias branquiales se conserva en los dos lados en toda su extensión, pero da origen a diferentes vasos. La cuarta arteria branquial izquierda, junto con la aorta ventral izquierda y parte de la aorta dorsal izquierda, forman el **arco de la aorta** (*arcus aortae*).

El segmento proximal de la aorta ventral derecha se transforma en el tronco braquiocefálico, y la cuarta arteria branquial derecha da origen al inicio de la a. subclavija derecha, que parte del tronco citado. La a. subclavija izquierda se origina de la aorta ventral izquierda, en el extremo caudal

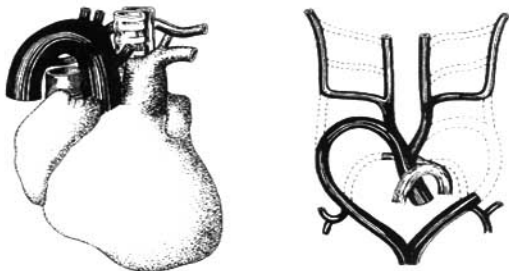


Fig. 296. Arco de la aorta a la derecha.

de la misma, por detrás de la última arteria branquial. Las aortas dorsales, en el segmento comprendido entre las tercera y cuarta arterias branquiales, se obliteran; además de eso, la aorta dorsal derecha también se oblitera en el trayecto comprendido entre el lugar de salida de la a. subclavia derecha y el punto de fusión con la aorta dorsal izquierda.

Las dos aortas ventrales, en el segmento comprendido entre el cuarto y tercer arcos branquiales, se transforman en **las arterias carótidas comunes** (*aa. carotides comunes*), con la particularidad de que debido a las transformaciones del segmento proximal de la aorta ventral derecha, indicadas anteriormente, la carótida común derecha tiene su origen en el tronco braquiocefálico, y la izquierda parte directamente del arco de la aorta. En su trayecto ulterior las aortas ventrales se transforman en las arterias carótidas externas.

El tercer par de arterias branquiales y las aortas dorsales, en el segmento comprendido desde el tercero hasta el primer arco branquial, se convierten en arterias carótidas internas, lo que explica que en el adulto estas carótidas están situadas más lateralmente que las externas. El segundo par de arterias branquiales se transforma en las aa. linguales y faríngeas, y el primer par en las aa. maxilares, faciales y temporales. Cuando se altera el curso habitual del desarrollo se originan distintas anomalías (figs. 296, 297). Se han descrito casos de ausencia del tronco pulmonar (Betonnières, Labour, Puech, 1962).

De las aortas dorsales se origina una serie de pequeños vasos pares que se extienden en dirección dorsal por ambos lados del tubo nervioso. Puesto que estos vasos penetran a través de intervalos regulares en el tejido mesenquimatoso laxo, situado entre las somitas, reciben la denominación de **arterias dorsales segmentarias**. En la región del cuello, a ambos lados del cuerpo, éstas se entrelazan bien pronto por una serie de anastomosis constituyendo vasos longitudinales, las arterias vertebrales.

A nivel de las 6^a, 7^a y 8^a arterias segmentarias cervicales se originan los esbozos de los miembros superiores. Una de esas arterias, por lo común la 7^a, se introduce en el miembro y creciendo conjuntamente con el desarrollo del brazo forma el segmento distal de la arteria subclavia (el segmento pro-

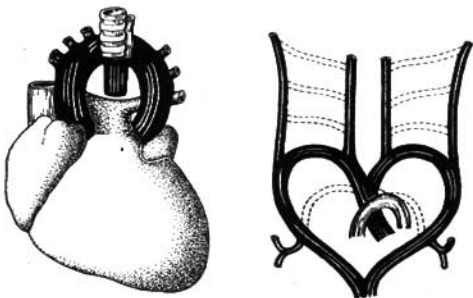


Fig. 297. Aorta ascendente doble.

ximal de esta arteria se desarrolla, como ya indicamos, de la 4ª arteria branquial en el lado derecho, y en el lado izquierdo, de la aorta dorsal izquierda, con las cuales entran en conexión las séptimas arterias segmentarias). Posteriormente, las arterias segmentarias cervicales se obliteran, en cuyo resultado, las arterias vertebrales se convierten en ramos de las subclavias.

Las arterias segmentarias torácicas y lumbares dan origen a las aa. intercostales posteriores y a las aa. lumbares.

Las arterias viscerales de la cavidad abdominal se desarrollan en parte de las aa. onfalomesentéricas (circulación onfalomesentérica), y en parte, de la aorta.

Las arterias de los miembros están situadas inicialmente a lo largo de los troncos nerviosos, en forma de asas. Algunas de estas asas (a lo largo del nervio femoral) adquieren predominancia y se desarrollan como arterias básicas o tronculares de los miembros; otras (a lo largo del nervio mediano, del isquiático) se mantienen como satélites de los nervios.

DESARROLLO DE LAS VENAS

Al iniciarse la circulación placentaria, cuando el corazón se encuentra en la región cervical, sin estar aún tabicado en sus dos mitades, venosa y arterial, el sistema venoso presenta una disposición relativamente simple (fig. 298). A lo largo del cuerpo del embrión se extienden venas de gran calibre: en la región de la cabeza y del cuello, las venas cardinales anteriores (derecha e izquierda); y en la parte restante del cuerpo, las venas cardinales posteriores, derecha e izquierda. Al aproximarse al seno venoso, las venas cardinales anteriores y posteriores de cada lado se fusionan, constituyendo los llamados conductos de Cuvier (derecho e izquierdo), los cuales presentan primeramente un trayecto rigurosamente transverso antes de desembocar en el seno venoso del corazón. Junto con las venas cardinales pares existe, además, un tronco venoso impar, la vena cava inferior primitiva, la cual, como un vaso insignificante, desemboca también en el seno venoso. De esta suerte, en dicho estadio de desarrollo embrionario, desembocan en el corazón tres

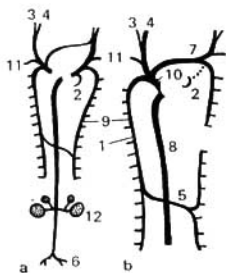


Fig. 298. Desarrollo de las venas anteriores de los mamíferos.

- a — estado de desarrollo;
 b — venas del animal adulto;
 1 — vena álgigo;
 2 — seno coronario;
 3 y 4 — venas yugulares, externa e interna;
 5 — vena hemifígiga;
 6 — venas ilíacas;
 7 — vena braquiocéfálica;
 8 — vena cava posterior (inferior);
 9 — vena cardinal posterior;
 10 — vena cava anterior (superior);
 11 — venas intercostales superiores;
 12 — riñones.

troncos venosos: los dos conductos de Cuvier y la vena cava inferior primitiva, impar.

Los cambios ulteriores en la situación de los troncos venosos están relacionados con el desplazamiento del corazón desde la región cervical hacia abajo y con la división de su sección venosa en los atrios derecho e izquierdo. Debido a que después del tabicamiento los dos conductos quedan desembocando en el atrio derecho, la circulación por el conducto derecho se encuentra en condiciones más ventajosas. En relación con eso, entre las venas cardinales anteriores, derecha e izquierda, aparece una anastomosis por la cual la sangre de la cabeza afluye al conducto derecho. Como consecuencia, el conducto izquierdo deja de funcionar, sus paredes se aplastan y éste se oblitera, excepto un pequeño segmento que queda convertido en el **seno coronario del corazón** (*sinus coronarius cordis*). La anastomosis entre las venas cardinales anteriores se va intensificando gradualmente, convirtiéndose en la vena braquiocéfálica izquierda, y la vena cardinal anterior izquierda por debajo de la anastomosis, se oblitera. La vena cardinal anterior derecha da origen a dos vasos: el segmento situado por encima de la anastomosis se convierte en vena braquiocéfálica derecha, y el situado por debajo se transforma, junto con el conducto derecho, en la vena cava superior que recoge, de este modo, la sangre procedente de toda la mitad superior del cuerpo. La falta de desarrollo de la anastomosis descrita puede dar lugar a anomalías del desarrollo, en forma de dos venas cavas superiores.

La formación de la *vena cava inferior* está relacionada con la aparición de anastomosis entre las venas cardinales posteriores. Una de estas anastomosis, situada en la región ilíaca, lleva la sangre del miembro inferior izquierdo a la vena cardinal posterior derecha, en cuyo resultado, el segmento de la vena cardinal posterior izquierda situado por encima de la anastomosis desaparece y la propia anastomosis se convierte en la vena ilíaca común izquierda. La vena cardinal posterior derecha, en su segmento comprendido hasta el punto de afluencia de la anastomosis (convertida en vena ilíaca común izquierda) se transforma en la vena ilíaca común derecha; y el segmento comprendido entre la unión de las dos venas ilíacas y el origen de las venas renales, se transforma en vena cava inferior secundaria. La parte restante de la cava inferior secundaria se forma a expensas de la cava inferior primitiva.

va, impar, que termina en el corazón y que se une con la vena cardinal inferior derecha en el punto de afluencia de las venas renales (aquí hay una segunda anastomosis entre las venas cardinales, que conduce sangre desde el riñón izquierdo). De este modo, la formación definitiva de la cava inferior se compone de dos partes: de la vena cardinal posterior derecha (hasta la afluencia de las renales) y de la vena cava inferior primitiva (después de la afluencia). Puesto que la cava inferior conduce al corazón la sangre de la mitad inferior del cuerpo, la importancia de las cardinales posteriores decrece, se retardan en su desarrollo y se convierten en la vena ácigos (la vena cardinal posterior derecha), y las vv. hemiacigos y hemiacigos accesoria (la vena cardinal posterior izquierda). La v. hemiacigos desemboca en la v. ácigos a través de una 3ª anastomosis desarrollada en la región torácica entre las venas cardinales posteriores primitivas.

La formación de la vena porta está ligada a la transformación de las venas onfalomesentéricas, que llevan sangre desde el saco vitelino al hígado. Estas venas se transforman en vena porta en el segmento comprendido entre puerta hepática y la afluencia de la vena mesentérica en aquéllas.

Al formarse la circulación sanguínea placentaria (véase fig. 354), las venas umbilicales originadas entran en comunicación directa con la vena porta de la manera siguiente: la umbilical izquierda se abre en el ramo izquierdo de la porta y de este modo lleva la sangre desde la placenta al hígado, en tanto que la vena umbilical derecha se oblitera. Sin embargo, parte de la sangre circula sin penetrar en el hígado, a través de una anastomosis entre el ramo izquierdo de la porta y el segmento terminal de la vena hepática derecha. Esta anastomosis, de formación muy precoz, junto con el crecimiento del embrión y el aumento consecuente del volumen de sangre que circula por la vena umbilical, se dilata considerablemente y se convierte en el conducto venoso (de Arancio) [ductus venosus (Arantii)]. Después del nacimiento este conducto se oblitera, transformándose en el ligamento venoso.

CORAZÓN

El corazón (*cor*) es un órgano muscular cavitario que recibe la sangre aportada por los troncos venosos que desembocan en el mismo y la expulsa hacia el sistema arterial. Su cavidad está subdividida en cuatro cámaras: dos atrios y dos ventrículos. El atrio y el ventrículo izquierdos forman el corazón izquierdo o arterial, de acuerdo con las propiedades de la sangre contenida en el mismo; el atrio y el ventrículo derechos forman el corazón derecho o venoso. La contracción de los atrios (derecho e izquierdo) se efectúa al unísono, al igual que la contracción conjunta de los dos ventrículos, que transcurre en una correlación determinada con la de los atrios. La contracción de las paredes de las cámaras cardíacas se denomina **sístole** y su relajación **diástole**.

El corazón tiene una forma cónica algo aplastada, donde se distingue un ápice o vértice (*apex*); una base (*basis*); las caras, anterosuperior e inferior; y dos bordes, derecho e izquierdo, que delimitan dichas caras.

El ápice del corazón (*apex cordis*), redondeado, está dirigido hacia abajo, adelante y a la izquierda, alcanzando el quinto espacio intercostal, a una distancia de 8-9 cm a la izquierda de la línea media; el ápice del corazón está

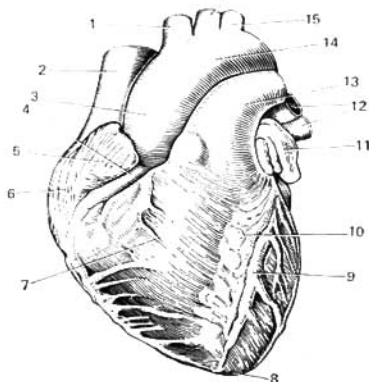


Fig. 299. Corazón (vista anterior).

- 1 — tronco braquicefálico;
- 2 — vena cava superior;
- 3 — aorta ascendente;
- 4 — arteria coronaria derecha;
- 5 — auricullita derecha;
- 6 — atrio derecho;
- 7 — ventrículo derecho;
- 8 — ápice del corazón;
- 9 — surco interventricular de la arteria coronaria izquierda;
- 10 — surco interventricular anterior;
- 11 — auricullita izquierda;
- 12 — venas pulmonares;
- 13 — tronco pulmonar;
- 14 — arco de la aorta;
- 15 — arteria subclavia izquierda;
- 16 — arteria carótida común izquierda.

formado totalmente a expensas del ventrículo izquierdo (fig. 299). La **base del corazón** (*basis cordis*) está dirigida hacia arriba, atrás y a la derecha. Está constituida por los atrios, y por delante, por la aorta y el tronco pulmonar. En el ángulo superior derecho del cuadrilátero formado por los atrios se encuentra la desembocadura de la vena cava superior; y en el ángulo inferior derecho, la de la vena cava inferior; inmediatamente a su izquierda se encuentran los puntos de entrada de las dos venas pulmonares derechos y en el borde izquierdo de la base, los de las venas pulmonares izquierdas.

La **cara anterosuperior o esternocostal del corazón** (*facies sternocostalis*), dirigida hacia delante, arriba y a la izquierda, está situada por detrás del cuerpo del esternón y de los cartílagos de la III a la VI costillas. El **surco coronario**, que se extiende transversalmente respecto al eje longitudinal del corazón delimitando a los atrios de los ventrículos, divide el corazón en una sección superior, formada por los atrios, y otra inferior, más grande, constituida por los ventrículos. Por la cara esternocostal se extiende también el **surco interventricular anterior** (*sulcus interventricularis anterior*), que marca el límite entre los dos ventrículos, dividiendo la cara anterior en dos superficies desiguales, una mayor, correspondiente al ventrículo derecho, y otra más pequeña, correspondiente al izquierdo.

La **cara inferior o diafragmática del corazón** (*facies diaphragmatica*) está aplicada al diafragma, hacia su centro tendinoso. Por esa cara se extiende el **surco interventricular posterior** (*sulcus interventricularis posterior*), que separa la superficie del ventrículo izquierdo (más extensa) de la del ventrículo derecho (más pequeña). Los surcos interventriculares, anterior y posterior, se continúan uno con otro en sus extremos inferiores, formando en el borde derecho, inmediatamente a la derecha del ápice cardíaco, la **incisura del ápice del corazón** (*incisura apicis cordis*). Los bordes del corazón, derecho e izquierdo, tienen una configuración distinta; el borde derecho es más agu-

do; el izquierdo es más redondeado, más obtuso, debido al mayor espesor de las paredes del ventrículo izquierdo.

Se considera que el corazón tiene, en cada persona, las dimensiones de su puño cerrado. Las dimensiones medias del corazón son: el eje longitudinal 12-13 cm, el eje transversal mayor 9-10,5 cm y el eje anteroposterior 6-7 cm. El peso del corazón en el hombre es, por término medio, de 300 g (1/215 del peso del cuerpo), y en la mujer de 220 g (1/250 del peso del cuerpo).

CÁMARAS DEL CORAZÓN

Los atrios (fig. 300) son cámaras receptáculos de la sangre; los ventrículos, por el contrario, expulsan la sangre desde el corazón a las arterias. El atrio derecho y el izquierdo están aislados entre sí por un septo, de igual modo que los dos ventrículos, derecho e izquierdo. Por el contrario, entre el atrio y el ventrículo derechos hay una comunicación en forma del **orificio atrioventricular derecho** (*ostium atrioventriculare dextrum*); y entre el atrio

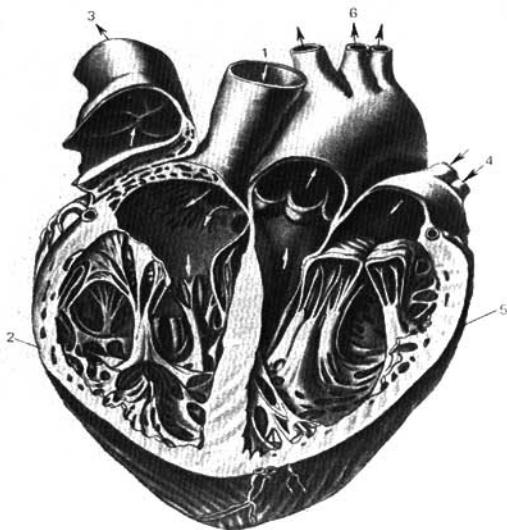


Fig. 300. Corazón humano incidido (con la reversión del tronco pulmonar).

1 — vena cava superior;
2 — ventrículo derecho;
3 — tronco pulmonar;

4 — venas pulmonares;
5 — ramos del arco de la aorta.
6 — ramos del arco de la aorta.

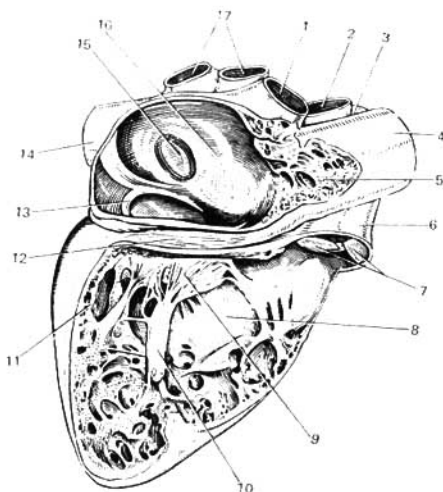


Fig. 301. Atrio y ventrículo del lado derecho (incididos).

- | | |
|--|------------------------------------|
| 1 — vena cava superior; | 10 — músculo papilar; |
| 2 y 3 — arterias pulmonares, izquier-
da (3) y derecha (2); | 11 — pared del ventrículo derecho; |
| 4 — aorta ascendente; | 12 — surco coronario; |
| 5 — auriculilla derecha; | 13 — válvula del seno coronario; |
| 6 — tronco pulmonar; | 14 — vena cava inferior; |
| 7 — válvulas del tronco pulmonar; | 15 — fosa oval; |
| 8 — septo interventricular; | 16 — septo interatrial; |
| 9 — válvula tricúspide; | 17 — venas pulmonares derechas. |

y el ventrículo izquierdos, el orificio atrioventricular izquierdo (*ostium atrio-ventriculare sinistrum*). A través de estos orificios, la sangre contenida en los atrios es dirigida durante la sístole atrial, hacia las cavidades de los ventrículos.

ATRIO DERECHO

El atrio derecho (*atrium dextrum*) (fig. 301) tiene forma cúbica. Por detrás, arriba, desembocan la vena cava superior y, por abajo, la vena cava inferior. Por delante el atrio se continúa en una expansión hueca denominada aurícula (orejuela) derecha. Las dos aurículas, derecha e izquierda, abarcan la base de la aorta y del tronco pulmonar. El septo interatrial (*septum interatriale*) tiene una dirección oblicua y desde la pared anterior se dirige hacia atrás y a la derecha, de tal modo que el atrio derecho queda situado a la derecha y adelante, y el atrio izquierdo a la izquierda y por detrás. La cara interna del atrio derecho es lisa, con la exclusión de una pequeña zona

anterior, en el interior de la superficie de la aurícula, donde se observan una serie de columnas verticales carnosas, correspondientes a los músculos pectíneos. Por arriba, los músculos pectíneos terminan en una pequeña cresta (cresta terminal), que corresponde al surco terminal situado en la cara lateral del atrio. Este surco indica el lugar de unión del seno venoso primitivo con el atrio del embrión. En el septo interatrial hay una fosa de forma oval (fosa oval), limitada por arriba y por delante por un borde saliente, el limbo de la fosa oval (*limbus fossae ovalis*). Esa fosa es el remanente del primitivo agujero oval (de Botal) (*foramen ovale*), que sirve de comunicación entre los dos atrios durante el desarrollo intrauterino. En 1/3 de casos el agujero oval persiste durante toda la vida, a causa de lo cual es posible la mezcla periódica de sangre arterial con sangre venosa, en caso de que la contracción del septo interatrial no cierre dicho orificio (Nikolaeva). Entre los orificios de las venas cavas, superior e inferior, en la pared posterior del atrio, se ve una pequeña prominencia, el tubérculo intervenoso, por detrás de la parte superior de la fosa oval. Se considera que en el embrión este tubérculo regula la dirección del torrente sanguíneo desde la cava superior hacia el orificio atrioventricular derecho.

Desde el borde inferior del orificio de la cava inferior se extiende, en dirección del limbo de la fosa oval, un pliegue falciforme de dimensiones variables, la válvula de la cava inferior. Esta válvula tiene gran importancia en el embrión, puesto que dirige la sangre de la cava inferior hacia el atrio izquierdo, a través del orificio oval. Por debajo de ese pliegue, entre los orificios de la cava inferior y el atrioventricular derecho, desemboca en el atrio el seno coronario del corazón (*sinus coronarius cordis*), que colecta la sangre de las venas del corazón; aparte del mismo, hay venas pequeñas (venas mínimas) del corazón que desembocan directamente en la cavidad del atrio derecho. Sus pequeños orificios (de Tebesio), están diseminados por la superficie de las paredes atriales. Cerca del orificio del seno venoso hay un pequeño pliegue del endocardio, la válvula del seno coronario. En la parte anteroinferior del atrio el amplio orificio atrioventricular derecho (*ostium atrioventriculare dextrum*) conduce a la cavidad del ventrículo derecho.

ATRIO IZQUIERDO

El atrio izquierdo (*atrium sinistrum*) está aplicado por detrás a la aorta descendente y al esófago. A ambos lados del atrio desembocan en el mismo dos venas pulmonares; la auriculilla izquierda (*auricula sinistra*) sobresale hacia delante contorneando por el lado izquierdo a la aorta y el tronco pulmonar. La auriculilla (orejuela) contiene columnas carnosas, los músculos pectíneos. En la parte anteroinferior de esta última se encuentra el orificio atrioventricular izquierdo (*ostium atrioventriculare sinistrum*), de forma oval, que conduce a la cavidad del ventrículo izquierdo.

VENTRÍCULO DERECHO

El ventrículo derecho (*ventriculus dexter*) (fig. 301) tiene forma de una pirámide triangular cuya base, dirigida hacia arriba, está ocupada por el atrio derecho a excepción del ángulo izquierdo superior, donde del ventrículo parte el tronco pulmonar (*truncus pulmonalis*). La cavidad del ventrículo se subdivide en dos porciones: una próxima al orificio atrioventricular,

el cuerpo, y otra anterosuperior, próxima al orificio del tronco pulmonar (pág. 35), el cono arterioso, que se continúa con el tronco pulmonar.

El orificio atrioventricular derecho (*ostium atrioventriculare dextrum*) comunica la cavidad del atrio derecho con la del ventrículo derecho y está provisto de la **válvula atrioventricular derecha o tricúspide** (*valva atrioventricularis dextra s.v. tricuspidalis*), que impide el reflujo de la sangre al atrio durante la sístole del ventrículo; la sangre es impulsada hacia el tronco pulmonar. Las tres valvas de la válvula tricúspide se designan, según su posición, en anterior, posterior y septal. Las valvas están dirigidas por sus bordes *libres hacia el ventrículo*. En los bordes libres y la cara inferior de las valvas se insertan unos tenues filamentos tendinosos, **las cuerdas tendinosas** (*chordae tendinae*), que están insertadas por sus extremos opuestos en las cúspides de los músculos papilares. Los músculos papilares son columnas carnosas cónicas cuyos vértices sobresalen en la cavidad del ventrículo y cuyas bases se continúan en la pared del mismo. En el ventrículo derecho se encuentran corrientemente tres músculos papilares: uno anterior, el de mayor dimensión, da origen a las cuerdas tendinosas que se insertan en las valvas anterior y posterior de la tricúspide; otro posterior, de menor dimensión, emite filamentos tendinosos hacia la valva posterior y hacia la del septo; finalmente, el m. papilar septal, inconstante, emite corrientemente filamentos tendinosos hacia la valva anterior. En caso de su ausencia, las fibras se originan directamente de la pared del ventrículo *. En la región del cono arterioso, la pared del ventrículo derecho es lisa; en cambio, en el resto de su extensión, sobresalen hacia su interior **las trabéculas carnosas** (*trabeculae carnae*). Entre las trabéculas situadas longitudinalmente hay una serie de columnas transversas, con lo que se crea una red trabecular. Desde el ventrículo derecho la sangre pasa al tronco pulmonar a través de un orificio (**orificio del tronco pulmonar**), provisto también de una válvula, **la válvula del tronco pulmonar** (*valva ** trunci pulmonalis*), que impide el retorno de la sangre del tronco pulmonar al ventrículo durante la diástole. Esta válvula está compuesta de tres valvas semilunares, denominadas también **válvulas sigmoideas pulmonares**. De ellas una se inserta en el tercio anterior de la circunferencia del orificio pulmonar (**válvula semilunar anterior**), y las otras dos por detrás (**válvulas semilunares derecha e izquierda**). En el borde interno libre de cada valva se encuentra en su punto medio un pequeño nódulo (nódulo de la válvula semilunar), y a los lados del mismo, los delgados segmentos del borde de la válvula son denominados lúnulas (**lúnulas de la válvula semilunar**). Los nódulos facilitan el cierre más completo de la válvula.

VENTRÍCULO IZQUIERDO

El ventrículo izquierdo (*ventriculus sinister*) tiene la forma de un cono cuyas paredes superan en 2-3 veces, por su espesor, a las del ventrículo derecho (10-15 mm contra 5-8 mm). Esa diferencia corre a cuenta del estrato mus-

- * Los músculos papilares pueden ser solitarios o múltiples, de grandes dimensiones o más pequeños, como auxiliares (B. Ognev, A. Shushina, 1954).
- ** De acuerdo con la Nomenclatura Anatómica de París (PNA) el término «valva» se adopta para la designación de la válvula en su conjunto (por ejemplo, iliocecal, semilunares y otras); y el término «válvula», para designar sus diferentes partes componentes.

cular y está relacionada con el enorme trabajo que realiza el ventrículo izquierdo (circuito mayor de la circulación sanguínea), en comparación con el ventrículo derecho (circuito menor). El espesor de las paredes atriales es todavía menor (2-3 mm), en correspondencia con el trabajo que realizan las mismas. Las **trabéculas carnosas** del ventrículo izquierdo son más finas y numerosas que las del derecho, especialmente en la pared diafragmática y en la región del ápice, mientras que la parte superior de la cara esternocostal y el septo son más lisos. El orificio que conduce del atrio izquierdo al ventrículo (**orificio atrioventricular izquierdo**), de forma oval, está provisto de la **válvula mitral o auriculoventricular izquierda** [*valva atrioventricularis sinistra (mitralis) s. bicuspidalis*], compuesta por dos valvas, de las cuales la menor está situada a la izquierda y atrás (**cúspide posterior**), y la mayor a la derecha y adelante (**cúspide anterior**). Por sus bordes libres o flotantes, las valvas están dirigidas a la cavidad del ventrículo, y en los mismos se insertan las cuerdas tendinosas*. El ventrículo izquierdo contiene dos **músculos papilares**, anterior y posterior. Por sus dimensiones son mucho mayores que los músculos papilares del ventrículo derecho; cada músculo papilar proporciona fibras tendinosas para las dos valvas de la válvula mitral. El orificio de la aorta se denomina **orificio aórtico**, y la porción ventricular próxima al mismo, **cono arterioso** (infundíbulo).

La **válvula de la aorta** (*valva aortae*) tiene la misma estructura que la del tronco pulmonar. Una de sus valvas, la **semilunar posterior**, ocupa el tercio posterior de la circunferencia del orificio aórtico; y las otras dos, **las semilunares derecha e izquierda**, el lado derecho e izquierdo del orificio. Los nódulos de sus bordes libres (**nódulos de las semilunares aórticas**) se destacan con mayor relieve que los de la válvula pulmonar; existen también **las lúnulas** (*lunulae semilunarium aortae*).

El **septo interventricular** (*septum interventriculare*) está compuesto principalmente por tejido muscular (**porción muscular**), exceptuando la zona más superior, donde sólo existe tejido fibroso (**porción membranosa**) cubierto en ambos lados por el endocardio. La porción membranosa no es un derivado de las paredes del ventrículo como la porción muscular, sino que se desarrolla del tronco del tronco arterioso y corresponde a la parte de desarrollo incompleto del septo interventricular de los animales. En el hombre, en este lugar se observan con relativa frecuencia anomalías en forma de defectos del septo.

ESTRUCTURA DE LAS PAREDES DEL CORAZÓN

Las paredes del corazón constan de **tres túnicas**: una interna, **el endocardio**; otra media, **el miocardio**; y la externa, **el epicardio**, constituida por la hoja visceral de la bolsa serosa del corazón, **el pericardio**.

El espesor de las paredes del corazón se debe primordialmente a la capa media, **el miocardio**, compuesta por tejido muscular. La capa externa, **el epicardio**, es como ya dijimos, la hoja visceral del pericardio seroso. La hoja interna, **el endocardio**, tapiza la cavidad del corazón.

El miocardio (*myocardium*) o tejido muscular del corazón, a pesar de tener un aspecto estriado, se diferencia de los músculos esqueléticos por estar

* Se han descrito casos de ausencia de la válvula mitral (Clemant, 1962).

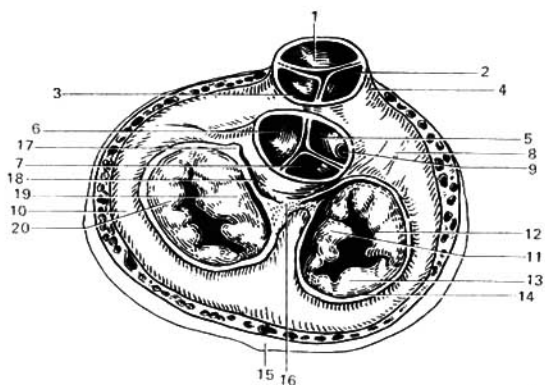


Fig. 302. Anillos fibrosos; con un corte transversal se han extirpado los atrios; el tronco pulmonar y la aorta han sido incididos en su punto de origen; se ven las válvulas tricúspide y mitral y las válvulas semilunares de la aorta y del tronco pulmonar; la musculatura de los ventrículos ha sido disecada parcialmente.

- | | |
|---|-----------------------------------|
| 1 — válvula semilunar anterior de la arteria pulmonar; | 8 — arteria coronaria derecha; |
| 2 — válvula semilunar derecha de la arteria pulmonar; | 9 — ventrículo derecho; |
| 3 — válvula semilunar izquierda de la arteria pulmonar; | 10 — ventrículo izquierdo; |
| 4 — cono arterioso; | 11 — valva septal; |
| 5 — válvula semilunar derecha de la aorta; | 12 — valva anterior; |
| 6 — válvula semilunar izquierda de la aorta; | 13 — valva posterior; |
| 7 — válvula semilunar posterior de la aorta; | 14 — anillo fibroso; |
| | 15 — vena coronaria mayor; |
| | 16 — triángulo fibroso derecho; |
| | 17 — triángulo fibroso izquierdo; |
| | 18 — anillo fibroso izquierdo; |
| | 19 — valva anterior; |
| | 20 — valva posterior. |

compuesto no de fibras-sileplastos, sino de una red de células mononucleares que contactan una con la otra y que están unidas en funículos fibrosos. En la musculatura del corazón se distinguen dos capas: la capa muscular de los atrios y la capa muscular de los ventrículos. Las fibras de ambas capas se inician en dos **anillos fibrosos**, uno de los cuales rodea el **orificio atrioventricular derecho**, y el otro, el **atrioventricular izquierdo**. Puesto que las fibras de una capa no se extienden, como regla, a las fibras de la otra, se crea la posibilidad de la contracción independiente de los atrios y de los ventrículos. En los atrios se distinguen dos estratos musculares, superficial y profundo: el superficial está compuesto por fibras dispuestas circularmente o en dirección transversal; y el profundo, por fibras longitudinales que iniciándose por sus extremos en los anillos fibrosos abarcan en forma de asas a los atrios. Alrededor de los grandes troncos venosos que desembocan en estos últimos se encuentran fibras circulares, que los abarcan como si fueran esfínteres. Las fibras del estrato superficial abarcan a los dos atrios; las profundas pertenecen por separado a uno u otro atrio.

La musculatura de los ventrículos es aún más compleja. Aquí pueden distinguirse tres estratos: uno superficial, delgado, compuesto de fibras lon-

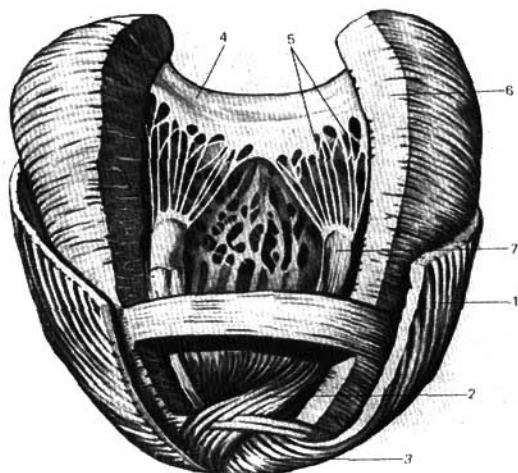


Fig. 303. Estructura del miocardio — ventrículo izquierdo (según Kiss-Szentágothai).

- | | |
|--|--|
| 1 — capa superficial (longitudinal) del miocardio; | 4 — valva de la válvula mitral; |
| 2 — capa interna (longitudinal) del miocardio; | 5 — cuerdas tendinosas; |
| 3 — ápice del corazón; | 6 — capa media (circular) del miocardio; |
| | 7 — músculo papilar. |

gitudinales que se inician en el anillo fibroso derecho y van oblicuamente hacia abajo, extendiéndose también al ventrículo izquierdo, en el ápice del corazón forman un rizo, el **vértice cardíaco** (*vortex cordis*), arrollándose a manera de asas hacia el interior y constituyendo el estrato longitudinal interno cuyas fibras se insertan por sus extremos superiores en los anillos fibrosos. Las fibras del estrato medio, situadas entre los estratos longitudinales, externo e interno, siguen una dirección más o menos circular, con la particularidad de que, a diferencia del estrato superficial, no pasan de un ventrículo al otro, siendo independientes para cada uno de ellos (figs. 302, 303).

En el trabajo rítmico del corazón, y en la coordinación de la actividad de la musculatura de sus distintas cámaras, juega un papel importante el **sistema excitoconductor del corazón**. A pesar de que la musculatura de los atrios se encuentra aislada de la de los ventrículos por los anillos fibrosos, entre ambos existe un enlace a través del sistema conductor compuesto por un complejo de fibras musculares de estructura especial (fibras de Purkinje): sus células se distinguen por su escasez en miofibrillas y abundancia en sarcoplasma, por lo que son más claras. Pueden observarse a veces a simple vista,

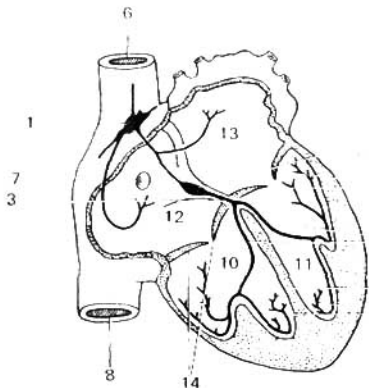


Fig. 304. Esquema del sistema conductor en el corazón humano.

- 1 — nódulo sinuoso;
- 2 — nódulo atrioventricular;
- 3 — fascículo atrioventricular;
- 4 — ramos del fascículo atrioventricular;
- 5 — red de fibras de Purkinje;
- 6 — vena cava superior;
- 7 — seno coronario;
- 8 — vena cava inferior;
- 9 — septo interventricular;
- 10 — ventrículo derecho;
- 11 — ventrículo izquierdo;
- 12 — atrio derecho;
- 13 — atrio izquierdo;
- 14 — válvulas atrioventriculares.

en forma de filamentos de tinte claro, y constituyen la parte menos diferenciada del sincitio primitivo, a pesar de que por sus dimensiones superan a las fibras musculares corrientes del corazón. En el sistema excitoconductor se distinguen nódulos y fascículos (fig. 304).

1. Fascículo atrioventricular (*fasciculus atrioventricularis*). Se inicia por un engrosamiento, el nódulo atrioventricular (nódulo de Aschoff-Tawara), situado en la pared del atrio derecho cerca de la valva interna (cúspide septal) de la tricúspide. Las fibras del nódulo, unidas directamente con la musculatura del atrio, se continúan en el septo interventricular por el llamado fascículo atrioventricular (haz de His, descrito un poco antes que éste por Kent). En el septo interventricular, este fascículo se divide en dos ramos, derecho e izquierdo (*crus dextrum y sinistrum*), los cuales se extienden por las paredes de los respectivos ventrículos, ramificándose en la musculatura de los mismos por debajo del endocardio. El fascículo atrioventricular tiene gran importancia para el trabajo del corazón, ya que a través del mismo se transmite la onda contráctil desde los atrios a los ventrículos, y gracias a ello se establece la regulación del ritmo sistólico — de atrios y ventrículos.

2. Nódulo sinoatrial (*nodus sinuatrialis*) (de Keith y Flack). Está situado en la zona de la pared del atrio derecho, correspondiente al seno venoso de los animales poiquilotérmicos (en el surco terminal, entre la cava superior y la aurícula derecha). El nódulo se relaciona con la musculatura de los atrios y tiene importancia para su contracción rítmica.

Por consiguiente, los atrios se relacionan entre sí por el fascículo sinoatrial, y con los ventrículos a través del fascículo atrioventricular. Corrientemente, la excitación se transmite desde el nódulo sinoatrial al nódulo atrioventricular, y desde éste por el fascículo atrioventricular a los dos ventrículos. Hasta hace poco se consideraba que dichos fascículos musculares poseían la propiedad de conducir por sí mismos la excitación. Sin embargo,

F. Volynski (1952) demostró la presencia en ellos de elementos nerviosos, que forman parte del sistema nervioso general del corazón. Por eso, los fascículos sinoatrial y atrioventricular deben ser considerados como formaciones neuromusculares complejas. Según F. Volynski, existe un sistema neuromuscular único, conectado con todas las partes del corazón, y también con el sistema nervioso central.

El **epicardio** (*epicardium*) cubre por fuera el miocardio, siendo una membrana serosa corriente tapizada en su superficie libre por el mesotelio. El epicardio es transparente y a través del mismo se ven las formaciones subyacentes: el miocardio, capa media del corazón; los vasos, los nervios y el tejido adiposo subepicárdico. Este último está concentrado a lo largo de los surcos coronario e interventricular, destinados a los vasos; en la distrofia adiposa del corazón, su cantidad aumenta considerablemente.

El **endocardio** (*endocardium*) representa la túnica interna de la pared cardíaca y tapiza la superficie interna del miocardio, formando la cara interna de las cavidades del corazón. Este, a su vez, consta de tres capas: 1) la externa, constituida de tejido conjuntivo con mezcla de fibras elásticas; 2) la media, formada de tejido conjuntivo con gran número de fibras elásticas y miocitos glabros (lisos); y 3) la interna, endotelial.

La presencia del endotelio distingue el endocardio del epicardio, que no tiene endotelio. Este, por su origen, corresponde a la pared vascular, y sus capas enumeradas, a las tres túnicas vasculares: la externa, a la adventicia; la media, a la media, y la interna, a la íntima (S. I. Schelkunov). Las válvulas cardíacas están constituidas por pliegues (duplicidades) del endocardio.

Las particularidades de la estructura del corazón que acabamos de describir condicionan las particularidades de su red vascular que constituye como una tercera circulación independiente de la circulación mayor (la circulación cardíaca, tercera circulación; véase pág. 21).

Las **arterias del corazón, arterias coronarias derecha e izquierda** (*aa. coronariae dextra et sinistra*) (figs. 305, 306) se inician en el bulbo aórtico, por debajo de los bordes superiores de las válvulas semilunares. Por eso, durante la sístole, la entrada en las arterias coronarias está cerrada por las válvulas y las propias arterias son comprimidas por la contracción del músculo cardíaco. A consecuencia de eso, la irrigación del corazón disminuye durante las sístoles; la sangre penetra en las coronarias durante la diástole, cuando los orificios de entrada de dichos vasos, situados en la embocadura de la aorta, no están cerrados por las válvulas semilunares.

La **arteria coronaria derecha** sale de la aorta en el punto correspondiente a la válvula semilunar derecha, se extiende entre la aorta y la aurícula derecha, por fuera de la cual contornea el borde derecho del corazón, pasando por el surco coronario hacia la cara posterior del órgano. Aquí, se continúa en el **ramo interventricular posterior** (*r. interventricularis posterior*). Este último desciende por el surco interventricular posterior hasta alcanzar el ápice del corazón, donde se une con un ramo de la arteria coronaria izquierda.

Los ramos de la arteria coronaria derecha vascularizan: el atrio derecho, parte de la cara anterior y toda la cara posterior del ventrículo derecho, una pequeña zona de la pared posterior del ventrículo izquierdo, el septo interatrial, el tercio posterior del septo interventricular, los músculos papilares del ventrículo derecho y el músculo papilar posterior del ventrículo izquierdo.

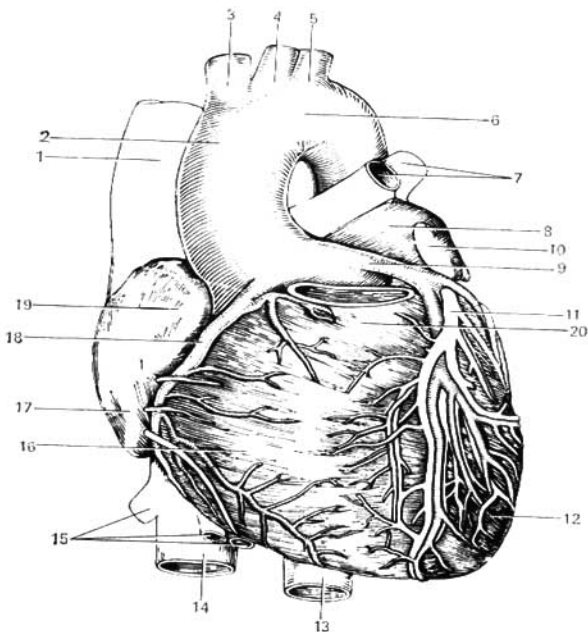


Fig. 305. Cara esternocostal del corazón. Vasos sanguíneos.

- | | |
|---------------------------------------|---|
| 1 — vena cava superior; | 11 — vena cardíaca magna; |
| 2 — aorta ascendente; | 12 — ventrículo izquierdo; |
| 3 — tronco braquiocefálico; | 13 — aorta descendente; |
| 4 — arteria carótida común izquierda; | 14 — vena cava inferior; |
| 5 — arteria subclavia izquierda; | 15 — venas hepáticas derecha e izquierda; |
| 6 — arco de la aorta; | 16 — ventrículo derecho; |
| 7 — venas pulmonares izquierdas; | 17 — atrio derecho; |
| 8 — atrio izquierdo; | 18 — arteria coronaria derecha; |
| 9 — arteria coronaria izquierda; | 19 — aurícula derecha; |
| 10 — auriculilla izquierda; | 20 — cono arterioso. |

La arteria coronaria izquierda (*a. coronaria sinistra*) sale de la aorta a la altura de la válvula semilunar izquierda y se extiende también por el surco coronario, por delante del atrio izquierdo. Entre el tronco pulmonar y la aurícula izquierda, emite dos ramos: uno más delgado, anterior, interventricular, **ramo interventricular anterior**; y otro de mayor calibre, izquierdo, **ramo circunflejo**.

El primero desciende por el surco interventricular anterior hasta el ápice del corazón, donde se anastomosa con un ramo de la arteria coronaria derecha,

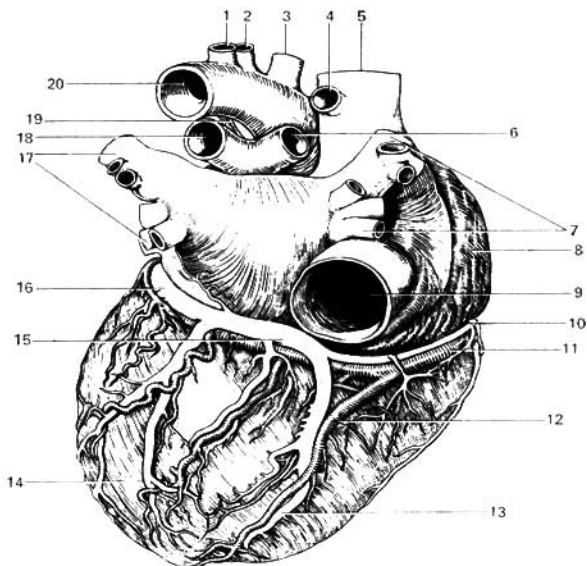


Fig. 306. Cara diafragmática del corazón. Vasos sanguíneos.

- | | |
|---------------------------------------|---------------------------------------|
| 1 — arteria subclavia izquierda; | 11 — arteria coronaria derecha; |
| 2 — arteria carótida común izquierda; | 12 — ramo interventricular posterior; |
| 3 — tronco braquiocefálico; | 13 — vena cardíaca posterior; |
| 4 — vena álgos; | 14 — ventrículo izquierdo; |
| 5 — vena cava superior; | 15 — seno coronario; |
| 6 — arteria pulmonar derecha; | 16 — vena cardíaca magna; |
| 7 — venas pulmonares derechas; | 17 — venas pulmonares izquierdas; |
| 8 — atrio derecho; | 18 — arteria pulmonar izquierda; |
| 9 — vena cava inferior; | 19 — lig. arterioso (de Botal); |
| 10 — vena cardíaca parva; | 20 — arco de la aorta. |

como ya se dijo. El segundo, continuando el tronco básico de la coronaria izquierda, contornea el corazón por su lado izquierdo, extendiéndose por el surco coronario y uniéndose también con la coronaria derecha. De tal modo, por todo el surco coronario se forma un anillo arterial, dispuesto en un plano casi transversal, del que parten perpendicularmente ramificaciones al corazón. Este anillo constituye un dispositivo funcional para la circulación colateral del corazón. Los ramos de la coronaria izquierda vascularizan el atrio izquierdo, toda la pared anterior y gran parte de la pared posterior del ventrículo izquierdo, parte de la pared anterior del ventrículo derecho, los 2/3 anteriores del septo interventricular y el músculo papilar anterior del ventrículo izquierdo.




Fig. 307. Arterias intraorgánicas del corazón (radiografía, según R. Bardina).

Se observan diferentes **variantes** del desarrollo de las arterias coronarias, debido a lo cual existen distintas correlaciones entre las dos cuencas de irrigación sanguínea. Desde ese punto de vista se distinguen tres formas de irrigación cardíaca: la uniforme, con un desarrollo igual de las dos arterias coronarias — izquierda y derecha (P. Sokolov). Además de las arterias coronarias, al corazón llegan también arterias «complementarias» procedentes de las arterias bronquiales (I. Bisenkov, P. Fedorov), y de la cara inferior del arco de la aorta cerca del ligamento arterial, lo que es preciso tener en cuenta para no lesionarlas durante las intervenciones quirúrgicas en los pulmones y el esófago, empeorando con ello la circulación cardíaca.

Arterias intraorgánicas del corazón (según R. Bardina) (figs. 307, 308): de los troncos de las arterias coronarias y de sus ramos más importantes, en correspondencia con las cuatro cámaras del corazón, parten las arterias de los atrios (aa. atriales), las de las aurículas (aa. auriculares), las de los ventrículos (aa. ventriculares) y las destinadas a los septos entre dichas cámaras (aa. septales anterior y posterior). Después de penetrar en el espesor del miocardio, se ramifican en correspondencia con el número, posición y estructura de sus capas: primeramente en la capa externa, después en la media (en los ventrículos) y finalmente en la interna, después de lo cual penetran en los músculos papilares (aa. papilares), e incluso en las válvulas atrioventriculares. En cada una de las capas, las arterias intramusculares se extienden entre los fascículos musculares, formando muchas anastomosis en todas las capas y porciones del corazón.




Fig. 308. Arterias del miocardio (radiografías, según R. Bardinó).

1 — capa longitudinal interna
del ventriculo derecho;
2 — capa media;
3 — capa externa;

4 — ápice del corazón;
5 — músculo papilar;
6 — región de la ventana oval;
7 — músculos pectiniformes.

Algunas de estas arterias tienen en su pared un estrato de fibras musculares lisas muy desarrollado que al contraerse cierra por completo la luz del vaso, por lo cual se denominan *arterias obturadoras*. El espasmo temporal de las arterias «*cerradas*» puede favorecer la isquemia en una zona determinada del músculo cardíaco, provocando el infarto de miocardio. Se ha descrito un caso de una arteria coronaria complementaria, ramo del tronco pulmonar (J. Chinn, M. Chinn, 1963).

Las venas del corazón no afluyen a las venas cavas, sino que desembocan directamente en la cavidad cardíaca. Ellas se inician en forma de redes, localizadas en las diferentes capas de las paredes cardíacas. El cauce venoso es considerablemente más extenso que el arterial (T. Zolotariova).

Las venas intramusculares se encuentran en todas las capas del miocardio, correspondiendo al trayecto de los fascículos musculares. Las arterias pequeñas (hasta de 3^{er} orden) se acompañan de un par de venas, y las de mayor calibre por una sola vena (R. Bardina). La corriente venosa sigue tres vías: 1) hacia el seno coronario; 2) hacia las venas anteriores del corazón; y 3) hacia las venas pequeñas (de Tebesio — Vieussens) que desembocan directamente en el corazón derecho. En el corazón derecho estas venas se encuentran en mayor número que en el izquierdo, y en relación con eso las venas cardíacas tienen mayor desarrollo en el lado izquierdo. El sistema venoso del corazón constituye un todo único, tanto desde el punto genético como funcional (N. Mejanic, 1941).

La preponderancia de las venas de Tebesio en las paredes del ventrículo derecho, conjuntamente con la disminución del flujo venoso por el sistema del seno venoso, demuestra que dichas venas juegan un importante papel en la redistribución de la sangre venosa en las regiones del corazón (T. Zolotariova).

1. Venas del sistema del seno coronario (*sinus coronarius cordis*). El seno venoso es un remanente del conducto de Cuvier izquierdo, hallándose situado en el segmento posterior del surco coronario entre el atrio y el ventrículo izquierdos. Por su extremo derecho, más engrosado, desemboca en el atrio cerca del *septo interventricular*, entre la *válvula de la vena cava inferior* y el *septo interatrial*. En el seno coronario desembocan las siguientes venas: a) la vena cardíaca magna (*v. cordis magna*), que iniciándose en la punta del corazón se eleva a lo largo del surco interventricular anterior, gira a la izquierda, y después de rodear el borde izquierdo del corazón se continúa en el seno coronario; b) la vena posterior del ventrículo izquierdo, constituida por uno o varios pequeños troncos venosos de la cara posterior del ventrículo izquierdo, que afluyen en el seno coronario o la vena cardíaca mayor; c) la vena oblicua del atrio izquierdo, ramo pequeño situado en la cara posterior del atrio (remanente de la vena cava superior izquierda del embrión); se inicia en el pliegue del pericardio que lleva incluido un cordón de tejido conjuntivo (pliegue de la vena cava izquierda), que constituye también un remanente de la vena cava superior izquierda; d) la vena cardíaca media (*v. cordis media*), se halla en el surco interventricular posterior y al alcanzar el surco coronario, desemboca en el seno coronario, y e) la vena cardíaca parva (*v. cordis parva*), ramo delgado situado en la mitad derecha del surco coronario y que afluye corrientemente en la vena cardíaca media, en el punto en que esta vena alcanza el surco coronario.

2. Venas cardíacas anteriores (*vv. cordis anteriores*). Son pequeñas venas

situadas en la cara anterior del ventrículo derecho, que desembocan directamente en la cavidad del atrio derecho.

3. Venas cardíacas mínimas (*vv. cordis minimae*) (de Tebesio). Son troncos venosos muy pequeños que no llegan a la superficie del corazón, constituidos por la confluencia de los capilares, y desembocan directamente en las cavidades de los atrios y los ventrículos.

En el corazón se distinguen tres redes de *capilares linfáticos*: debajo del endocardio, dentro del miocardio y debajo del epicardio. Entre los vasos eferentes se forman dos colectores linfáticos principales del corazón. El colector derecho se origina en el inicio del surco interventricular posterior; recibe la linfa del ventrículo y el atrio derecho, alcanzando los linfonodos anterosuperiores izquierdos del mediastino, situados en el arco de la aorta cerca del origen de la arteria carótida común izquierda.

El colector izquierdo se forma en el surco coronario, en el borde izquierdo del tronco pulmonar, donde recibe los vasos linfáticos procedentes del atrio izquierdo, del ventrículo izquierdo y, en parte, de la cara anterior del ventrículo derecho; desde aquí se dirige a los linfonodos traqueobronquiales o traqueales, o bien a los del hilio del pulmón izquierdo.

Ambos colectores desembocan en los linfonodos del mediastino anterior, en los linfonodos traqueales o traqueobronquiales izquierdos.

Los nervios que aseguran la inervación del músculo cardíaco, de estructura y función tan específica, se distinguen por su complejidad, constituyendo múltiples plexos. Todo el sistema nervioso del corazón consta de las siguientes partes: 1) troncos aferentes; 2) plexos en el propio corazón, y 3) campos ganglionares, relacionados con los plexos.

Desde el punto de vista funcional los nervios del corazón se clasifican en 4 grupos (I. Pávlov): inhibidores y aceleradores, depresores e intensificadores. Morfológicamente, estos nervios entran en la composición del vago y del tronco simpático. Los nervios simpáticos (principalmente, las fibras postganglionares) parten de los tres ganglios cervicales y de los cinco ganglios torácicos superiores: el nervio cardíaco cervical superior (*n. cardiacus cervicalis superior*), del ganglio cervical superior; el nervio cardíaco medio (*n. cardiacus cervicalis medius*), del ganglio cervical medio; el nervio cardíaco cervical inferior (*n. cardiacus cervicalis inferior*), del ganglio cervicotorácico o ganglio estrellado (*ganglion cervicothoracicum s. stellatum*); y los nervios cardíacos torácicos, de los ganglios torácicos del tronco simpático. Cuando existen 4 ganglios cervicales, se tienen también 4 nervios cardíacos cervicales; si existen solamente dos ganglios cervicales, se observan tan sólo dos nervios cardíacos cervicales (A. Szozon-Yaroshevich).

Los ramos cardíacos del n. vago se inician en su porción cervical (ramos cardíacos superiores), en su porción torácica (ramos cardíacos medios), y en el n. laríngeo recurrente del vago (ramos cardíacos inferiores). Al llegar al corazón, los nervios se reúnen en dos grupos, superficial y profundo. El grupo superficial en su parte superior se encuentra aplicado a las arterias carótida y subclavia, y en su parte inferior, a la aorta y el tronco pulmonar. El grupo profundo, compuesto principalmente por ramos del n. vago, se extiende por la cara anterior del tercio inferior de la tráquea. Estos ramos están en contacto con los linfonodos de la región de la tráquea y su aumento de volumen, por ejemplo, en la tuberculosis pulmonar, puede producir compresión de los mismos y provocar alteraciones del ritmo cardíaco (V. Vorobiov). De las fuentes señaladas se forman dos plexos nerviosos:

1) plexo cardíaco superficial (*plexus cardiacus superficialis*), entre el arco de la aorta (por debajo del mismo) y la bifurcación del tronco pulmonar;

2) plexo cardíaco profundo (*plexus cardiacus profundus*), entre el arco de la aorta (por detrás del mismo) y la bifurcación de la tráquea.

Estos plexos se continúan en los plexos coronarios derecho e izquierdo (*plexus coronarius dexter et sinister*), que rodean los vasos homónimos, y también en el plexo situado entre el epicardio y el miocardio. Desde este último plexo subepicárdico parten las ramificaciones nerviosas intraorgánicas. Los plexos contienen múltiples grupos de células ganglionares, de ganglios nerviosos. V. Vorobiov destaca 6 plexos nerviosos intracardiácos, situados debajo del epicardio: dos anteriores (el primero izquierdo, y el segundo derecho) descienden por la aorta y el tronco pulmonar hacia los ventrículos; dos posteriores, de los cuales uno está situado en la línea limítrofe entre los atrios (el tercero) y el otro en la pared posterior de los ventrículos (el cuarto); el quinto plexo se halla en la pared anterior de los atrios y el sexto, en la pared posterior del atrio izquierdo. Todos se acompañan de campos ganglionares que ocupan, al igual que los plexos, un territorio determinado, a pesar de que el número de ganglios que los componen, sus dimensiones y sus relaciones mutuas, varían con frecuencia. En el hombre los campos ganglionares alcanzan su mayor desarrollo.

Las fibras nerviosas aferentes se inician en los receptores (É. Plechkov) y se extienden junto con las eferentes, entrando en la composición del n. vago y del tronco simpático (véase pág. 344).

PERICARDIO

El **pericardio** (*pericardium*) constituye, en el sentido amplio de la palabra, una bolsa serosa cerrada en la que se distinguen dos capas: una externa, fibrosa, el **pericardio fibroso**; y una interna, serosa, el **pericardio seroso**. La capa externa, fibrosa, se continúa en la túnica adventicia de los grandes troncos vasculares, insertándose por delante en la cara posterior del esternón, mediante pequeñas bridas de tejido conjuntivo, los ligamentos esternopericárdicos (*ligamenta sternopericardiaca*). La capa interna, serosa, se subdivide, a su vez, en dos hojas: una visceral, que constituye el epicardio (ya citado), y otra parietal, adherida a la superficie interna del pericardio fibroso, al que tapiza por dentro. Entre las dos hojas, visceral y parietal, se encuentra la **cavidad del pericardio** (*cavum pericardii*), que contiene una pequeña cantidad de **líquido pericardiaco seroso** (*liquor pericardii*). En los troncos de los grandes vasos cerca del corazón, las dos hojas del pericardio, visceral y parietal, se continúan directamente una en la otra. El pericardio no incidido presenta en su conjunto la forma de un cono, cuya base se encuentra adherida al centro tendinoso del diafragma, y cuyo vértice obtuso está dirigido hacia arriba, abarcando las raíces de los grandes vasos. Por los lados, el pericardio está aplicado directamente a la pleura mediastínica de uno y otro lado. Por su cara posterior, la bolsa pericardiaca se aplica al esófago y la aorta descendente. La aorta y el tronco pulmonar están rodeados por todos lados por la hoja común del pericardio, de tal modo que después de la incisión de este último puede practicarse la exploración digital alrededor de los mismos. El trayecto por detrás de la aorta y del tronco pulmonar se denomina **seno transversal del pericardio** (*sinus transversus pericardii*). Las venas cavas y las venas pulmonares están cubiertas por la hoja serosa sólo parcialmente, lo que impide pasar alrededor de las mismas. El espacio limitado por abajo y a la de-

recha por la vena cava inferior, y a la izquierda y por arriba por las venas pulmonares izquierdas, constituye el seno oblicuo del pericardio (*sinus obliquus pericardii*).

TOPOGRAFÍA DEL CORAZÓN

El corazón tiene una posición asimétrica en el mediastino anterior. Gran parte del mismo se encuentra a la izquierda de la línea media, quedando solamente a la derecha el atrio derecho y las dos venas cavas. El eje longitudinal del corazón tiene una dirección oblicua de arriba abajo, de derecha a izquierda y de atrás adelante, constituyendo con el eje de todo el cuerpo un ángulo de unos 40° . Además de eso, el corazón se halla como rotado sobre su eje mayor, de tal modo que su mitad derecha, venosa, se encuentra más hacia delante, y la mitad izquierda, arterial, más hacia atrás.

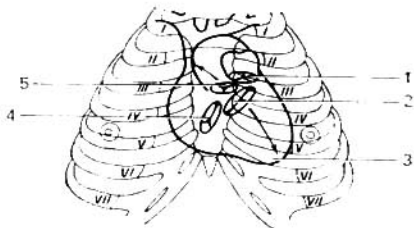
El corazón, junto con el pericardio, en gran parte de su cara anterior (cara esternocostal) está cubierto por los pulmones, cuyos bordes anteriores junto con las partes correspondientes de ambas pleuras, extendiéndose por delante del corazón, lo aíslan de la pared torácica anterior, excepto un solo lugar, donde la cara anterior del corazón, a través del pericardio, está aplicada directamente al esternón y a los cartílagos de las V y VI costillas izquierdas. Los límites del corazón se proyectan en la pared torácica de la siguiente manera. El latido de la punta del corazón puede ser palpado 1 cm por dentro de la línea mamilar, en el quinto espacio intercostal izquierdo. El límite superior de la proyección cardíaca corresponde al borde superior de los terceros cartílagos costales. El límite derecho pasa 2-3 cm a la derecha del borde esternal, desde la III hasta la V costilla; el límite inferior se extiende transversalmente desde el cartílago de la V costilla derecha hasta el ápice del corazón; y el límite izquierdo, desde el cartílago de la III costilla hasta el ápice del corazón.

Los orificios de salida de los ventrículos (aorta y tronco pulmonar) se proyectan a nivel del 3^{er} cartílago costal izquierdo; el del tronco pulmonar (orificio del tronco pulmonar), en el extremo esternal de dicho cartílago; el de la aorta (orificio aórtico), por detrás del esternón, algo a la derecha. Los dos orificios atrioventriculares se proyectan en una línea recta que va por el esternón, desde el tercer espacio intercostal izquierdo hasta el quinto espacio intercostal derecho (fig. 309).

En la auscultación del corazón (auscultación de los tonos valvulares con ayuda del estetoscopio), la válvula mitral se determina en el ápice del cora-

Fig. 309. Proyección sobre la pared anterior del tórax de las válvulas atrioventriculares y las válvulas semilunares del corazón en la persona adulta (en el organismo vivo).

Las flechas indican el punto óptimo de auscultación: hacia abajo, los tonos tricúspide (4) y mitral (2); hacia arriba, los tonos aórtico (5) y pulmonar (1); 3 — ápice del corazón.



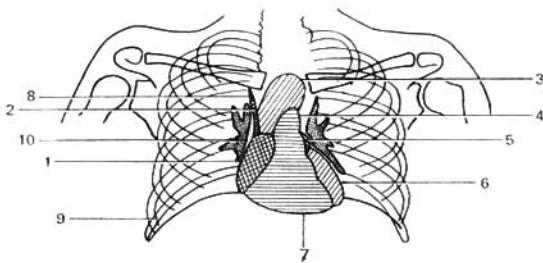


Fig. 310. Esquema de la sombra cardiovascular de una radiografía en posición anterior.

- | | |
|---|-------------------------------|
| 1 — atrio derecho; | 6 — ventrículo izquierdo; |
| 2 — aorta ascendente; | 7 — ventrículo derecho; |
| 3 — arco de la aorta; | 8 — vena cava superior; |
| 4 — tronco pulmonar; | 9 — seno pleural; |
| 5 — auriculilla de la aurícula izquierda; | 10 — raíz del pulmón (hilio). |

zón; la tricúspide a la derecha del esternón, contra el 5° cartílago costal; el tono de las válvulas de la aorta, en el borde del esternón, en el segundo espacio intercostal derecho; y el de las válvulas del tronco pulmonar, en el segundo espacio intercostal izquierdo, cerca del esternón.

En la *exploración radiológica* del corazón, en posición anterior (trayecto posteroanterior de los rayos) (véase fig. 253) se observan los dos campos pulmonares transparentes, entre los cuales se encuentra una sombra oscura intensa, media, constituida por la superposición de las sombras del esternón, del corazón con los grandes vasos, de los órganos del mediastino posterior y del segmento torácico de la columna vertebral. Esta sombra tiene la forma de un triángulo con la base dirigida hacia abajo. Los contornos laterales presentan salientes o arcos (dos o tres a la derecha y cuatro a la izquierda), separados uno de otro por escotaduras (figs. 310, 311, 312).

En el contorno derecho resalta con nitidez el arco inferior, correspondiente al atrio derecho, que forma un ángulo agudo con el diafragma. El

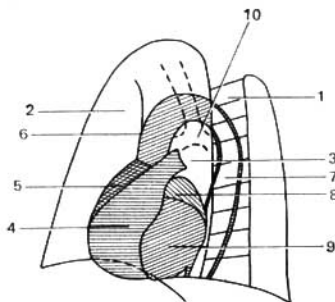


Fig. 311. Esquema de la sombra cardiovascular en una radiografía oblicua anterior izquierda.

- | |
|--|
| 1 — columna vertebral; |
| 2 — campo pulmonar (retroesternal); |
| 3 — campo retrocardial (ventana aortal); |
| 4 — ventrículo derecho; |
| 5 — atrio derecho; |
| 6 — aorta ascendente; |
| 7 — aorta descendente; |
| 8 — atrio izquierdo; |
| 9 — ventrículo izquierdo; |
| 10 — bifurcación de la tráquea. |

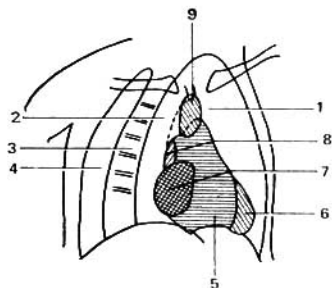


Fig. 312. Esquema de la sombra cardiovascular en una radiografía oblicua anterior derecha.

- 1 — campo retroesternal;
- 2 — campo retrocardial;
- 3 — columna vertebral;
- 4 — campo retrovertebral;
- 5 — ventrículo izquierdo;
- 6 — ventrículo derecho;
- 7 — atrio derecho;
- 8 — atrio izquierdo;
- 9 — aorta.

arco superior (vascular), ligeramente convexo, se halla situado medialmente respecto al inferior, estando constituido por la aorta ascendente (su segmento inferior) y por la vena cava superior (su segmento superior). Más arriba se observa todavía un tercer arco, más pequeño, correspondiente al tronco braquiocefálico venoso derecho. En el contorno izquierdo, el arco más superior (el primero) corresponde al arco de la aorta y al inicio de su porción descendente; el segundo arco, al tronco pulmonar; el tercero, al atrio izquierdo (o más exactamente, a su auriculilla), y el cuarto, al ventrículo izquierdo. El lugar donde el arco del ventrículo izquierdo se continúa en el contorno inferior de la silueta cardíaca es señalado, radiológicamente, como el ápice del corazón. En la región del segundo y tercer arcos del contorno izquierdo se encuentra una escotadura o depresión llamada «talles», que marca la separación entre el corazón y los vasos ligados con el mismo (fascículo vascular).

En el adulto se distinguen tres tipos de localización del corazón (fig. 313):

1) *posición oblicua* (la más corriente); 2) *horizontal*, y 3) *vertical*.

Las variaciones del corazón relacionadas con la edad se manifiestan en lo siguiente. En el recién nacido, la sombra cardiovascular ocupa casi una posición media, la forma del corazón se acerca a la esferoidal, los arcos inferiores son muy convexos y el «talles» está borrado. Con la edad se observa la disminución relativa de la sombra cardiovascular y su desplazamiento a la izquierda. En la vejez, a consecuencia del alargamiento de la aorta, los con-

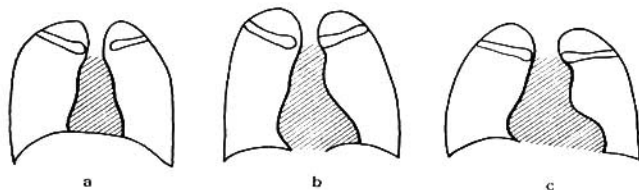


Fig. 313. Variantes de la forma y posición del corazón.

a — posición vertical; b — posición oblicua; c — posición horizontal.

tornos de la misma sobresalen más intensamente, el «talle» es más pronunciado y el ápice del corazón, arqueándose, se aparta de la cúpula diafragmática. Las diferencias relacionadas con el sexo consisten en que, en las mujeres, con mayor frecuencia que en los hombres se observa la posición horizontal del corazón.

En la posición del corazón tiene gran importancia la altura de la posición del diafragma, que varía en dependencia de las fases de la respiración*, del grado de nutrición (en los obesos está más elevado), de la edad (en los viejos está más elevado) y de la constitución corporal. En las personas con un tórax ancho y corto, y con una posición elevada del diafragma, parece como si el corazón estuviese levantado por el diafragma y se recostara sobre el mismo adquiriendo la posición horizontal. En las personas con un tórax estrecho y alargado, con una posición baja del diafragma, el corazón desciende y como si se estirase adquiere la posición vertical. En las personas de tipo constitucional intermedio (entre los dos tipos descritos) se observa la posición oblicua del corazón.

En las dimensiones del corazón influye mucho el desarrollo de la musculatura. Eso explica el hecho de que en las mujeres, con una misma altura y peso del cuerpo, el corazón sea menor que en los hombres. Eso mismo explica la dependencia de las dimensiones del corazón del carácter de la profesión. Así, en los individuos que realizan un trabajo manual, el corazón es mayor que en los representantes de una actividad mental. El influjo del trabajo físico en las dimensiones del corazón se manifiesta con gran relieve en la exploración radiológica de los que se dedican al deporte. El aumento del corazón es provocado únicamente por aquellos tipos de deporte donde la tensión física tiene un carácter prolongado; por ejemplo, en ciclismo, remo, carreras de maratón; las dimensiones mayores del corazón se observan en los esquiadores. Por el contrario, en los dedicados a las carreras pedestres o de natación a cortas distancias, en los boxeadores, gimnastas, futbolistas, etc., el aumento del corazón se observa en menor grado.

- * Durante la inspiración, el corazón desciende, su eje longitudinal aumenta; durante la espiración, el corazón es elevado por el diafragma y aumenta su eje transversal.

ANATOMÍA DEL SISTEMA CARDIOVASCULAR DEL SER VIVO (RADIOANGIOLOGÍA)

CORAZÓN

La investigación radiológica del corazón del individuo vivo se efectúa preferentemente mediante la radioscopia del tórax en distintas posiciones. Gracias a eso, se logra inspeccionar el corazón por todos los lados y obtener una idea sobre su forma, tamaño y posición, así como sobre el estado de sus partes (ventrículos y atrios) y grandes vasos relacionados con los mismos (aorta, arteria pulmonar y venas cavas).

La posición fundamental para la investigación del paciente es la anterior (el paso de los rayos es sagital y dorsoventral). En esta posición se ven (fig. 310) dos campos pulmonares claros, entre los cuales está situada una sombra oscura intensa, llamada mediana. Está formada por las sombras superpuestas de la porción torácica de la columna vertebral, el esternón, el corazón, los grandes vasos y los órganos del mediastino posterior que se encuentran entre los mismos. Sin embargo, esta sombra mediana sólo se considera como la silueta del corazón y los grandes vasos, puesto que las demás formaciones mencionadas (columna vertebral, esternón, etc.) no se trazan, por lo general, entre los límites de la sombra cardiovascular. Esta última, en los casos normales, rebasa, tanto a la derecha, como también a la izquierda, los bordes de la columna vertebral y del esternón, los cuales se visualizan en la posición anterior solamente en los casos patológicos (desviación de la columna vertebral, desplazamiento de la sombra cardiovascular, etc.).

Esta sombra mediana tiene en la parte superior la forma de una banda ancha, la cual se ensancha hacia abajo y hacia la izquierda, teniendo el aspecto de un triángulo incorrecto, cuya base está dirigida hacia abajo. Los contornos laterales de esta sombra tienen el aspecto de salientes separados uno del otro por impresiones. Estos salientes se llaman **arcos**. Corresponden a aquellas partes del corazón y los vasos de gran calibre que están en relación con el mismo y que forman los bordes de la silueta cardiovascular.

Hay que tener una noción clara sobre la topografía del corazón ya descrita, para poder comprender cuál lugar ocupa una parte determinada del corazón en presencia de una u otra posición del paciente.

En la posición anterior (fig. 310) los contornos laterales de la sombra cardiovascular tienen a la derecha dos arcos y a la izquierda, cuatro. En el contorno derecho se manifiesta bien el arco inferior, el cual corresponde al atrio derecho; el arco superior, débilmente convexo y situado medialmente al inferior, está formado por la aorta ascendente (en la parte inferior) y la vena cava superior (en la parte superior). Este arco se llama vascular (en el cadáver y cuando el individuo vivo está acostado este arco está formado sólo a expensas de la vena cava superior). Por encima del arco vascular se ve también un arco pequeño, que se dirige hacia arriba y afuera, a la clavícula; éste corresponde a la vena anónima. Abajo, el arco del atrio derecho forma un ángulo con el diafragma. En este ángulo, estando el diafragma en posición baja, a la altura de la inspiración profunda se logra ver una banda vertical de sombra que corresponde a la vena cava inferior.

En el contorno izquierdo, el arco más superior (primero) corresponde al arco y al inicio de la aorta descendente; el segundo arco, a la arteria pulmonar; y el tercero, al atrio izquierdo (más correctamente a la aurícula del atrio izquierdo) y el cuarto, al ventrículo izquierdo. La prominencia formada por la aurícula del atrio izquierdo a menudo se manifiesta mal y en este caso, en el lado izquierdo de la sombra mediana sólo se distinguen tres arcos. El atrio izquierdo, situado en su mayor parte en la cara posterior, no es el formador del borde durante el paso dorsoventral de los rayos y por eso es invisible en la posición anterior. Por la misma causa, no se da el contorno del ventrículo derecho situado en la cara anterior y que se fusiona, en la parte inferior, con la sombra del hígado y del diafragma. El lugar de paso del arco del ventrículo izquierdo al contorno inferior de la silueta del corazón se observa por vía radiológica como el ápice del corazón.

En la región de los segundo y tercer arcos el contorno izquierdo de la silueta del corazón tiene el carácter de impresión o de istmo, denominado «talles» del corazón. Este último, como si separase el propio corazón de los vasos relacionados con el mismo, constituye el llamado fascículo vascular.

Para determinar la topografía del corazón del ser vivo hay que tener en cuenta la esqueletotopía de los arcos radiológicos de la sombra cardiovascular descritos más arriba. En el lado derecho, el arco vascular está situado a nivel del II espacio intercostal; el arco del atrio derecho ocupa la región de los III y IV espacios intercostales. A la izquierda, a la altura del I espacio intercostal, se encuentra el primer arco (arco de la aorta e inicio de su porción descendente); a nivel del II espacio intercostal están el segundo arco (arteria pulmonar) y el tercer arco (aurícula del atrio izquierdo); y el cuarto arco ocupa los II, IV y V espacios intercostales (fig. 310).

Al virar al paciente alrededor del eje vertical, pueden verse en las posiciones oblicuas aquellos segmentos que no se ven en la posición anterior (ventrículo derecho, atrio izquierdo y gran parte del ventrículo izquierdo). La primera posición (derecha mamilar) y la segunda (izquierda mamilar) han obtenido el uso máximo.

Durante la investigación en la posición mamilar izquierda (el paciente está oblicuamente, apoyándose con la región del pezón izquierdo contra la pantalla) se ven (fig. 311) cuatro campos pulmonares separados uno del otro por el esternón, la sombra cardiovascular y la columna vertebral: 1) preesternal, situado por delante de la sombra del esternón y formado por la parte externa del pulmón derecho (no se señala en la fig. 312); 2) retroesternal, entre la parte superior del esternón y el contorno anterior del arco de la aorta; 3) retrocardíaco, entre el contorno posterior del corazón y la columna vertebral o más correctamente, la aorta situada sobre el mismo («ventana aórtica»), y 4) campo retrovertebral situado tras la columna vertebral.

El contorno anterior de la sombra cardiovascular dirigido hacia el esternón está formado en la parte superior por el atrio derecho y en la parte inferior, por el ventrículo derecho. El contorno posterior de la silueta cardiovascular dirigido a la columna vertebral corresponde arriba al atrio izquierdo y abajo, al ventrículo izquierdo. De tal modo, en esta posición cada atrio se sitúa por encima de su ventrículo y además, las porciones derechas del corazón (con respecto al paciente) se encuentran a la derecha y las izquierdas, a la izquierda, lo que es fácil de recordar.

Durante la investigación en la primera posición oblicua o la mamilar

derecha (el paciente está oblicuamente, apoyando la región del pezón derecho contra la pantalla) el contorno posterior está formado arriba por la aorta ascendente, luego por el atrio izquierdo y abajo, por el atrio derecho y la vena cava inferior; el contorno anterior, por la aorta ascendente, la arteria pulmonar y el ventrículo izquierdo.

POSICIÓN Y FORMA DEL CORAZÓN

La sombra cardiovascular ocupa en el tórax una posición no completamente mediana: sus dos tercios se sitúan a la izquierda de la línea mediana y un tercio, a la derecha. El eje longitudinal del corazón va oblicuamente de la derecha a la izquierda y de arriba hacia abajo, formando con la horizontal un ángulo llamado **ángulo de inclinación**.

La forma y posición del corazón dependen de la constitución física, el sexo, la edad, los distintos estados fisiológicos y otros factores, a causa de lo cual no existe el tipo único del corazón.

De acuerdo con la forma y la posición se distinguen **tres tipos de corazón** (fig. 313).

1. Oblicuo (se encuentra muy a menudo). La sombra cardiovascular tiene forma triangular; el «talle» del corazón está expresado débilmente. El ángulo de inclinación oscila entre los límites de 43-48°.

2. Horizontal. La silueta de la sombra cardiovascular ocupa la posición casi horizontal (acostada); el ángulo de inclinación es de 35-42°; el «talle» está expresado bruscamente. El eje longitudinal del corazón está disminuido y el diámetro aumentado.

3. Vertical. La silueta de la sombra cardiovascular ocupa una posición casi vertical (parada); el ángulo de inclinación es de 49-56°; el «talle» está alisado. El eje longitudinal del corazón está aumentado y el diámetro disminuido.

En los individuos de tipo braquimorfo, con el tórax ancho y corto y el diafragma elevado, el corazón se presenta como si fuera levantado por el diafragma y se acostase sobre el mismo, adquiriendo la posición horizontal, acostada. En las personas dolicomorfas, con el tórax estrecho y largo y el diafragma descendido, el corazón desciende, como si alargase, adquiriendo la posición vertical. En los individuos de tipo intermedio entre los dos extremos de la constitución física se observa la posición oblicua del corazón. De tal modo, según el carácter de la constitución física y la forma del tórax puede juzgarse hasta cierto grado sobre la forma y la posición del corazón.

Los cambios del corazón en relación con la edad se expresan en lo siguiente.

En los recién nacidos, la sombra cardiovascular ocupa casi la posición mediana; el corazón es relativamente grande, en comparación con el de los adultos, en lo principal a expensas de su mitad derecha. La forma del corazón se aproxima a la esferoidea y los arcos inferiores son bruscamente convexos; el «talle» está alisado. En relación con la edad, se observa la disminución relativa de la sombra cardiovascular y su desplazamiento a la izquierda. En la vejez, a causa del alargamiento de la aorta el «talle» es más evidente; el ápice del corazón como si se abombase, se separa de la cúpula diafragmática. El aspecto característico del corazón senil se debe al alargamiento y la desviación de la aorta, la cual en su porción ascendente se destaca hacia la de-

recha (formando la convexidad del arco superior del contorno derecho) y en la región del arco se abomba hacia la izquierda (formando la convexidad del arco superior del contorno izquierdo).

Las diferencias sexuales consisten en que en las mujeres se observa con más frecuencia que en los hombres la posición horizontal del corazón.

Las distintas forma y posición del corazón —«tipos de corazón»— no son estables, incluso en un mismo individuo. Así, durante la respiración, el corazón en el momento de la inspiración descende, aumentando su eje longitudinal, y en la fase de espiración es levantado por el diafragma, aumentando su diámetro.

El papel decisivo en la posición del corazón lo juega la altura de la elevación del diafragma, que cambia en dependencia de la fase de la respiración, la posición del paciente (está más alto en la posición de decúbito que en la de pie), el grado de nutrición (en los obesos está más alto que en los delgados), el tipo de constitución física (en los braquimorfos está más alto que en los dolicomorfos), la edad (con la edad el diafragma descende) y otros factores. La variación de los últimos determina la variabilidad extrema de la forma y posición del corazón. Por eso, para tener una noción correcta sobre la normalidad, hay que tener en cuenta todas las variantes de la forma y posición del corazón y todo el conjunto de factores que condicionan esta variabilidad.

DIMENSIONES DEL CORAZÓN

Hoy día se emplea una serie de métodos especiales para la determinación directa en la persona viva de las dimensiones verdaderas del corazón y sus porciones (roentgenometría y roentgenoplastia del corazón). El tamaño del corazón depende del sexo, la edad, el peso y la estatura del cuerpo, así como de la estructura del tórax y las condiciones de trabajo y de vida.

El aumento de las dimensiones absolutas del corazón va paralelamente al aumento de la estatura y el peso del cuerpo. El desarrollo de la musculatura influye mucho sobre el tamaño del corazón. Con eso se explica el hecho de que en las mujeres, con estatura y peso del cuerpo iguales, el corazón tiene un tamaño menor que en los hombres. Con lo mismo se explica la dependencia del tamaño del corazón con respecto al carácter de la profesión. Así, en los individuos ocupados del trabajo físico, el corazón es más grande que en los representantes del trabajo mental. El influjo del trabajo físico sobre las dimensiones del corazón es muy evidente durante la investigación radiológica de los deportistas. El aumento del corazón sólo se provoca por aquellos aspectos del deporte, en cuya práctica la tensión física tiene un carácter prolongado, por ejemplo, bicicleta, remo y carrera de maratón; los esquiadores tienen el corazón más grande. Al contrario, en los corredores y nadadores de pequeñas distancias, boxeadores, atletas, futbolistas, etc., el aumento del corazón se descubre en menor grado.

PULSACION DEL CORAZÓN

La ventaja de la investigación radiológica es la posibilidad de observar la pulsación del corazón y sus partes (atrios y ventrículos), así como de los vasos de gran calibre. En la pantalla se ven los desplazamientos rítmicos

de los contornos de la sombra cardiovascular, así como la disminución y el aumento de las dimensiones del corazón, correspondientemente a su sístole y diástole.

La pulsación de los atrios, los ventrículos y los vasos se distingue bruscamente por su carácter y tiempo. Se destaca mucho la pulsación de los ventrículos que se distingue de la pulsación de los atrios por una profundidad mayor. Con ayuda de un aparato especial —el radioquimógrafo— pueden obtenerse radioquimogramas en los cuales se revelan las diferencias finas con respecto a la pulsación de los segmentos aislados del corazón. Así, pues, el método radiológico es el único método que permite ver el corazón «pulsante» de la persona viva.

Según los datos más frecuentes, el corazón, que es una bomba única en su género, que trasiega la sangre por los capilares cuya extensión es de decenas de miles de kilómetros, tiene «subestaciones» o sea «ayudantes del corazón». Esos son los músculos esqueléticos, que resultan ser también órganos, los cuales se abastecen de sangre por vía independiente. Cada uno de los músculos no sólo es capaz de contraerse para producir el movimiento y generar calor, sino también sirven de microbomba de presión y succión. Por vía experimental se demostró que el músculo aislado tiene la propiedad de «hacer correr» la sangre por un círculo cerrado artificial. Por eso, hoy día el músculo se denomina «corazón periférico». En el organismo humano se calculan más de seiscientas de tales bombas, «ayudantes del corazón». Sin éstas, el «motor» principal de la circulación sanguínea del organismo humano no resistiría su carga.

No es casual que el corazón está formado de tejido muscular estriado, semejante al de los músculos esqueléticos.

Al tomar en consideración todo lo dicho, no puede estudiarse la estructura del corazón por separado de la musculatura esquelética.

En la *angiocardiografía* (esto es, en la radiografía del corazón y de los grandes vasos, en el vivo, después de la inyección en los mismos de sustancias de contraste) se ven las diferentes cámaras del corazón (atrios y ventrículos), e incluso las válvulas cardíacas y los músculos papilares (B. Petróvski y otros). Tiene interés la radiocinematografía del corazón vivo en el proceso de la circulación sanguínea (P. Mazaev, 1949). Gracias a dicha técnica se logra observar, a diferencia del estudio del corazón en un preparado, el movimiento de la corriente sanguínea desde los atrios a los ventrículos, los puntos de afluencia y salida de la sangre en cada cámara y el trabajo de las válvulas cardíacas. Con ayuda de la angiocardiografía (A. Bakulev y E. Meshalkin, 1955) pueden verse las arterias coronarias y sus anastomosis.

VASOS DE LA CIRCULACIÓN MENOR O PULMONAR

ARTERIAS DE LA CIRCULACIÓN MENOR

El **troneo pulmonar** (*truncus pulmonalis*) transporta la sangre venosa desde el ventrículo derecho a los pulmones. Es la continuación del tronco arterioso y se dirige hacia la izquierda, cruzando la aorta que se extiende por detrás. La posición del tronco pulmonar por delante de la aorta se explica por el hecho de que éste se desarrolla de la parte ventral del tronco arterioso y la

aorta de su parte dorsal. Después de un trayecto de 5-6 cm, el tronco pulmonar se divide, por debajo del arco de la aorta y a nivel de las IV-V vértebras torácicas, en dos ramos terminales, **las arterias pulmonares derecha e izquierda**, dirigiéndose cada uno de ellos al pulmón correspondiente. Las arterias pulmonares se desarrollan de los VI arcos arteriales branquiales, originados durante la vida embrionaria. La pulmonar derecha, más larga, se extiende hacia el pulmón derecho por detrás de la aorta ascendente y de la vena cava superior; la pulmonar izquierda pasa por delante de la aorta descendente. Al llegar a los pulmones, las aa. pulmonares derecha e izquierda se subdividen, a su vez, en ramos, en correspondencia con los lóbulos del pulmón respectivo, y acompañando a los bronquios se van ramificando en arterias de menor calibre, arteriolas y capilares (véase «Circulación pulmonar»). Hasta su lugar de bifurcación, el tronco pulmonar está cubierto por una hoja del pericardio. Desde la bifurcación hasta el lado cóncavo de la aorta se extiende una brida de tejido conjuntivo, el lig. arterioso, remanente del conducto arterioso (de Botal) (véase pág. 123).

VENAS DE LA CIRCULACIÓN MENOR O PULMONAR

Las venas pulmonares (*venae pulmonales*) transportan la sangre arterial desde los pulmones al atrio izquierdo. Se inician en los capilares de los pulmones, al llegar al hilio pulmonar constituyen ya troncos importantes que, en número de dos para cada pulmón (uno superior y otro inferior), se dirigen horizontalmente al atrio desembocando en la pared superior del mismo, con la particularidad de que cada tronco tiene un orificio de desembocadura independiente: las venas pulmonares derechas, en el borde derecho del atrio, y las izquierdas, en el borde izquierdo. En su trayecto las venas pulmonares derechas cruzan transversalmente la pared posterior del atrio derecho. La simetría de las venas pulmonares (dos a cada lado) se obtiene gracias a que los troncos que salen del lóbulo superior y medio del pulmón derecho se fusionan en una sola vena. Las venas pulmonares no están totalmente aisladas de las de la circulación mayor, por cuanto forman anastomosis con las venas bronquiales que desembocan en la v. ácigos. Las venas pulmonares no tienen válvulas.

VASOS DE LA CIRCULACIÓN MAYOR O GRAN CIRCULACIÓN

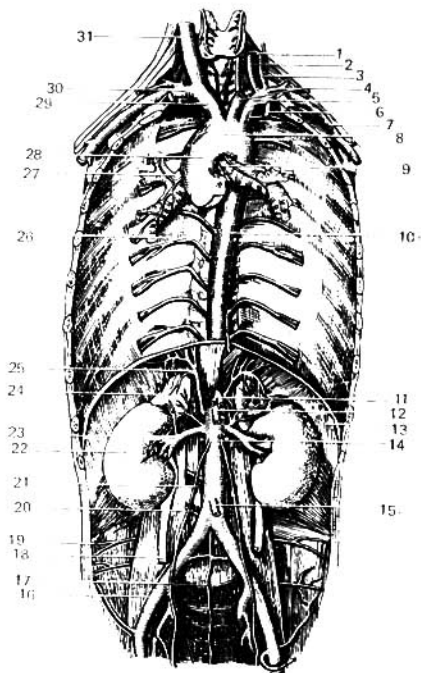
ARTERIAS DE LA CIRCULACIÓN MAYOR. AORTA

La **aorta** representa el tronco principal de las arterias de la circulación mayor (fig. 314), transporta la sangre a partir del ventrículo izquierdo del corazón. En la aorta se distinguen tres porciones: 1) aorta ascendente (desarrollada del tronco arterioso); 2) arco de la aorta, derivado del IV arco arterial izquierdo, branquial, y 3) aorta descendente, que se desarrolla del tronco arterial dorsal del embrión. La **aorta ascendente** se inicia por una dilatación considerable en forma de bulbo, el **bulbo aórtico**. A dicha dilatación corresponden por dentro de la aorta tres depresiones o senos, los **senos aórti-**

cos, situados entre la pared del vaso y las valvas de su válvula. La longitud de la aorta ascendente es de unos 6 cm. Junto con el tronco pulmonar, por detrás del cual se extiende, la aorta ascendente está aún cubierta por el pericardio. Por detrás del mango del esternón se continúa en el arco de la aorta, que se encorva hacia atrás y a la izquierda rodeando el bronquio principal izquierdo en su tramo inicial, continuándose luego en la aorta descendente a nivel de la IV vértebra torácica. La aorta descendente está en el mediastino posterior, primeramente a la izquierda de la columna vertebral, desviándose luego un poco a la derecha, de tal modo que al pasar por el hiato aórtico del diafragma, a la altura de la XII vértebra torácica, el tronco de la aorta se extiende ya por delante de la columna, en la línea media. La aorta descendente, hasta su paso por el hiato aórtico, se denomina *aorta torácica* y más abajo, encontrándose ya en la cavidad del abdomen, *aorta abdominal*. Aquí, a nivel de la IV vértebra lumbar, la aorta emite dos grandes ramos laterales (las arterias ilíacas comunes), en su bifurcación aórtica, y continúa su trayecto hacia la pelvis en forma de un vaso delgado (arteria sacra media).

Fig. 314. Topografía y ramificaciones de la aorta.

- 1 — arteria tiroidea inferior;
- 2 — arteria vertebral;
- 3 — tronco tirocervical;
- 4 — arteria carótida común izquierda;
- 5 — arteria subclavia izquierda;
- 6 — arteria torácica interna;
- 7 — arteria axilar izquierda;
- 8 — arco de la aorta;
- 9 — ramos bronquiales;
- 10 — aorta descendente;
- 11 — tronco celiaco;
- 12 — arteria mesentérica superior;
- 13 — diafragma;
- 14 — aorta abdominal;
- 15 — arteria mesentérica inferior;
- 16 — arteria ilíaca común;
- 17 — arteria sacra media;
- 18 — uréter derecho;
- 19 — arteria ilioilíaca;
- 20 — arteria lumbar IV;
- 21 — arteria testicular;
- 22 — riñón derecho;
- 23 — arteria renal;
- 24 — glándula suprarrenal;
- 25 — arteria frénica inferior;
- 26 — arteria intercostal posterior;
- 27 — bronquio principal derecho;
- 28 — aorta ascendente;
- 29 — tronco braquiocefálico;
- 30 — arteria subclavia derecha;
- 31 — arteria carótida común derecha.



En las hemorragias de las arterias que se encuentran más abajo de la aorta abdominal, el tronco de ésta es comprimido contra la columna vertebral en la región del ombligo, que sirve así de punto de referencia del nivel de la aorta por encima de su bifurcación.

La exploración radiológica de la aorta se practica, por lo común, al mismo tiempo que la del corazón. En posición oblicua (hallándose aplicado a la pantalla el pezón izquierdo) se ven todas las porciones de la aorta: la ascendente, el arco y la descendente, hasta el diafragma. El espacio transparente, oval, limitado por delante por la sombra del corazón, y por arriba y detrás por la aorta (campo pulmonar retrocardíaco), se denomina «ventana aórtica». Esta ventana puede ser estrecha o amplia, en dependencia de la forma del tórax, de la altura del diafragma y de la posición del corazón. En las personas con un tórax amplio y corto, con una posición elevada del diafragma, los dos brazos de la aorta (ascendente y descendente) están más apartados uno de otro; la «ventana aórtica» está ensanchada y el arco de la aorta está menos encorvado. En las personas con un tórax alargado, estrecho y posición baja del diafragma se observa una correlación inversa.

RAMOS DE LA AORTA ASCENDENTE

Puesto que, según la ley de la distancia más corta, el corazón es el órgano más próximo a la aorta, que se inicia en el mismo, los primeros vasos que parten de ésta son los ramos destinados al corazón, las arterias coronarias derecha e izquierda, descritas en la pág. 39.

RAMOS DEL ARCO DE LA AORTA

Del lado cóncavo del arco de la aorta parten las arterias destinadas a los bronquios y el timo, y por su lado convexo salen hacia arriba tres troncos arteriales que son, de derecha a izquierda: el tronco braquiocefálico, la arteria carótida común izquierda y la arteria subclavia izquierda [*truncus brachiocephalicus s.a. anonyma* (BNA), *a. carotis communis sinistra et a. subclavia sinistra*].

TRONCO BRAQUIOCEFÁLICO

El tronco braquiocefálico (*truncus brachiocephalicus*), con una longitud de 3-4 cm, representa al remanente de la aorta ventral del embrión; se dirige oblicuamente hacia arriba, atrás y a la derecha, por delante de la tráquea, donde a veces emite un ramo para la glándula tiroidea, la a. tiroidea ima, dividiéndose luego por detrás de la articulación esternoclavicular derecha en sus ramos terminales: la a. carótida común derecha y la a. subclavia derecha.

ARTERIA CARÓTIDA COMÚN

La arteria carótida común (*a. carotis communis*), o más correctamente *arteria de la cabeza* (cara y cráneo), se desarrolla de la aorta ventral en el trayecto de la III a la IV arterias branquiales; la derecha parte del tronco braquiocefálico, y la izquierda, independientemente del arco de la aorta. Las arterias carótidas comunes se dirigen hacia arriba por los lados de la

tráquea y del esófago. La arteria derecha es más corta que la izquierda, ya que esta última consta de dos porciones: la torácica (desde el arco de la aorta hasta la articulación esternoclavicular izquierda) y la cervical; la derecha tiene solamente la porción cervical. La arteria carótida común pasa por el trigono carótico (*trigonum caroticum*) y a nivel del borde superior del cartílago tiroideo o del cuerpo del hueso hioideo (A. Votrin) se divide en dos ramos terminales: las arterias carótida externa y carótida interna (bifurcación). Para suprimir una hemorragia la carótida común puede ser comprimida contra el tubérculo carotídeo de la VI vértebra cervical, a la altura del borde inferior del cartílago cricoideo. A veces, las carótidas externa e interna no parten de un tronco común, sino directamente de la aorta, lo que refleja el carácter de su desarrollo. Del tronco de la carótida común parten en todo su trayecto pequeños ramitos para los vasos y nervios que la rodean (*vasa vasorum* y *vasa nervorum*), que pueden jugar su papel en el desarrollo de la circulación colateral del cuello (V. Kurkovski).

ARTERIA CARÓTIDA EXTERNA

La arteria carótida externa (*a. carotis externa*) (fig. 315) irriga la parte externa de la cabeza y del cuello, y por eso se denomina externa, en contraposición con la interna, que penetra en la cavidad del cráneo. Desde su origen la carótida externa se dirige hacia arriba, medialmente al vientre posterior del digástrico, y al estilohioideo, perfora la glándula parotídea y por detrás del cuello del proceso condilar de la mandíbula se divide en sus ramos terminales.

Los ramos de la carótida externa son, en su mayoría, restos de arterias branquiales e irrigan los órganos originados de los arcos viscerales. Ellos se extienden (en número de 9) como los radios de un círculo correspondiente a la cabeza, y pueden ser clasificados en tres grupos, con tres arterias en cada uno de ellos: grupo o trío anterior, medio y posterior.

El grupo anterior (véase fig. 315) está condicionado por el desarrollo y posición de los órganos irrigados por las arterias de dicho grupo, que son derivados de los arcos viscerales, a saber: la glándula tiroidea y la laringe, por la arteria tiroidea superior; la lengua, por la arteria lingual, y la cara, por la arteria facial.

1. **Arteria tiroidea superior** (*a. thyreoidea superior*). Sale de la carótida externa inmediatamente por encima de su inicio y se dirige hacia abajo y adelante, a la glándula tiroidea, donde se anastomosa con las otras arterias tiroideas*.

Durante su trayecto emite ramos para el músculo esternocleidomastoideo, el músculo tirohioideo, el hueso hioideo y la laringe. Hacia este último órgano va la a. laríngea superior, que junto con el nervio laríngeo superior perfora el lig. tirohioideo y proporciona ramos para los músculos, ligamentos y mucosa de la laringe.

2. **Arteria lingual** (*a. lingualis*). Parte de la carótida externa, a nivel de los cuernos mayores del hioides, y se dirige hacia arriba a través del trián-

* En un tercio de los casos, la tiroidea superior se inicia en la bifurcación de la arteria carótida común (N. Lijachova).

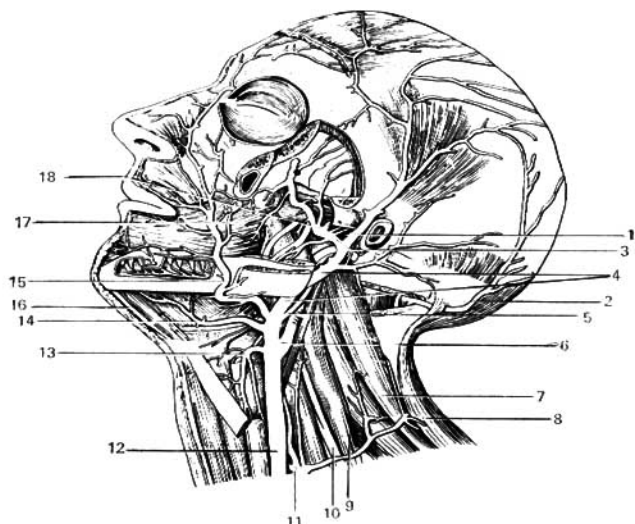


Fig. 315. Ramos de la arteria carótida externa.

- | | |
|--------------------------------------|-----------------------------------|
| 1 — arteria temporal superficial; | 11 — tronco tirocervical; |
| 2 y 5 — arteria occipital; | 12 — arteria carótida común; |
| 3 — arteria maxilar; | 13 — arteria tiroidea superior; |
| 4 — arteria carótida externa; | 14 — arteria lingual; |
| 6 — arteria carótida interna; | 15 — arteria facial; |
| 7 — músculo elevador de la escápula; | 16 — vientre anterior del músculo |
| 8 — músculo trapecio; | dígástrico; |
| 9 — músculo escaleno medio; | 17 — músculo buccinador; |
| 10 — plexo braquial; | 18 — arteria meníngea media. |

gulo de Pirogov*, cubierta por el músculo hiogloso, en dirección a la lengua. Antes de penetrar en la misma emite ramificaciones para el hueso hioideo, la tonsila palatina y la glándula sublingual. Introduciéndose en la lengua, la arteria lingual se extiende hasta la punta de la misma con la denominación de arteria lingual profunda, la cual, durante su trayecto, emite multitud de ramificaciones hacia el dorso de la lengua (*rr. dorsales linguae*) (arteria dorsal de la lengua).

3. Arteria facial (*a. facialis*). Se inicia algo por encima de la anterior, a nivel del ángulo de la mandíbula, pasa medialmente al vientre posterior del digástrico y alcanza el borde anterior del masetero, donde, encorvándose en ángulo recto sobre el borde de la mandíbula, se dirige a la cara. En este punto, delante del masetero, puede ser comprimida contra el hueso. Más

* El triángulo de Pirogov está formado por el borde posterior del m. milohioideo, el vientre posterior del m. digástrico y el tronco del n. hipogloso.

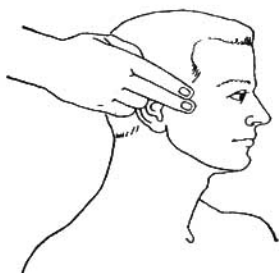

Fig. 316. Palpación de la arteria temporal superficial derecha.

adelante se dirige hacia el ángulo medial del ojo donde, por su ramo terminal (arteria angular), se anastomosa con la arteria dorsal de la nariz (ramo de la a. oftálmica, perteneciente al sistema de la arteria carótida interna). Antes de su incurvación a través de la mandíbula emite ramos para las formaciones vecinas: para la faringe y el paladar blando, la tonsila palatina, la glándula submandibular y el diafragma de la boca, y las glándulas salivales; después de su incurvación emite ramos para el labio superior —arteria labial superior (*a. labialis superior*)— y para el labio inferior —arteria labial inferior (*a. labialis inferior*).

Grupo posterior está constituido por las siguientes arterias.

4. **Arteria occipital** (*a. occipitalis*). Se inicia por debajo del vientre posterior del digástrico, se aplica al surco del proceso mastoideo, exteriorizándose subcutáneamente en la región occipital, donde se ramifica hasta la región parietal. Durante su trayecto la occipital emite una serie de pequeños ramos: para los músculos circundantes, el pabellón de la oreja y la duramadre en la fosa craneal posterior.

5. **Arteria auricular posterior** (*a. auricularis posterior*). Se inicia a la altura del vientre posterior del digástrico, se dirige hacia arriba y atrás, a la región cutánea retroauricular, llegando hasta la región de la eminencia parietal. Sus ramos se distribuyen tanto por fuera del oído, en el pabellón auricular, la piel y los músculos de la región occipital, como por dentro del mismo, en la cavidad timpánica, donde penetra uno de sus ramos a través del agujero estilomastoideo.

6. **Arteria esternocleidomastoidea** (*a. sternocleidomastoidea*). Está destinada al músculo homónimo.

Grupo medio. Está compuesto por restos de las arterias branquiales.

7. **Arteria faríngea ascendente** (*a. pharyngea ascendens*). Parte del tronco de la carótida externa cerca de su inicio, se dirige hacia arriba por la pared de la faringe, irrigando a ésta, el paladar blando, la tonsila palatina, la tuba auditiva, la cavidad timpánica y la duramadre.

8. **Arteria temporal superficial** (*a. temporalis superficialis*). Es uno de los dos ramos terminales de la carótida externa que, como prolongación del tronco de dicha arteria, se extiende por delante del meato acústico externo en dirección a la sien, pasando por el espacio subcutáneo, sobre la fascia del músculo temporal, donde puede ser comprimida contra el hueso temporal

(fig. 316). A nivel del borde supraorbitario se divide en dos ramos importantes: uno anterior, el ramo frontal; y otro posterior, el ramo parietal, que se ramifican correspondientemente en las regiones temporal y parietal. En su trayecto emite los siguientes ramos: para la glándula parotídea, la cara lateral del pabellón de la oreja y el meato acústico externo; uno de los ramos, que emerge de la arteria temporal superficial por debajo del arco cigomático, se dirige con el conducto excretor de la parótida hacia delante y se ramifica en la región posterior de la cara; otro ramo, se inicia por encima del arco cigomático y va al ángulo lateral del ojo, destinado al músculo orbicular de los párpados y el hueso cigomático. La temporal superficial irriga también el m. temporal.

9. Arteria maxilar (*a. maxillaris*). Es el otro ramo terminal de la carótida externa. Su corto tronco se subdivide, para facilitar el estudio de sus ramos, en tres porciones: la primera rodea el cuello mandibular, la segunda pasa a la fosa infratemporal por la superficie del músculo pterigoideo lateral, y la tercera penetra en la fosa pterigopalatina (figs. 317 y 318).

Los ramos de la primera porción se dirigen hacia arriba, al meato acústico externo y la cavidad timpánica, donde penetran a través de la fisura petrotimpánica; a la duramadre de la fosa craneal media, la arteria meníngea media (el ramo de mayor calibre de la maxilar), donde penetra a través del agujero espinoso; y hacia abajo, la arteria alveolar inferior, destinada a los dientes inferiores. Esta última se extiende por mandíbula dentro del canal mandibular. Hasta su entrada en el mismo, la alveolar inferior emite el ramo milohioideo para el músculo homónimo, y en el canal irriga con sus ramificaciones a los dientes, y saliendo del canal mandibular por el agujero mentoniano se continúa en la a. mental (*a. mentalis*), que se ramifica en la piel y los músculos de la región mentoniana.

Los ramos de la segunda porción se dirigen a los músculos masticadores y los de las mejillas, recibiendo la denominación correspondiente de los músculos; otros ramos van destinados a la mucosa del seno maxilar y a los dientes molares superiores, las arterias alveolares superiores posteriores.

Ramos de la tercera porción: 1) la arteria infraorbital (*a. infraorbitalis*) penetra en la órbita a través de la fisura orbital inferior, sale a la cara anterior del maxilar, dando ramificaciones para el párpado inferior, el saco lagrimal, el labio superior y las mejillas. Aquí se anastomosa con ramos de la a. facial de tal modo que, en las alteraciones circulatorias del tronco de la maxilar, su zona de irrigación sanguínea puede verse asegurada por la arteria facial. En su trayecto por la órbita, la arteria infraorbital emite ramos para los músculos del bulbo del ojo, y durante su paso por la fisura orbital inferior proporciona ramificaciones para los dientes caninos e incisivos (las arterias alveolares superiores anteriores), y a la mucosa del seno maxilar; 2) ramos para la faringe y la tuba auditiva, parte de los cuales se dirige hacia abajo por el canal palatino mayor y sale a través de los agujeros palatinos mayor y menor, y se ramifica en el paladar óseo y blando; 3) la arteria esfenopalatina, penetra a través del agujero homónimo en la cavidad nasal, dando ramos para la pared lateral de la misma y para el septo nasal; la zona anterior de la cavidad nasal está irrigada por las arterias etmoidales anterior y posterior (ramos de la arteria oftálmica).

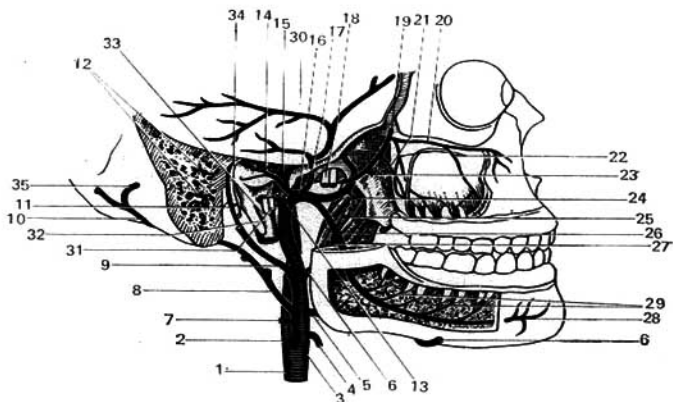


Fig. 317. Arteria maxilar derecha.

- | | |
|--------------------------------------|--|
| 1 — arteria carótida común; | 19, 23 y 24 — ramos de la arteria maxilar |
| 2 — arteria carótida interna; | 20 — para los músculos masticadores; |
| 3 — arteria carótida externa; | 21 — arteria infraorbital; |
| 4 — arteria tiroidea superior; | 22 — arteria alveolar sup. post.; |
| 5 — arteria lingual; | 23 — arteria alveolar superior anterior; |
| 6 — arteria facial; | 24 — músculo pterigoideo medial; |
| 7 — arteria esternocleidomastoidea; | 25 — arteria alveolar inferior; |
| 8 y 10 — arteria occipital; | 26 — arteria alveolar inferior; |
| 9 — arteria auricular posterior; | 27 — ramo para el músculo milohioideo; |
| 11 — arteria estiomastoidea; | 28 — arteria mentoniana; |
| 12 — ramos de la arteria occipital; | 29 — ramos dentales; |
| 13 — arteria temporal superficial; | 30 — meninge duramadre; |
| 14 — ramo para la cavidad timpánica; | 31 — nervios vago, glossofaríngeo y accesorio; |
| 15 — arteria carótida interna; | 32 — proceso estiloideo; |
| 16 — arteria maxilar; | 33 — vena yugular interna; |
| 17 — arteria meníngea media; | 34 — nervio facial; |
| 18 — nervio mandibular; | 35 — ramo de la arteria occipital. |

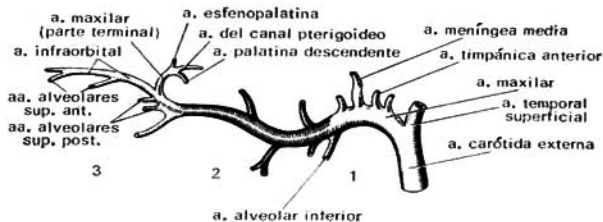


Fig. 318. Esquema de los lugares de partida de los ramos de la arteria maxilar, en sus tres porciones.

ARTERIA CARÓTIDA INTERNA

La arteria carótida interna (*a. carotis interna*) (fig. 319) se inicia en la carótida común, va hacia arriba, a la base del cráneo, y se introduce en el canal carotídeo del temporal. En la región cervical no emite ramificaciones; en su segmento inicial se encuentra por delante de la arteria carótida externa, en correspondencia con el desarrollo del tronco de la aorta torácica situada lateralmente; sin embargo, bien pronto pasa a ocupar su posición en la cara medial de la carótida externa. De acuerdo con la configuración del canal carotídeo, la carótida interna sigue, al principio, verticalmente, después se flexiona en dirección anteromedial y en el vértice del temporal penetra en el cráneo a través del orificio carotídeo interno; flexionándose hacia arriba corre por el surco carotídeo del esfenoides y a nivel del fondo de la silla turca se encorva de nuevo hacia delante, atraviesa el espesor del seno cavernoso

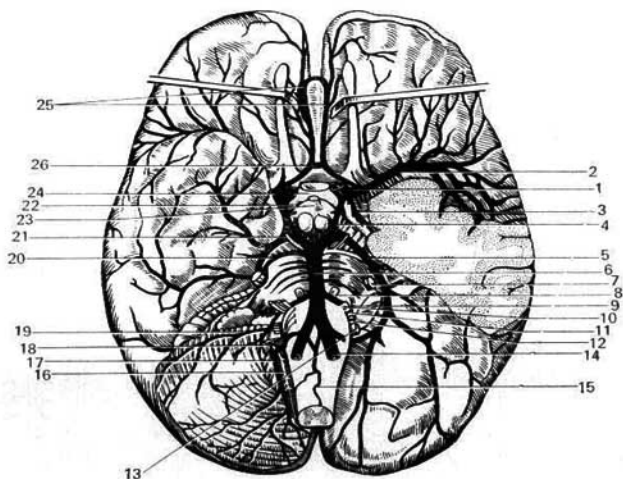


Fig. 319. Arterias del encéfalo (visto por debajo); el hemisferio izquierdo del cerebelo y parte del lóbulo temporal izquierdo han sido extirpados (según R. Sinélnikov).

- | | |
|------------------------------------|--------------------------------------|
| 1 — arteria carótida interna; | 14 — arteria vertebral; |
| 2 — arteria cerebral media; | 15 — arteria espinal ant.; |
| 3 — arteria coroides anterior; | 16 y 18 — nervio accesorio; |
| 4 — arteria comunicante posterior; | 17 — arteria cerebelosa inf. post.; |
| 5 — arteria cerebral posterior; | 19 — arteria cerebelosa inf. ant.; |
| 6 — arteria basilar; | 20 — arteria cerebelosa sup.; |
| 7 — nervio trigémino; | 21 — nervio oculomotor; |
| 8 — nervio abductor; | 22 — tracto óptico; |
| 9 — nervio intermedio; | 23 — infundíbulo; |
| 10 — nervio facial; | 24 — quiasma óptico; |
| 11 — nervio vestibulococlear; | 25 — arterias cerebrales anteriores; |
| 12 — nervio glossofaríngeo; | 26 — arteria comunicante anterior. |
| 13 — nervio vago; | |

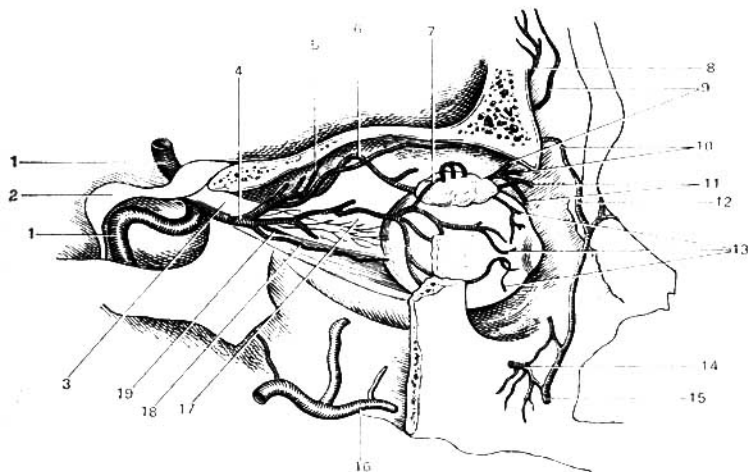


Fig. 320. Ramos de la arteria oftálmica (la pared lateral de la órbita ha sido resecaada).

- | | |
|---|-------------------------------------|
| 1 — arteria carótida interna; | 11 — arterias palpebrales mediales; |
| 2 — proceso etmoidal post.; | 12 — arteria angular; |
| 3 — nervio óptico; | 13 — arterias ciliares; |
| 4 — arteria oftálmica; | 14 — arteria infraorbital; |
| 5 — arteria etmoidal post.; | 15 — arteria facial; |
| 6 y 18 — arterias ciliares; | 16 — arteria maxilar; |
| 7 — arteria lagrimal; | 17 — arterias ciliares; |
| 8 y 9 — arteria supraorbital; | 19 — arteria central de la retina. |
| 10 — arteria dorsal de la nariz y
arteria palpebral; | |

y al llegar al canal óptico hace su última flexión, hacia arriba y algo hacia atrás, emitiendo su primera ramificación, la arteria oftálmica, después de lo cual perfora las meninges, la duramadre y la aracnoides, dividiéndose finalmente en sus ramos terminales.

Ramos de la arteria carótida interna:

1. **Ramos caroticotimpánicos** (*rr. caroticotympanici*). Son ramificaciones muy tenues que penetran en la cavidad timpánica a través de la pared posterior del canal carotídeo.

2. **Arteria oftálmica** (*a. ophthalmica*) (fig. 320). Penetra a través del conducto óptico en la cavidad orbitaria acompañando al nervio óptico, dividiéndose en sus ramos terminales. En su trayecto en la órbita emite una serie de ramos.

Ramos de la arteria oftálmica: a) ramo para la duramadre, que se anastomosa con la menígea media (ramo de la arteria maxilar, del sistema de la carótida externa); b) ramo para la glándula lagrimal, la arteria lagrimal; c) ramos para el bulbo del ojo, las arterias ciliares, que terminan en la membrana vascular del ojo; una de ellas, la a. central de la retina, penetra en el

nervio óptico y con él se ramifica en la retina; d) ramos para los músculos del bulbo del ojo; e) ramos para los párpados, las arterias palpebrales laterales y mediales; ambos grupos de arterias, por el borde de cada párpado forman anastomosis, los arcos (tarsales) palpebrales superior e inferior; f) ramos para la mucosa de la cavidad nasal, las arterias etmoidales anterior y posterior; g) arteria supraorbital, que emerge de la órbita por la incisura supraorbital, y h) arteria dorsal de la nariz, que desciende por el borde del dorso de la nariz.

3. Arteria cerebral anterior (*a. cerebri anterior*). Es la de menor dimensión, se dirige hacia delante y medialmente, a la cisura longitudinal del cerebro y contorneando el cuerpo calloso se extiende por la superficie interna del hemisferio cerebral dirigiéndose hacia atrás, hasta el inicio del lóbulo occipital, emitiendo en su trayecto ramos para la corteza cerebral. Al comienzo de la cisura longitudinal se anastomosa con la arteria homónima del otro lado mediante un tronco transverso, la arteria comunicante anterior.

4. Arteria cerebral media (*a. cerebri media*). Se dirige lateralmente introduciéndose en el surco lateral, donde, en la superficie de la ínsula, se subdivide en ramos que salen a la superficie del hemisferio, asegurando la irrigación de los lóbulos frontal, temporal y parietal, excepto la zona posterior del mismo, que es irrigado por el sistema de la arteria vertebral.

5. Arteria coroidea anterior (*a. chorioidea*) del plexo vascular. Se dirige hacia atrás y lateralmente, y después de alcanzar la superficie del lóbulo temporal penetra en el pie del hipocampo del ventrículo lateral, terminando en el plexo coroideo.

6. Arteria comunicante posterior (*a. communicans posterior*). Parte de la carótida interna casi inmediatamente después del inicio de la oftálmica y se dirige hacia atrás para ir a desembocar en la arteria cerebral posterior, ramo de la arteria vertebral.

La arteria comunicante anterior, los segmentos iniciales de las arterias cerebrales anteriores, las comunicantes posteriores y las cerebrales posteriores al anastomosarse en el espacio subaracnoideo de la base del cerebro forman un círculo arterial cerrado, el **círculo arterial del cerebro** (*circulus arteriosus cerebri*) (polígono de Willis) (véase fig. 319).

ARTERIA SUBCLAVIA

La **arteria subclavia izquierda** es la única que pertenece al grupo de ramos que parten directamente del arco de la aorta, pues la subclavia derecha es ramo del tronco braquiocéfálico. A eso se debe que la a. subclavia derecha sea algo más corta que la izquierda (73 mm en contra de 100 mm) (fig. 321).

La arteria subclavia forma un arco de convexidad superior que contornea la cúpula de la pleura. Abandona la cavidad torácica a través de su apertura superior y al llegar a la clavícula se extiende por el surco subclavio de la primera costilla, flexionándose a través de la misma. Aquí la arteria puede ser comprimida contra la primera costilla, por detrás del tubérculo del escaleno, con el fin de coartar una hemorragia. Más adelante, la subclavia se extiende a la fosa axilar donde, a partir del borde externo de la primera costilla, recibe la denominación de arteria axilar. En su trayecto la arteria cruza acompañada del plexo nervioso braquial a través del espacio interescaleno y por eso en ella se distinguen 3 porciones: la primera, desde su origen

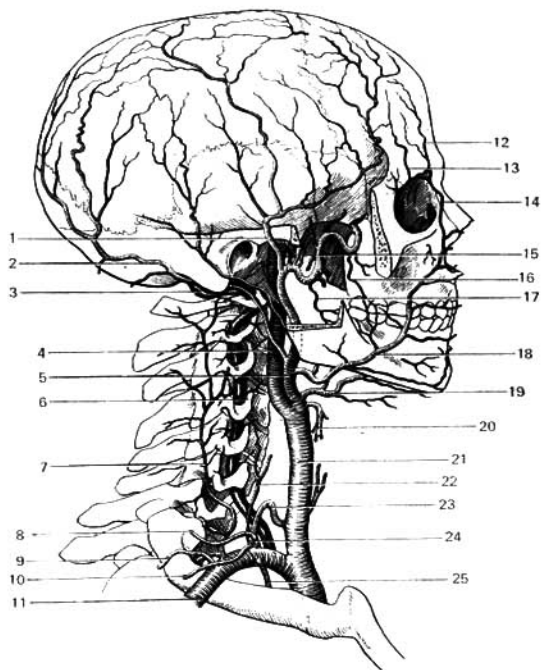


Fig. 321. Arteria subclavia, arteria carótida común y ramos de la arteria carótida externa.

- | | |
|------------------------------------|-----------------------------------|
| 1 — arteria temporal superficial; | 14 — arteria angular; |
| 2 — arteria occipital; | 15 — arteria maxilar; |
| 3 — arteria vertebral; | 16 — arteria bucal; |
| 4 — arteria carótida interna; | 17 — arteria alveolar inferior; |
| 5 — arteria carótida externa; | 18 — arteria facial; |
| 6 — arteria vertebral; | 19 — arteria lingual; |
| 7 — arteria cervical profunda; | 20 — arteria tiroidea superior; |
| 8 — arteria cervical superficial; | 21 — arteria carótida común; |
| 9 — arteria transversa del cuello; | 22 — arteria cervical ascendente; |
| 10 — arteria supraescapular; | 23 — arteria tiroidea inferior; |
| 11 — arteria subclavia; | 24 — tronco tirocervical; |
| 12 y 13 — arteria supraorbital; | 25 — arteria torácica interna. |

hasta la entrada en el espacio interescaleno; la segunda, en su trayecto por este espacio; y la tercera, desde su salida del mismo hasta su continuación en la arteria axilar.

Ramos de la primera porción de la subclavia (hasta su entrada en el espacio interescaleno).

1. Arteria vertebral (*a. vertebralis*). Es el primer ramo que parte hacia arriba en el espacio existente entre los músculos escaleno anterior y largo del cuello, se dirige hacia el agujero transverso de la VI vértebra cervical y se eleva a través de los agujeros transversos de las vértebras cervicales hasta llegar a la membrana occipitoatloidea posterior; después de perforarla penetra en el cráneo a través del agujero magno. En la cavidad craneal las arterias vertebrales, izquierda y derecha, se unen en la línea media y cerca del borde posterior del puente se fusionan en un solo tronco arterial, impar, el tronco basilar. Durante su trayecto, las vertebrales emiten ramitos para los músculos, la médula espinal y la duramadre (en la región de la fosa craneal posterior), así como ramos más importantes:

a) **Arteria espinal anterior** (*a. spinalis anterior*). Se origina en la cavidad del cráneo, cerca del punto de fusión de las dos vertebrales, y va hacia abajo y al plano medio, al encuentro de la arteria homónima del otro lado, fusionándose en un solo tronco.

b) **Arteria espinal posterior** (*a. spinalis posterior*). Parte de la a. vertebral inmediatamente después de su entrada en la cavidad craneal, dirigiéndose también hacia abajo por los lados de la médula espinal. Como resultado de ello, a lo largo de la médula descienden tres troncos arteriales: uno impar, por la cara anterior, la a. espinal anterior, y las dos arterias espinales posteriores, que se extienden, una a cada lado, por la cara posterolateral. Durante su trayecto hasta el extremo inferior de la médula espinal reciben a través de los agujeros intervertebrales refuerzos en forma de ramos espinales: en el cuello estos ramos proceden de las vertebrales; en el tórax, de las arterias intercostales posteriores, y en la región lumbar, de las arterias lumbares. A través de estos ramos se establecen anastomosis de la vertebral con la subclavia y la aorta descendente.

c) **Arteria cerebelosa inferoposterior** (*a. cerebelli inferior posterior*). Es el ramo de mayor calibre de la vertebral (véase fig. 319) que, iniciándose cerca del puente, se dirige hacia atrás y rodeando la médula oblongada, se ramifica por la cara inferior del cerebelo.

Arteria basilar (*a. basilaris*). Está formada por la unión de las dos arterias vertebrales. se extiende por el surco medio del puente y en el borde anterior del mismo se bifurca en las dos aa. cerebrales posteriores, derecha e izquierda, que van hacia atrás y arriba, y después de contornear la cara lateral de los pedúnculos cerebrales se ramifican por las caras inferior, medial y lateral, de los lóbulos occipitales. Recibiendo la afluencia de las comunicantes posteriores, ya descritas, procedentes de la carótida interna, las cerebrales posteriores participan en la formación del polígono de Willis. De la arteria basilar parten ramitos destinados al puente, el oído interno (al que llega a través del meato acústico interno) y dos ramos para el cerebelo: la arteria cerebelosa inferoanterior y la arteria cerebelosa superior.

La arteria vertebral, que se extiende paralelamente al tronco de la arteria carótida común, participa con la misma en la irrigación del encéfalo, constituyendo así un vaso colateral para la cabeza y el cuello. Las dos vertebrales fusionadas en la basilar y las dos arterias espinales anteriores fusionadas en un solo tronco, forman el anillo arterial de Zajarchenko que, a la par con el polígono de Willis, tiene importancia para la circulación colateral de la médula oblongada.

2. Tronco tirocervical (*truncus thyrocervicalis*). Parte de la cara superior

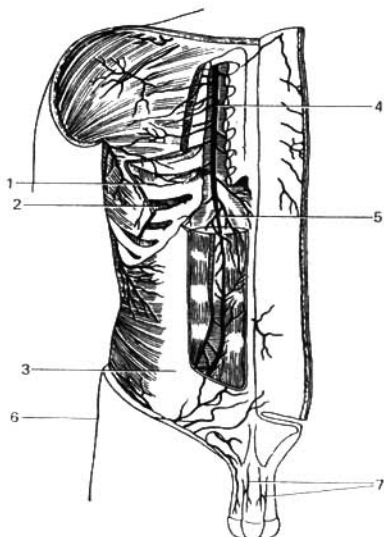


Fig. 322. Arteria torácica interna y arteria epigástrica inferior.

- 1 — arteria intercostal post. IV;
- 2 — arteria musculofrénica;
- 3 — arteria epigástrica inferior;
- 4 — arteria torácica interna;
- 5 — arteria epigástrica sup.;
- 6 — arteria epigástrica superficial;
- 7 — arterias dorsales del pene.

de la arteria subclavia, en el borde medial del escaleno anterior; el tronco tiene unos 4 mm de longitud, después de lo cual se subdivide en los ramos siguientes: a) arteria tiroidea inferior, que se dirige a la cara posterior de la glándula tiroidea, pasando entre la carótida común, por delante, y la vertebral, por detrás, emitiendo la arteria laríngea inferior que se ramifica en los músculos y la mucosa de la laringe, anastomosándose con la arteria laríngea superior; también da ramos para la tráquea, el esófago y la glándula tiroidea; estos últimos se anastomosan con los ramos de la a. tiroidea superior, perteneciente al sistema de la carótida externa; b) arteria cervical ascendente, que se extiende hacia arriba por el trayecto del escaleno anterior, proporcionando ramos para los músculos profundos del cuello; c) arteria supraescapular, que desde su origen se dirige hacia abajo y lateralmente, hacia la incisura escapular, contornea el lig. transverso de la escápula y se ramifica en los músculos posteriores de la misma; presenta anastomosis con la circunfleja de la escápula.

3. Arteria torácica interna (*a. thoracica interna*) (fig. 322). Parte de la subclavia frente al inicio de la vertebral y se dirige abajo y medialmente, aplicada a la pleura; a partir del cartílago de la primera costilla se va verticalmente hacia abajo a unos 12 mm del borde del esternón. Llegando al borde inferior del 7^o cartílago costal, la torácica interna se divide en dos ramos terminales: la arteria musculofrénica, que se extiende lateralmente por la línea de inserción del diafragma, emitiendo pequeños ramos para el mismo y para los espacios intercostales vecinos; y la arteria epigástrica superior,

que continuando el trayecto descendente de la torácica interna, penetra en la vaina del recto abdominal y a nivel del ombligo se anastomosa con la arteria epigástrica inferior (ramo de la a. iliaca externa). Durante su trayecto la torácica interna emite ramos para las formaciones anatómicas vecinas: tejido conjuntivo del mediastino anterior, el timo, el extremo inferior de la tráquea y los bronquios, para los seis espacios intercostales superiores y para la glándula mamaria. Su ramo más largo, la arteria pericardiofrénica, se dirige al diafragma junto con el nervio frénico, emitiendo durante su trayecto pequeños ramos para la pleura y el pericardio. Sus ramos intercostales anteriores se dirigen a los seis espacios intercostales superiores, donde se anastomosan con las arterias intercostales posteriores (precedentes de la aorta).

Ramos de la segunda porción de la subclavia:

4. **Tronco costocervical** (*truncus costocervicalis*). Parte en el espacio interescaleno y se dirige hacia atrás y arriba, llegando al cuello de la primera costilla, donde se divide en dos ramos: a) arteria cervical profunda, que penetra en los músculos posteriores del cuello, emitiendo pequeños ramos para la médula espinal que se extienden por el canal vertebral, y b) arteria intercostal superior, que emite ramificaciones para los dos primeros espacios intercostales.

Ramos de la tercera porción de la subclavia:

5. **Arteria transversa del cuello** (*a. transversa colli*). Perfora el plexo braquial, nutre a los músculos vecinos y desciende a lo largo del borde vertebral de la escápula hasta el ángulo inferior de la misma.

ARTERIA AXILAR

La **arteria axilar** (*a. axillaris*) es prolongación directa de la subclavia, que a su vez se continúa en la braquial. El límite proximal del tronco de la axilar está indicado por el borde externo de la primera costilla, y su límite distal por el borde inferior del músculo redondo mayor (lugar de origen de la arteria braquial). La arteria se extiende por la cavidad axilar, medial a la articulación humeral y el húmero; por delante y medialmente se extiende la vena axilar, y por tres lados los troncos nerviosos del plexo braquial; por debajo, este fascículo neurovascular está cubierto por la piel, la fascia y una acumulación de tejido adiposo que contiene linfonodos (fig. 323).

En el trayecto de la axilar se distinguen tres porciones: 1) desde la clavícula hasta el borde superior del pectoral menor (trígono clavipectoral); 2) por detrás de dicho músculo (trígono pectoral), y 3) desde el borde inferior del pectoral menor hasta el borde inferior del pectoral mayor (trígono subpectoral).

Ramos de la arteria axilar en el trígono clavipectoral:

1) **Arteria torácica superior**. Da ramificaciones para el músculo subclavio, los dos músculos pectorales, el músculo serrato anterior y los músculos intercostales vecinos.

2) **Arteria acromiotorácica**. Se inicia en el borde superior del pectoral menor y se divide en ramos, parte de los cuales van hacia arriba y lateralmente, en dirección al acromion, donde se anastomosan con la arteria supraescapular constituyendo una red vascular que participa en la irrigación de la articulación del hombro; la otra parte se dirige al deltoides y los dos músculos pectorales.

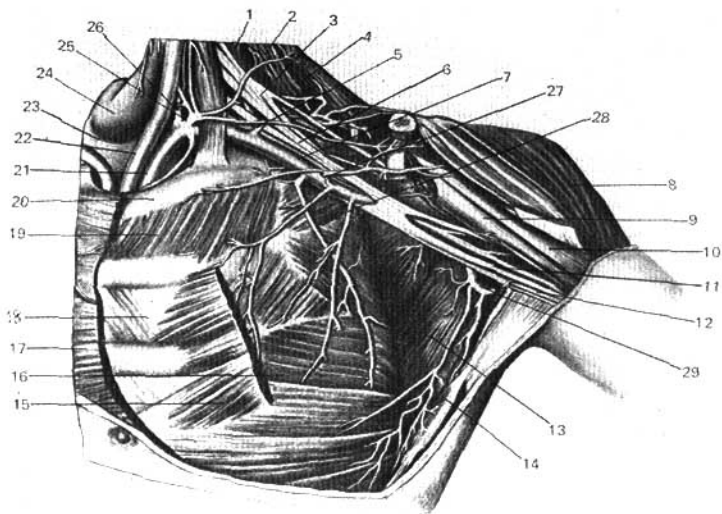


Fig. 323. Arterias subclavia y axilar.

- | | |
|---|--|
| 1 — músculo escaleno medio; | 16 — músculo serrato anterior; |
| 2 — músculo elevador de la escápula; | 17 — músculo pectoral mayor; |
| 3 y 6 — plexo braquial; | 18 — músculo intercostal int.; |
| 4 — músculo trapecio; | 19 — músculo intercostal externo; |
| 5 — arteria transversa del cuello; | 20 — primera costilla; |
| 7 — arteria axilar; | 21 — arteria subclavia izquierda; |
| 8 — músculo deltoideo; | 22 — arteria carótida común izquierda; |
| 9 — músculo caracobraquial; | 23 — tráquea; |
| 10 — músculo bíceps braquial (cabeza breve); | 24 — glándula tiroidea; |
| 11 — nervio mediano; | 25 — tronco tirocervical; |
| 12 — nervio ulnar (cubital); | 26 — arteria vertebral; |
| 13 — músculo subescapular; | 27 — arteria acromiotorácica; |
| 14 — músculo dorsal ancho (<i>latísimus</i>); | 28 — arteria torácica lateral; |
| 15 — músculo pectoral menor; | 29 — arteria subescapular. |

En el triángulo pectoral:

3) **Arteria torácica lateral.** Desciende por la pared lateral del tórax emitiendo ramos para la glándula mamaria y los músculos vecinos.

En el triángulo subpectoral:

4) **Arteria subescapular.** Es el ramo de mayor calibre de la axilar; se inicia cerca del borde inferior del músculo subescapular, se extiende a lo largo de dicho músculo, al que proporciona ramificaciones; bien pronto se divide en dos troncos: a) el ramo circunflejo escapular, que al atravesar el agujero trilateral pasa a la cara posterior de la escápula, donde se anastomosa

con la arteria supraescapular, y b) el ramo toracodorsal, que es la continuación de la arteria subescapular a lo largo del borde lateral de la escápula.

5. **Arteria circunfleja humeral posterior** (*a. circumflexa humeri posterior*). Va hacia atrás, al agujero cuadrilátero, y rodea por detrás el cuello quirúrgico del húmero; está cubierta por el músculo deltoideo, para el que emite ramificaciones.

6) **Arteria circunfleja humeral anterior** (*a. circumflexa humeri anterior*). Es de menor dimensión que la anterior, se inicia al mismo nivel, va en dirección lateral, rodea por delante el cuello quirúrgico del húmero y se anastomosa con la circunfleja humeral posterior; emite ramos para los músculos y la articulación del hombro.

Todos los ramos de la axilar se anastomosan ampliamente con los de la subclavia, y por eso la ligadura de la axilar por encima del punto de partida de la arteria subescapular es más ventajosa que la aplicación de la ligadura más abajo. De igual modo, la ligadura de la arteria subclavia en su segmento inicial acarrea frecuentemente la gangrena, mientras que las ligaduras más distales al punto de partida del tronco tirocervical no se acompañan de dichas complicaciones.

ARTERIA BRAQUIAL

La **arteria braquial** (*a. brachialis*) (fig. 324) es continuación directa de la axilar. Se inicia en el borde inferior del redondo mayor, se extiende por el surco intertubercular medial hasta el pliegue del codo, donde a nivel del cuello del radio se divide en sus ramos terminales: las arterias radial y ulnar (cubital). Durante su trayecto por el surco intertubercular se acompaña por dos venas braquiales y por los nervios mediano, ulnar, braquiocutáneo medial y antebraquiocutáneo medial. Aparte de las pequeñas ramificaciones para el húmero y los músculos, la arteria braquial (humeral) emite los ramos siguientes:

1. **Arteria braquial profunda** (*a. profunda brachii*) (fig. 325). Parte de la braquial en la porción inicial de esta última; constituye un ramo de bastante calibre que, junto con el nervio radial, se extiende por el surco radial, emitiendo en su trayecto la arteria nutricia del húmero, dividiéndose luego en la arteria colateral media, que penetra en el espesor del tríceps y se anastomosa con la arteria recurrente interósea (ramo de la arteria interósea posterior), y la arteria colateral radial; esta última sale a la superficie a través del extremo inferior del surco radial, se dirige por delante del epicóndilo lateral y se anastomosa con la recurrente radial (ramo de la arteria radial). La arteria braquial profunda se inicia, con bastante frecuencia (50%), conjuntamente con otros ramos de la braquial o de la axilar, y en muchos casos (30%) falta por completo (T. Bogdian, 1963).

2. **Arteria colateral ulnar superior** (*a. collateralis ulnaris superior*). Se inicia en la braquial, en el tercio medio del brazo o algo más arriba, y desciende hasta el surco existente por detrás del epicóndilo medial, donde se anastomosa con la *a. recurrente ulnar posterior* (ramo de la arteria ulnar).

3. **Arteria colateral ulnar inferior** (*a. collateralis ulnaris inferior*). Se inicia en el lado medial de la braquial, casi 5 cm por encima de la terminación

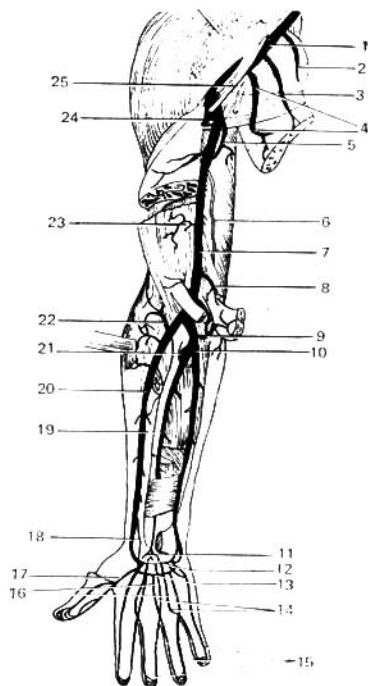


Fig. 324. Arterias del miembro superior derecho (cara anterior).

- 1 — arteria axilar;
- 2 — ramo muscular;
- 3 — arteria torácica lateral;
- 4 — arteria subescapular y su ramo toracodorsal;
- 5 — arteria braquial profunda;
- 6 — arteria colateral ulnar superior;
- 7 — arteria braquial;
- 8 — arteria colateral ulnar inferior;
- 9 — arteria recurrente ulnar;
- 10 — arteria ulnar (cubital);
- 11 — red carpiana palmar;
- 12 — arco palmar profundo;
- 13 — arco palmar superficial;
- 14 — arterias metacarpianas palmares;
- 15 — arterias digitales palmares propias;
- 16 — arterias digitales palmares comunes;
- 17 — arteria principal del pulgar;
- 18 — arteria radial;
- 19 — arteria interósea anterior;
- 20 — arteria radial;
- 21 — arteria interósea común;
- 22 — arteria recurrente radial;
- 23 — ramos musculares;
- 24 — arteria circunfleja humeral posterior;
- 25 — plexo braquial.

de esta última, se dirige oblicuamente por la superficie del músculo braquial en dirección descendente y se anastomosa por delante del epicóndilo medial con la a. recurrente ulnar anterior (ramo de la arteria ulnar).

ARTERIA RADIAL

La arteria radial (*a. radialis*) (fig. 324) es, por su dirección, la prolongación de la arteria braquial. Se extiende medialmente al músculo braquiorradial, al principio cubierta por el mismo, y sigue luego por el surco radial; en el tercio inferior del antebrazo, donde los músculos se continúan en sus tendones, la radial está cubierta superficialmente tan sólo por la fascia y la piel, lo que proporciona condiciones óptimas para la exploración del pulso. Llegando al vértice del proceso estiloides del radio, la arteria pasa a la región dorsal, rodeando el borde lateral del carpo y extendiéndose por la «taba-

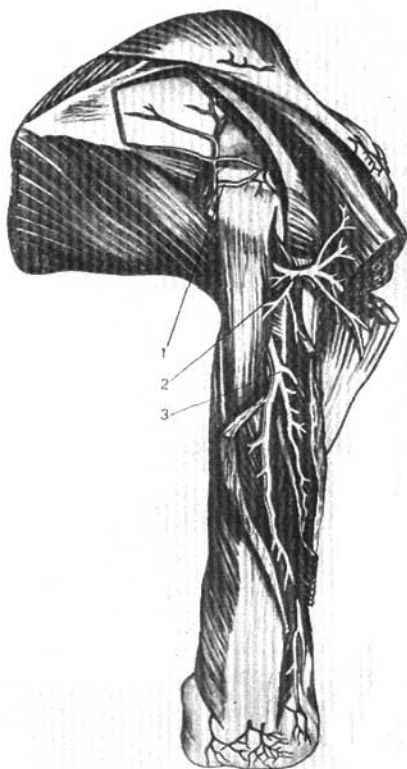


Fig. 325. Vasos de la escápula y del brazo derecho (vista posterior).

1 — arteria circunfleja escapular;
2 — arteria circunfleja humeral posterior;

3 — arteria braquial profunda.

quera anatómica» sale a la palma de la mano en el primer espacio interóseo, entre las bases de los I y II metacarpianos. En la palma de la mano la arteria radial, conjuntamente con el ramo profundo de la arteria ulnar, forma el arco palmar profundo.

Ramos de la arteria radial:

1. **Arteria recurrente radia!** (*a. recurrens radialis*). Se inicia en la fosa

ulnar y se extiende en dirección proximal hacia la cara anterior del epicóndilo lateral, donde se anastomosa con la arteria colateral radial (ramo terminal de la arteria braquial profunda), antes citada.

2. **Ramos musculares** (*rami musculares*), para los músculos vecinos.

3. **Ramo carpiano palmar** (*ramus carpeus palmaris*). Se inicia en la parte inferior del antebrazo y se dirige hacia el lado ulnar, al encuentro del ramo análogo de la arteria ulnar. Por la anastomosis del carpiano palmar con la ulnar se forma la red carpiana palmar (*rete carpi palmare*).

4. **Ramo palmar superficial** (*ramus palmaris superficialis*). Pasa por la superficie del tenar o penetra en sus capas superficiales y al unirse con el extremo de la ulnar participa en la formación del arco palmar superficial.

5. **Ramo carpiano dorsal** (*ramus carpeus dorsalis*). Se inicia en la región de la «tabaquera anatómica» y con el ramo homónimo de la ulnar forma la red carpiana dorsal (*rete carpi dorsale*), que recibe también pequeños ramos de las arterias interóseas anterior y posterior (*aa. interossee anterior et posterior*).

6. **Arteria primera metacarpiana dorsal** (*a. metacarpea dorsalis prima*). Se extiende por el dorso de la mano hacia el lado ulnar del dedo índice y hacia ambos lados del pulgar.

7. **Arteria principal del pulgar** (*a. princeps pollicis*). Se inicia en el lugar donde esta última penetra en la palma de la mano a través del primer espacio interóseo, y extendiéndose por la superficie palmar del I metacarpiano se divide en las arterias digitales palmares, que se dirigen a ambos lados del pulgar y al lado ulnar del índice.

ARTERIA ULNAR

La **arteria ulnar** (*a. ulnaris*) (fig. 324) es uno de los dos ramos terminales (el de mayor calibre) de la braquial. Desde su origen en la fosa ulnar (frente al cuello del radio) pasa por debajo del pronador redondo y hasta el tercio medio del antebrazo se extiende oblicuamente, desviándose hacia el lado ulnar. En los dos tercios inferiores corre paralelamente a la ulna, al principio entre el flexor superficial de los dedos y el flexor ulnar del carpo; en su tercio inferior, gracias a la continuación de los músculos en tendones, se localiza más superficialmente (en el surco ulnar). Por el lado radial del pisiforme la ulnar (cubital) penetra en el canal ulnar del carpo (*canalis carpi ulnaris*) (en el espacio interfascial), y al pasar a la palma de la mano entra en la composición del arco palmar superficial.

Ramos de la arteria ulnar:

1. **Arteria recurrente ulnar** (*a. recurrens*). Forma dos ramos, anterior y posterior, que van en dirección proximal; estos ramos pasan por delante y por detrás del epicóndilo medial, anastomosándose con las arterias colaterales ulnares, superior e inferior. Gracias a estas anastomosis y a la anastomosis de la braquial profunda con la radial, antes citada, se forma alrededor de la articulación del codo una red arterial completa (red articular de codo).

2. **Arteria interósea común** (*a. interossea communis*). Es un tronco corto que se dirige a la membrana interósea y en el borde proximal de la misma se divide en dos ramos: a) la arteria interósea anterior, que por la superficie anterior de la membrana alcanza el músculo pronador cuadrado y, al perfo-

rar la membrana, pasa al dorso de la mano para ir a terminar en la red dorsal del carpo; al comienzo de su trayecto, la interósea anterior emite la arteria del nervio mediano (que se dirige a la palma de la mano junto con el nervio mediano), las arterias nutricias del radio y de la ulna (aa. de las diáfisis del radio y la ulna), para los huesos del antebrazo, y los ramos musculares para los músculos vecinos; b) la arteria interósea posterior, que pasa a través del orificio superior de la membrana interósea hacia el lado dorsal, emite la arteria interósea recurrente, y se sitúa entre las capas superficial y profunda de los músculos extensores hasta la región del carpo, donde se anastomosa con la arteria interósea anterior.

3. **Ramo carpiano palmar** (*ramus carpeus palmaris*). Va al encuentro del ramo homónimo de la arteria radial con el que se anastomosa.

4. **Ramo carpiano dorsal** (*ramus carpeus dorsalis*). Se origina cerca del pisiforme y se dirige por debajo del músculo flexor ulnar del carpo hacia el lado dorsal, al encuentro del ramo homónimo de la arteria radial.

5. **Ramo palmar profundo** (*ramus palmaris profundus*). Se extiende por debajo de los tendones y nervios de la palma de la mano, y junto con la arteria radial (véase más arriba) participa en la formación del arco palmar profundo.

ARCOS ARTERIALES Y ARTERIAS DE LA MANO

En la región del carpo existen dos redes arteriales: una palmar — red carpiana palmar—; y otra dorsal — red carpiana dorsal (figs. 326, 327).

Red carpiana palmar (*rete carpi palmare*). Está formada por la unión de los ramos carpianos palmares de las arterias radial y ulnar (véase más arriba), y por pequeñas ramificaciones de la interósea anterior. La red carpiana palmar está situada en el aparato ligamentoso del carpo, por debajo de los tendones de los músculos flexores; sus ramos nutren los ligamentos y las articulaciones mediocarpiana y radiocarpiana.

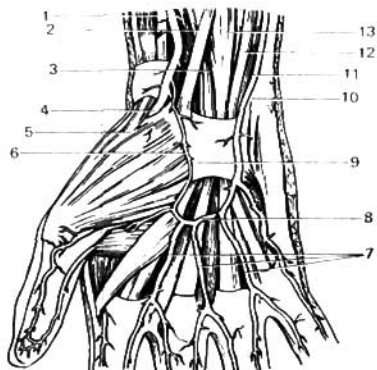


Fig. 326. Arco arterial palmar superficial; mano derecha.

- 1 y 4 — arteria radial;
- 2 — músculo flexor radial del carpo;
- 3 — nervio mediano;
- 5 — músculo abductor largo del pulgar;
- 6 — ramo palmar superficial de la arteria radial;
- 7 — arterias digitales palmares comunes;
- 8 — arco palmar superficial;
- 9 — retináculo de los flexores;
- 10 — hueso pisiforme;
- 11 — arteria ulnar;
- 12 y 13 — músculo flexor superficial de los dedos.

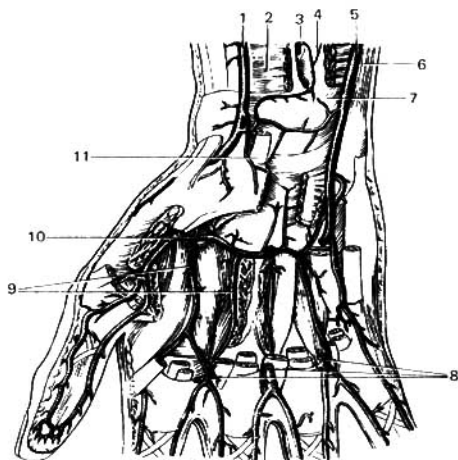


Fig. 327. Arco arterial palmar profundo; mano derecha.

- 1 -- arteria radial;
- 2 -- músculo pronador cuadrado;
- 3 -- arteria interósea anterior;
- 4 -- membrana interósea;
- 5 -- arteria ulnar;
- 6 -- tendón del músculo flexor ulnar del carpo;
- 7 -- ulna;
- 8 -- arterias digitales palmares comunes;
- 9 -- arterias metacarpianas palmares;
- 10 -- arco palmar profundo;
- 11 -- tendón del músculo flexor radial del carpo.

La red carpiana dorsal se forma por la unión de los ramos carpianos dorsales de las aa. radial y ulnar, y pequeñas ramificaciones de las arterias interóseas; se encuentra debajo de los tendones de los músculos extensores, dando los siguientes ramos: a) para las articulaciones vecinas (ramos articulares) y b) para los espacios intermetacarpianos segundo, tercero y cuarto (arterias metacarpianas dorsales); en la base de los dedos cada una se divide en dos ramos para los dedos (arterias digitales dorsales).

En la palma de la mano existen dos arcos arteriales, superficial y profundo.

Arco palmar superficial (*arcus palmaris superficialis*). Está situado debajo de la aponeurosis palmar. Siendo como una prolongación de la arteria ulnar, el arco va disminuyendo de calibre hacia el lado radial, donde en su composición entra el ramo palmar superficial de la radial. Del lado convexo, distal, del arco superficial parten cuatro arterias digitales palmares comunes. Tres de ellas se extienden en correspondencia con el segundo, tercer y cuarto espacios intermetacarpianos; y la cuarta, hacia el lado ulnar del dedo meñique. En los pliegues cutáneos interdigitales cada uno de estos ramos se divide en dos arterias digitales palmares, las cuales se dirigen por los lados opuestos de los dedos vecinos.

Arco palmar profundo (*arcus palmaris profundus*). Está situado profundamente, debajo de los tendones de los músculos flexores, en las bases de los metacarpianos y ligamentos, a un nivel más proximal que el arco superficial. El arco profundo, estando formado principalmente por la arteria radial, contrariamente al arco superficial, va disminuyendo de calibre hacia el lado ulnar de la mano, donde está constituido por el ramo palmar profundo

de la ulnar, relativamente delgado. Del lado convexo del arco profundo parten en dirección distal, hacia el segundo, tercero y cuarto espacios intermetacarpianos, tres arterias metacarpianas palmares, las cuales, en los pliegues cutáneos interdigitales se anastomosan con los extremos de las arterias digitales palmares comunes. Del arco parten también, en dirección dorsal, atravesando los espacios interóseos (segundo, tercero y cuarto), tres pequeños ramos (arterias perforantes) que pasando al dorso de la mano se anastomosan con las arterias metacarpianas dorsales.

Los arcos arteriales, superficial y profundo, constituyen un dispositivo funcional muy importante: a causa de la función prensora de la mano, los vasos sanguíneos de la misma sufren con frecuencia compresiones. Al alterarse la circulación sanguínea en el arco palmar superficial, la irrigación de la mano no se perturba, puesto que el aporte de sangre está asegurado en dichos casos por las arterias del arco profundo. Dispositivos análogos están constituidos por las redes articulares, gracias a las cuales la sangre circula libremente en las articulaciones, a pesar de las compresiones y distensiones vasculares consecutivas a los movimientos. En todo el miembro superior existen ricas posibilidades para el desenvolvimiento de la circulación colateral. El vaso colateral para la arteria braquial es la braquial profunda; y para la arteria ulnar, la interósea común.

RAMOS DE LA AORTA DESCENDENTE

De acuerdo con la existencia en el organismo de formaciones de la vida animal (paredes del cuerpo) y de la vida vegetativa (vísceras), el conjunto de ramos de la aorta descendente se clasifican en parietales, destinados a las paredes de las cavidades (ramos parietales), y viscerales, destinados al contenido de dichas cavidades, es decir, a las vísceras (ramos viscerales).

RAMOS DE LA AORTA TORÁCICA

La porción torácica de la aorta descendente (*aorta thoracica*) (derivada de la aorta dorsal) emite los siguientes ramos (figs. 314, 328).

Ramos viscerales:

1. **Ramos bronquiales** (para la nutrición del pulmón, como órgano); entran en los pulmones siguiendo el trayecto de los bronquios y llevan la sangre arterial a los linfonodos y el parénquima pulmonar, llegando hasta los alvéolos. (Se han descrito casos en que el punto de partida de las arterias bronquiales se hallaba en la aorta abdominal.)

2. **Ramos esofágicos**, que en las paredes del esófago se anastomosan; en el segmento superior con los ramos de la tiroidea inferior y en el segmento inferior con los de la arteria gástrica izquierda.

3. **Ramos mediastínicos**, destinados a los linfonodos y el tejido conjuntivo del mediastino posterior.

4. **Ramos pericardiacos**, destinados al pericardio.

Ramos parietales:

De acuerdo con la estructuración segmentaria de las paredes de la cavidad torácica, se tienen **las arterias intercostales posteriores (aórticas) segmentarias**, en número de 10 pares (III-XII), que parten de la aorta (los dos pares supe-

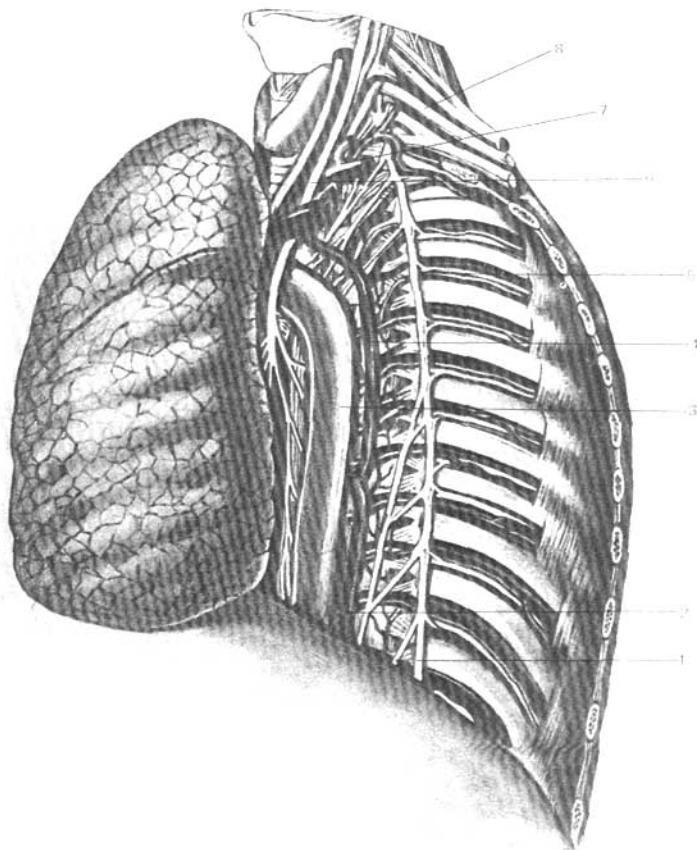


Fig. 328. Vasos y nervios de la pared posterior de la mitad izquierda de la cavidad torácica (el pulmón ha sido separado).

- 1 — tronco simpático;
- 2 — vena hemiaórgos;
- 3 — aorta descendente;
- 4 — vena hemiaórgos accesoria;

- 5 — arteria y vena intercostales posteriores y nervio intercostal;
- 6 — nervio vago;
- 7 — arteria subclavia;
- 8 — plexo braquial.

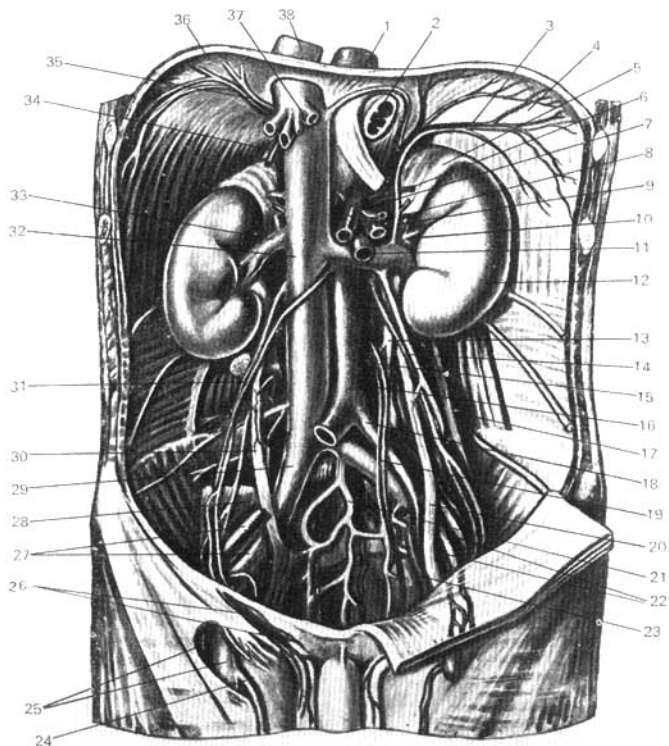


Fig. 329. Aorta abdominal y sus ramos (según Kiss-Szentágothai).

- | | |
|--|--|
| 1 — aorta torácica; | 15 — arteria mesentérica inferior; |
| 2 — esófago; | 16 — aorta abdominal; |
| 3 y 35 — a. frénica inferior (derecha e izquierda); | 17 — músculo cuadrado lumbar; |
| 4 y 36 — diafragma; | 18 — arteria iliaca común; |
| 5 — glándula suprarrenal izquierda; | 19 — arteria rectal superior; |
| 6 y 34 — arteria suprarrenal superior (derecha e izquierda); | 20 y 30 — uréteres; |
| 7 — tronco celíaco; | 21 — arteria y vena sacras medias; |
| 8 — arteria suprarrenal media; | 22 y 27 — arteria y vena ilíacas externas; |
| 9 — arteria suprarrenal inferior; | 23 — arteria iliaca interna; |
| 10 — arteria renal; | 24 — vena safena magna; |
| 11 — arteria mesentérica superior; | 25 — arteria y vena femorales; |
| 12 — riñón izquierdo; | 26 — funículo espermático; |
| 13 — tronco simpático; | 28 — músculo psoas mayor; |
| 14 y 31 — arteria y vena testiculares (derecha e izquierda); | 29 — vena iliaca común; |
| | 32 y 38 — vena cava inferior; |
| | 33 — vena renal; |
| | 37 — venas hepáticas. |

riores se inician en el tronco costocervical). El XII par se extiende por debajo de las costillas y se denominan **arterias subcostales** (*a. subcostalis*).

Al comienzo de los espacios intercostales, cada arteria emite un ramo dorsal (*ramus dorsalis*) destinado a la médula espinal y a los músculos y la piel de la espalda. La continuación del tronco inicial de la intercostal posterior, que es la arteria intercostal propiamente dicha, se extiende por el surco costal. Hasta llegar al ángulo de la costilla está aplicada directamente a la pleura; más adelante, se sitúa entre los músculos intercostales externo e interno, y por su extremo anterior se anastomosa con los ramos intercostales anteriores de la arteria torácica (mamaria) interna. Las tres arterias intercostales inferiores se anastomosan con la epigástrica superior. Durante su trayecto, las intercostales emiten ramificaciones para los músculos, las costillas y la piel, y en la mujer, para la glándula mamaria.

Arterias frénicas superiores (*aa. phrenicae superiores*). Son pequeños ramos de la aorta torácica que se ramifican por la cara superior del diafragma, donde se anastomosan con las arterias pericardiofrénica, musculofrénica (ramo de la mamaria interna) e intercostales posteriores. Todas esas anastomosis parietales adquieren importancia en los enfermos que sufren de coartación de la aorta torácica.

RAMOS DE LA AORTA ABDOMINAL

La aorta abdominal emite **ramos parietales** (*rami parietales*), que son pares, excepto la a. sacra mediana, representante, en esencia, de la porción caudal de la aorta retrasada en su desarrollo; y **ramos viscerales**, que se subdividen en **pares e impares** (fig. 329).

RAMOS VISCERALES IMPARES

1. **Tronco celiaco** (*truncus celiacus*). Es una arteria corta (2 cm) pero de grueso calibre que parte de la aorta a nivel de la XII vértebra torácica, en el propio hiato aórtico del diafragma, y se dirige hacia delante por encima del borde superior del páncreas, dividiéndose de inmediato en tres ramos (el lugar de división se denomina trípode celiaco): arteria gástrica izquierda, arteria hepática común y arteria lineal (fig. 330).

a) **Arteria gástrica izquierda** (*a. gastrica sinistra*). Se dirige a la curvatura menor del estómago, dando ramos para el estómago y la porción abdominal del esófago (fig. 331).

b) **Arteria hepática común** (*a. hepatica communis*). Se extiende a lo largo del borde superior de la cabeza del páncreas hacia el borde superior del duodeno, donde después de emitir la arteria gastroduodenal (que puede ser múltiple, S. Aganezov, 1963), se continúa en la arteria hepática propia, dirigiéndose a la puerta hepática entre las dos hojas del ligamento hepatoduodenal, delante de la vena porta y a la izquierda del conducto colédoco. En la puerta del hígado la arteria hepática propia se divide en dos ramos, derecho e izquierdo; el ramo derecho, cerca de la unión del conducto hepático común con el conducto cístico, da origen a la arteria de la vesícula biliar, la arteria cística. De la arteria hepática común o de la propia parte un ramo para la curvatura menor del estómago, la arteria gástrica derecha (pilórica), que se dirige de derecha a izquierda al encuentro de la gástrica izquierda. La arteria

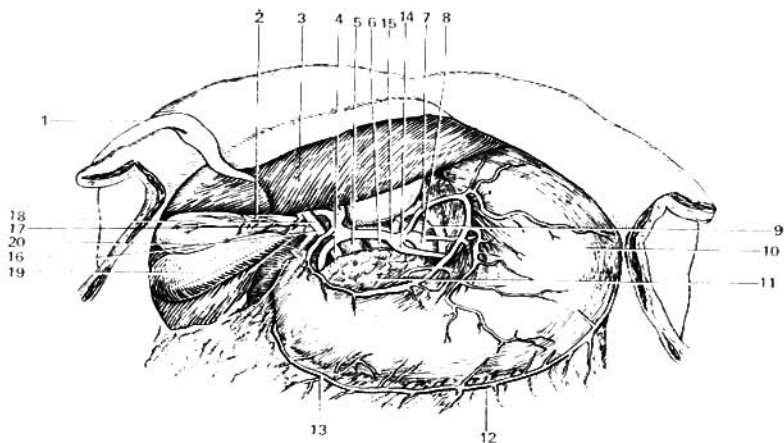


Fig. 330. El tronco celiaco y sus ramos.

- | | |
|----------------------------------|---|
| 1 — lig. redondo del hígado; | 11 — páncreas; |
| 2 — arteria cística; | 12 — arteria gastroepiploica izquierda; |
| 3 — lóbulo izquierdo del hígado; | 13 — arteria gastroepiploica derecha; |
| 4 y 16 — conducto colédoco; | 14 — arteria lienal; |
| 5 — vena porta; | 15 — arteria hepática común; |
| 6 — vena cava inferior; | 17 — conducto cístico; |
| 7 — arteria gástrica izquierda; | 18 — conducto hepático común; |
| 8 — tronco celiaco; | 19 — lóbulo derecho del hígado; |
| 9 — aorta abdominal; | 20 — vesícula biliar. |
| 10 — estómago; | |

gastroduodenal, antes citada, se extiende por detrás del duodeno y se divide en dos ramos: la arteria gastroepiploica derecha, que se dirige de derecha a izquierda a lo largo de la curvatura mayor del estómago, dando ramos para el estómago y para el omento mayor, por cuya cara anterior pasa, y las arterias pancreaticoduodenales superiores anterior y posterior, que se ramifican en la cabeza del páncreas y en la porción descendente del duodeno.

c) **Arteria lienal o esplénica** (*a. lienalis s. splenica*). Es la más importante de los tres ramos terminales del tronco celiaco, se extiende por el borde superior del páncreas hacia el bazo y en las proximidades del mismo se ramifica en 5-8 ramos terminales que penetran en su hilio. En su trayecto emite los ramos pancreáticos. Cerca de su subdivisión en los ramos terminales, la arteria lienal (esplénica) emite la a. gastroepiploica izquierda, la cual se dirige de izquierda a derecha, a lo largo de la curvatura mayor del estómago, y uniéndose con la arteria gastroepiploica derecha forma un arco arterial (no constante), semejante al arco arterial de la curvatura menor. De este arco parten multitud de ramificaciones hacia el estómago. Además de ellas, después del punto de partida de la arteria gastroepiploica izquierda, de la lienal salen en dirección del estómago multitud de pequeños ramitos, los

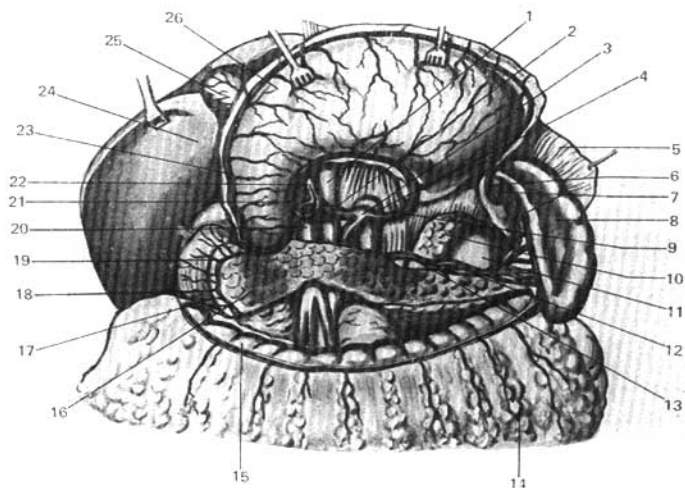


Fig. 331. Arterias de los órganos de la cavidad abdominal (aspecto anterior); el estómago ha sido desplazado hacia arriba; el peritoneo ha sido resecado parcialmente (según R. Sinélnikov).

- | | |
|--|--|
| 1 — vena cava inferior; | 15 — colon transverso; |
| 2 — arteria hepática común; | 16 — páncreas; |
| 3 — tronco celiaco; | 17 — duodeno; |
| 4 — aorta; | 18 — ramos de la arteria pancreaticoduodenal superior; |
| 5 — diafragma; | 19 — arteria pancreaticoduodenal superior; |
| 6 — arteria gastroepiploica izquierda; | 20 — vena porta; |
| 7 — arterias gástricas breves; | 21 — arteria gástrica derecha; |
| 8 — bazo; | 22 — arteria hepática propia; |
| 9 — arteria gástrica izquierda; | 23 — arteria gastroepiploica derecha; |
| 10 — glándula suprarrenal izquierda; | 24 — hígado; |
| 11 — riñón izquierdo; | 25 — vesícula biliar; |
| 12 — vena lienal (esplénica); | 26 — estómago. |
| 13 — arteria lienal (esplénica); | |
| 14 — omento mayor; | |

vasos cortos del estómago (aa. gástricas breves) capaces de compensar por completo las dificultades de la circulación sanguínea en las cuatro arterias básicas del estómago. Estas últimas crean alrededor del estómago un anillo arterial o corona, compuesto de dos arcos que se localizan, uno en la curvatura menor (arterias gástricas, izquierda y derecha), y otro en la curvatura mayor (arterias gastroepiploicas, izquierda y derecha). Por eso estas arterias también recibieron el nombre de coronarias (véase fig. 331).

2. Arteria mesentérica superior (fig. 332). Parte de la cara anterior de la aorta inmediatamente por debajo del tronco celiaco, corre hacia abajo y adelante, en dirección a la hendidura entre el borde inferior del páncreas, por delante, y la porción horizontal del duodeno por detrás, y penetra en el mesenterio del intestino delgado hasta la fosa iliaca derecha.

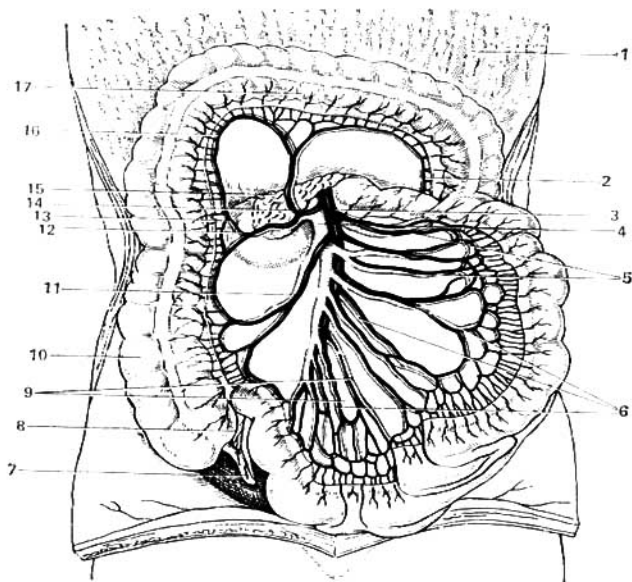


Fig. 332. Arterias y venas del intestino delgado y del intestino grueso (aspecto anterior); el colon transverso ha sido desplazado hacia arriba; las asas del intestino delgado, hacia la izquierda; la hoja visceral del peritoneo ha sido extirpada parcialmente (según R. Sinélnikov).

- | | |
|-----------------------------------|--|
| 1 — omento mayor; | 11 — arteria ileocólica; |
| 2 — arteria cólica izquierda; | 12 — arteria cólica derecha; |
| 3 — arteria mesentérica superior; | 13 — ramo ascendente de la arteria cólica derecha; |
| 4 — vena mesentérica superior; | 14 — arteria cólica media; |
| 5 — arterias y venas yeyunales; | 15 — páncreas; |
| 6 — arterias intestinales; | 16 — ramo derecho de la arteria cólica media; |
| 7 — apéndice vermiforme; | 17 — colon transverso. |
| 8 — arteria y vena apendiculares; | |
| 9 — arterias y venas ileales; | |
| 10 — colon ascendente; | |

Los ramos de la mesentérica superior son: a) **las arterias pancreaticoduodenales inferiores**, anterior y posterior, que se dirigen a la derecha por el lado cóncavo del duodeno al encuentro de las arterias pancreaticoduodenales superiores; b) **las arterias intestinales**: de 10 a 16 ramos que parten de la arteria hacia el lado izquierdo, en dirección al yeyuno (arterias yeyunales) y al íleon (arterias ileales); durante su trayecto se dividen dicotómicamente y los ramos vecinos se unen entre sí, a causa de lo cual a lo largo de las arterias yeyunales se forman tres arcos, y dos más a lo largo de las arterias ileales. Esos arcos son dispositivos funcionales que aseguran la irrigación del intesti-

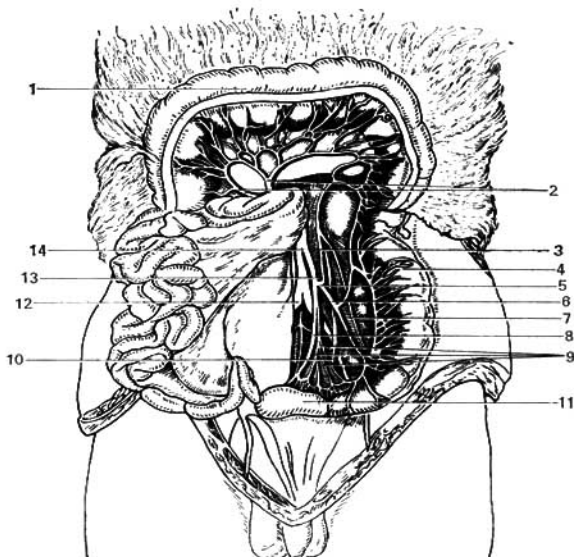


Fig. 333. Arteria mesentérica inferior y sus ramos. El colon transverso ha sido desplazado hacia arriba y el intestino delgado hacia la derecha.

- 1 — colon transverso;
 2 — arteria cólica media y sus ramos;
 3 — ramo ascendente de la arteria cólica izquierda;
 4 — colon descendente;
 5 — bifurcación de la arteria cólica izquierda en su ramo ascendente (3) y su ramo descendente (6);

- 7, 8 y 9 — ramos para el intestino sigmoideo (7 y 9), y arteria rectal superior (8);
 10 — uréter;
 11 — intestino sigmoideo;
 12 — arteria iliaca común derecha;
 13 — arteria mesentérica inferior;
 14 — aorta abdominal.

no en cualquier movimiento y posición de sus asas. De los arcos parten numerosas ramificaciones delgadas que abarcan anularmente el tubo intestinal; c) la **arteria ileocólica**, que parte de la mesentérica superior hacia la derecha, dando ramos para la porción inferior del íleon y el ciego, emitiendo la arteria apendicular para el apéndice vermiforme, que se extiende por detrás del último segmento del íleon; d) la **arteria cólica derecha**, que se dirige por detrás del peritoneo hacia el colon ascendente y cerca del mismo se divide en dos ramos, uno ascendente (que se dirige hacia arriba, al encuentro de la arteria ileocólica), y otro descendente (que desciende al encuentro de la arteria ileocólica); de los arcos arteriales así formados parten ramificaciones para las porciones vecinas del intestino grueso; e) la **arteria cólica media**, que pasa entre las hojas del mesocolon transverso y al llegar al colon transverso se divide en dos ramos, derecho e izquierdo, que divergen hacia su lado correspondiente, y se anastomosan: el ramo derecho con la arteria

cólica derecha y el izquierdo con la arteria cólica izquierda (véase más adelante).

3. Arteria mesentérica inferior (fig. 333). Parte a nivel del borde inferior de la III vértebra lumbar (una vértebra por encima del punto de bifurcación de la aorta) y se dirige hacia abajo y algo a la izquierda, situándose por detrás del peritoneo en la cara anterior del músculo psoas izquierdo.

Los ramos de la mesentérica inferior son: a) **la arteria cólica izquierda**, que se divide en dos ramos: uno ascendente, que va en dirección a la flexura izquierda del colon, al encuentro de la arteria cólica media (ramo de la mesentérica superior), y otro descendente, que se une con las arterias sigmoideas; b) **las arterias sigmoideas**, corrientemente en número de dos; destinadas al colon sigmoideo; el ramo ascendente se anastomosa con el descendente de la arteria cólica izquierda, y el ramo descendente con la arteria rectal superior, otro de los ramos de la mesentérica inferior. La arteria rectal (hemorroidal) superior, que es la prolongación de la mesentérica inferior, desciende hacia la raíz del mesocolon sigmoideo, en la pelvis menor, cruzando por delante de la arteria iliaca común izquierda, y se subdivide en ramos laterales para el intestino recto, que entran en combinación con las arterias sigmoideas y también con la arteria rectal media (ramo de la arteria iliaca interna).

Gracias a las anastomosis entre las ramificaciones de las arterias cólicas, derecha, media e izquierda, y las arterias rectales (procedentes de la arteria iliaca interna), el intestino grueso está acompañado en todo su trayecto de una intrincada *red anastomótica*.

RAMOS VISCERALES PARES

Los ramos viscerales pares parten de la aorta según el orden de posición de los órganos que condicionaron su origen.

1. Arteria suprarrenal media (*a. suprarrenalis media*). Se inicia muy próximo al origen de la mesentérica superior, dirigiéndose hacia la glándula suprarrenal.

2. Arteria renal (*a. renalis*). Parte de la aorta a nivel de la II vértebra lumbar, casi en ángulo recto, dirigiéndose transversalmente al hilio del riñón respectivo. Por su calibre la renal es casi igual a la mesentérica superior, lo que se explica por la función secretora de orina de los riñones, que reclama un aflujo intensivo de sangre. La arteria renal a veces parte de la aorta por dos o tres troncos, y a menudo penetra en el riñón en forma de múltiples troncos no sólo por la región del hilio, sino por todo el borde medial, lo cual debe tenerse en cuenta en la ligadura previa de la arteria durante las nefrectomías. En el hilio del órgano, la arteria se divide por lo común en tres ramos, los cuales en el seno renal se subdividen, a su vez, en múltiples ramificaciones (véase «Estructura renal»).

La arteria renal derecha se extiende por detrás de la vena cava inferior, la cabeza del páncreas y la porción descendente del duodeno; la izquierda se localiza por detrás del páncreas. La vena renal está situada por delante y algo más abajo que la arteria. De la a. renal parten hacia arriba, a la parte inferior de la glándula suprarrenal, la arteria suprarrenal inferior, así como un ramo para el uréter.

3. Arteria testicular (*a. testicularis*) (en la mujer, **arteria ovárica, *a. ovarica***). Es un ramito largo, delgado, que se inicia en la aorta inmediatamente por debajo de la arteria renal, partiendo a veces de esta última. Este origen tan elevado, para la arteria que irriga el testículo está condicionado por la germinación del mismo en la región lumbar, donde la arteria testicular se origina de la aorta, según la ley de la distancia más corta. Ulteriormente, cuando el testículo desciende al escroto, con él se va alargando la arteria, que en el momento del nacimiento desciende por la cara anterior del psoas mayor, emite un ramo para el uréter, llega al anillo interno del canal inguinal, y con el conducto deferente alcanza el testículo, de donde proviene su denominación. En la mujer, la arteria correspondiente, *a. ovárica*, no se dirige al canal inguinal, sino que pasa a la pelvis menor y más allá, en la composición del ligamento suspensorio del ovario, hasta llegar al ovario.

RAMOS PARIETALES DE LA AORTA ABDOMINAL

1. Arteria frénica inferior (*a. phrenica inferior*). Irriga la porción lumbar del diafragma (fig. 329). Proporciona un pequeño ramo, la arteria suprarenal superior, a la glándula suprarenal.

2. Arterias lumbares. Por lo común, en número de cuatro a cada lado (unas veces la quinta arteria lumbar parte de la arteria sacral media), corresponden a las arterias segmentarias intercostales de la porción lumbar. Irrigan a las vértebras correspondientes, la médula espinal, los músculos y la piel de las regiones lumbar y abdominal, anastomosándose entre sí, con las intercostales inferiores, y con las arterias epigástricas superior e inferior.

3. Arteria sacra mediana (*a. sacralis mediana*). Representa la continuación de la aorta (aorta caudal) retrasada en su desarrollo. Desciende por la línea media, extendiéndose por la cara anterior de las dos vértebras lumbares inferiores —el sacro y el cóccix—, donde termina emitiendo ramificaciones para el glomo cóccigeo (véase «Cuerpos cromafines»).

4. Arteria iliaca común (*a. iliaca communis*) (fig. 334), derecha e izquierda. Son los dos ramos terminales en que se divide la aorta a nivel de la IV vértebra lumbar, algo a la izquierda de la línea media, a causa de lo cual la iliaca común derecha es 6-7 mm más larga que la izquierda. Desde la bifurcación de la aorta (*bifurcatio aortae*) las ilíacas comunes se separan en ángulo agudo (en el hombre, ese ángulo de divergencia es aproximadamente de 60°; en la mujer, como resultado de la mayor anchura de su pelvis, este ángulo es de 68-70°) y se dirigen hacia abajo y lateralmente, a la articulación sacroiliaca, a cuyo nivel cada una se divide en sus dos ramos terminales: la arteria iliaca interna, para las paredes y los órganos de la pelvis, y la arteria iliaca externa, destinada principalmente al miembro inferior. Por su origen, las arterias ilíacas comunes representan los segmentos iniciales de las arterias umbilicales del embrión; casi en todo su trayecto restante, las aa. umbilicales embrionarias se obliteran en el adulto, transformándose en los ligamentos umbilicales mediales.

ARTERIA ILIACA INTERNA

La **arteria iliaca interna (*a. iliaca interna*)** (fig. 334). Se inicia en el extremo inferior de la iliaca común a nivel de la articulación sacroiliaca, desciende a la pelvis menor y se extiende hasta el borde superior del agujero

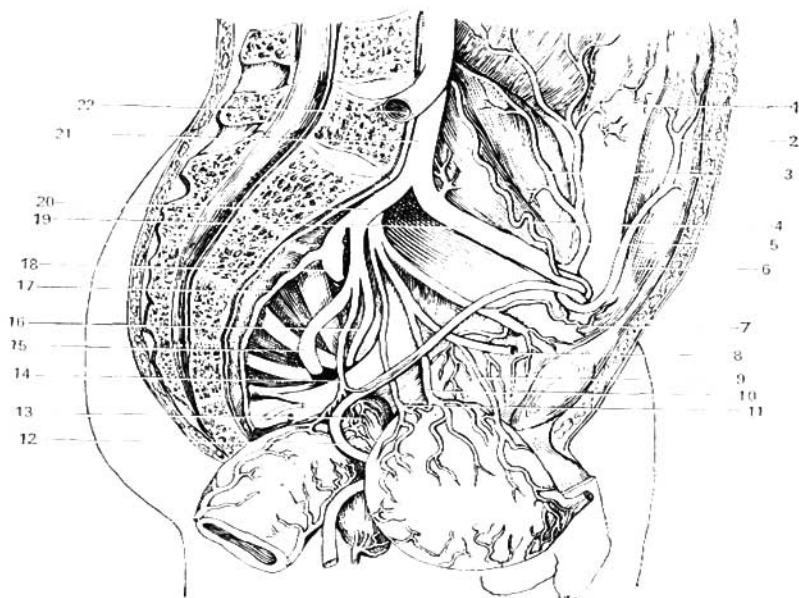


Fig. 334. Arterias parietales y viscerales del lado izquierdo de la región pelviana masculina. La vejiga urinaria y el intestino recto han sido desplazados hacia la derecha y hacia abajo.

- | | |
|---|--------------------------------------|
| 1 — ramos de la arteria circunfleja iliaca profunda para el músculo transverso del abdomen; | 12 — conducto deferente izquierdo; |
| 2 y 6 — arteria epigástrica inferior; | 13 — vesícula seminal; |
| 3 — ramos para el músculo ilíaco; | 14 — arteria rectal media y su ramo, |
| 4 — arteria testicular; | 15 — arteria deferencial; |
| 5 — arteria circunfleja iliaca profunda; | 16 — arteria pudenda interna; |
| 7 — arteria obturadora; | 17 — arteria sacra lateral; |
| 8 — arteria umbilical; | 18 — arteria glútea superior; |
| 9 — arteria vesical superior; | 19 — arteria iliaca externa; |
| 10 — ramo complementario para la vejiga; | 20 — arteria iliaca interna; |
| 11 — arteria vesical inferior; | 21 — arteria iliaca común izquierda; |
| | 22 — arteria iliaca común derecha. |

isquiático mayor. Su división en los ramos parietales y viscerales sufre variaciones individuales de consideración, pero con más frecuencia se divide a nivel del borde superior del agujero isquiático mayor, primeramente en dos troncos principales: uno posterior, que proporciona las arterias iliolumbares, sacras laterales y glútea superior, y otro anterior, del que parten todos los ramos restantes de la arteria. En su trayecto la iliaca interna está cubierta por el peritoneo, y por delante, a lo largo de la misma, se extiende el uréter,

lo que debe tenerse en cuenta durante las intervenciones quirúrgicas a fin de no anudarlo con la arteria; por detrás se extiende la vena iliaca interna.

Ramos parietales de la arteria iliaca interna:

1. **Arteria iliolumbar** (*a. iliolumbalis*). Por detrás del músculo psoas mayor llega a la fosa iliaca, donde se anastomosa con la circunfleja iliaca profunda, ramo de la iliaca externa.

2. **Arteria sacra lateral** (*a. sacralis lateralis*) (a veces existen dos arterias sacras laterales a cada lado). Abastece de sangre a los músculos elevador del ano y piriforme y a los troncos nerviosos del plexo sacro, emitiendo pequeñas ramificaciones (ramos espinales) hacia los agujeros sacros pelvianos; se anastomosa con la arteria sacra media.

3. **Arteria glútea superior**. Representa la prolongación del tronco posterior de la iliaca interna; emerge de la pelvis a través del agujero suprapiriforme en dirección a los músculos glúteos, acompañando al nervio glúteo superior.

4. **Arteria obturadora** (*a. obturatoria*). Se dirige al agujero obturado. Antes de penetrar en el mismo emite el ramo púbico, que se extiende por la cara posterior del pubis anastomosándose con el ramo púbico de la epigástrica inferior. Al salir del canal obturador nutre al músculo obturador externo, a los aductores y emite un ramo acetabular. Este último penetra, a través de la escotadura acetabular, en la articulación coxal y nutre al ligamento de la cabeza del fémur y la cabeza femoral.

5. **Arteria glútea inferior**. Pasa a través del orificio infrapiriforme con la arteria pudenda interna y el nervio isquiático, al que proporciona una ramificación larga y delgada, la arteria concomitante del nervio isquiático. Al salir de la cavidad pelviana la a. glútea inferior emite ramos musculares para los glúteos y otros músculos vecinos, y ramos anastomóticos para las arterias obturadora, glútea superior y circunfleja femoral medial.

Ramos viscerales de la arteria iliaca interna:

1. **Arteria umbilical** (*a. umbilicalis*). En el adulto conserva su luz solamente en una pequeña extensión, desde su inicio hasta el punto de partida de su ramificación, la arteria vesical superior; el resto de su tronco, hasta el ombligo, se oblitera transformándose en el ligamento umbilical medial.

2. **Ramos uretéricos** (*rami ureterici*). Están destinados a los uréteres, pueden tener su origen en la arteria umbilical.

3. **Arterias vesicales, superior e inferior** (*aa. vesicales superior et inferior*). La superior se inicia en el segmento no obliterado de la arteria umbilical y se ramifica por la zona superior de la vejiga urinaria; la a. vesical inferior parte de la iliaca interna e irriga el uréter y el fondo vesical, anastomosándose con las arterias vesicales superiores. También da ramificaciones para la vagina (en la mujer), la próstata y las vesículas seminales (en el hombre).

4. **Arteria deferencial** (*a. ductus deferentis*). En el hombre va al conducto deferente y en su compañía se extiende hasta el testículo, al que da también ramificaciones.

5. **Arteria uterina**. Parte del tronco de la iliaca interna o de la porción inicial de la umbilical, se dirige en dirección medial y extendiéndose entre las dos hojas del ligamento ancho del útero llega a la cara lateral del cuello uterino, donde proporciona un ramo descendente, la arteria vaginal (que puede partir directamente de la iliaca interna), para las paredes de la vagina, mientras que la propia arteria se flexiona hacia arriba, siguiendo a lo largo

de la línea de inserción del ligamento ancho en el útero. Emite ramificaciones para las tubas uterinas (ramos tubarios) y para el ovario (ramos ováricos); después del parto la arteria uterina se presenta intensamente flexionada.

6. Arteria rectal media. Parte de la íliaca interna o de la vesical inferior y se ramifica por las paredes del intestino recto, anastomosándose con las arterias rectales superior e inferior; también emite ramificaciones para el uréter y la vejiga urinaria, la próstata, las vesículas seminales y la vagina.

7. Arteria pudenda interna. En la pelvis sólo da pequeñas ramificaciones para los músculos vecinos y para las raíces del plexo sacro, teniendo principalmente a su cargo la irrigación de los órganos situados debajo del diafragma pelviano, en la región del periné. Sale de la pelvis a través del orificio infrapiriforme y luego, rodeando la cara posterior de la espina isquiática, penetra de nuevo en la pelvis a través del agujero isquiático menor, pasando de este modo a la fosa isquirrectal. Aquí se subdivide en ramos para el segmento inferior del recto, la región del orificio anal (arteria rectal inferior), la uretra, los músculos del periné, la vagina, las glándulas bulbouretrales (en el hombre), órganos genitales externos (la arteria dorsal del pene o del clítoris, y la arteria profunda del pene o del clítoris).

ARTERIA ILIACA EXTERNA

La **arteria iliaca externa** (*a. iliaca externa*) (fig. 334) se inicia a nivel de la articulación sacroilíaca, se extiende hacia abajo y delante por el borde medial del músculo psoas hasta el ligamento inguinal y al salir en el muslo recibe la denominación de arteria femoral. Además de pequeñas ramificaciones para el músculo psoas, la iliaca externa emite dos ramos importantes, que parten de la misma cerca del ligamento inguinal:

1. Arteria epigástrica inferior. Se dirige medialmente y luego hacia arriba, entre la fascia transversa, por delante, y el peritoneo parietal, por detrás (por el pliegue del mismo, pliegue umbilical lateral), y penetra en el interior de la vaina tendinosa del recto del abdomen; por la cara posterior del músculo se dirige hacia arriba y se anastomosa mediante sus ramos con la arteria epigástrica superior (ramo de la arteria torácica interna); en su segmento inicial la arteria epigástrica inferior rodea el borde medial del orificio profundo del canal inguinal, dando en este lugar dos ramos: a) el ramo púbico para la sínfisis púbiana, que se anastomosa con la arteria obturadora, y b) la arteria cremastérica, para el músculo cremáster y el testículo.

2. Arteria circunfleja iliaca profunda. Se dirige paralelamente al ligamento inguinal hacia la parte posterior de la cresta ilíaca, irrigando el músculo transverso y el músculo ilíaco.

ARTERIAS DE LA PORCIÓN LIBRE DEL MIEMBRO INFERIOR

Las arterias importantes del miembro inferior, al igual que las arterias del miembro superior, se fueron formando gradualmente: así, la aparición de la arteria femoral en el muslo se vio precedida por la arteria isquiática, acompañante del nervio homónimo (n. isquiático), que luego se obliteró; la aparición de las arterias tibial anterior y tibial posterior, en la pierna, fue precedida por la arteria peronea. Esta juega, ulteriormente, el papel de un vaso colateral de la pierna.

ARTERIA FEMORAL

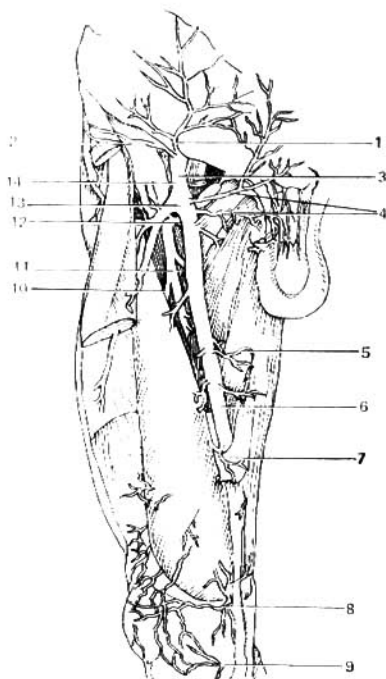
La **arteria femoral** (*a. femoralis*) (fig. 335) representa la prolongación de la iliaca externa, recibiendo dicha denominación desde su paso por debajo del ligamento inguinal, a través de la laguna vascular, aproximadamente en la parte media del trayecto de dicho ligamento. Para controlar una hemorragia puede comprimirse la arteria femoral contra el pubis, en su lugar de salida en el muslo. Medialmente a la arteria se extiende la vena femoral, y ambas juntas cruzan por el triángulo femoral siguiendo al principio por el surco iliopectíneo, después por el canal femoral anterior, penetrando luego en el canal aductor en la fosa poplítea, donde se continúa con la arteria poplítea.

Ramos de la arteria femoral:

1. **Arteria epigástrica superficial.** Parte del propio origen de la femoral y cruza por delante del ligamento inguinal, debajo de la piel, hacia el ombligo.
2. **Arteria circunfleja iliaca superficial** (*a. circumflexa ilium superficialis*).

Fig. 335. Vasos sanguíneos del muslo (vista anterior).

- 1 — arteria epigástrica superficial;
- 2 — arteria circunfleja iliaca superficial;
- 3 — arteria femoral;
- 4 — arterias pudendas externas;
- 5 — ramos musculares;
- 6 — arteria femoral;
- 7 — lámina vastoconductora;
- 8 — arteria descendente de la rodilla;
- 9 — arteria inferior medial de la rodilla;
- 10 — arteria perforante;
- 11 — arteria femoral profunda;
- 12 — arteria circunfleja femoral medial;
- 13 — arteria circunfleja femoral lateral;
- 14 — vena femoral.



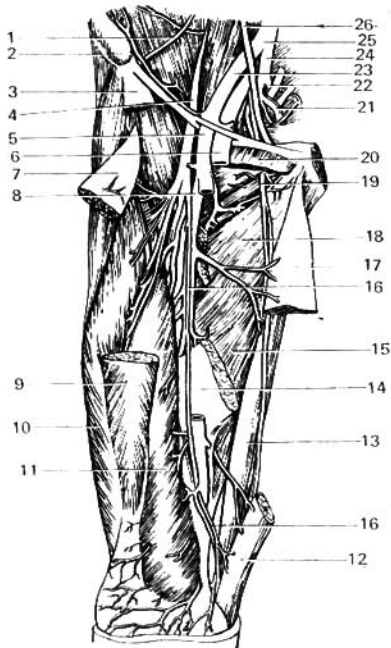


Fig. 336. Topografía de la arteria femoral profunda.

- 1 — músculo iliaco;
- 2 — espina iliaca anterosuperior;
- 3 y 12 — partes del músculo sartorio;
- 4 — nervio femoral;
- 5 — arteria femoral (su segmento medio ha sido extirpado);
- 6 — vena femoral;
- 7 y 9 — porciones del músculo recto femoral;
- 8 — arteria femoral profunda;
- 10 y 11 — cabezas lateral y medial del músculo cuádriceps crural;
- 13 — músculo grácil;
- 14 y 15 — porciones del músculo aductor mayor del muslo;
- 16 — nervio safeno;
- 17 — porción del músculo aductor medio del muslo;
- 18 — músculo aductor menor del muslo;
- 19 — nervio obturador;
- 20 — porción del músculo pectíneo;
- 21 y 22 — arterias glútea inferior y glútea superior;
- 23 — arteria iliaca externa;
- 24 — arteria iliaca interna;
- 25 — arteria iliaca común;
- 26 — uréter.

Se extiende a lo largo del ligamento inguinal hacia la piel de la región de la espina iliaca anterosuperior.

3. Arterias pudendas externas. Parten de la región del hiato safeno y se dirigen medialmente a los órganos genitales externos (por lo común, en dos troncos), al escroto o los labios pudendos mayores (véase fig. 335).

4. Arteria femoral profunda (fig. 336). Es el vaso principal que vasculariza el muslo. Es un tronco de gran calibre que parte del lado posterior de la femoral 4-5 cm por debajo del ligamento inguinal; al principio se extiende por detrás de la arteria femoral y luego pasa a la parte lateral de la misma, emitiendo múltiples ramificaciones va disminuyendo rápidamente de calibre.

Ramos de la arteria femoral profunda:

a) **arteria circunfleja femoral media**, que se dirige medialmente y hacia arriba, dividiéndose en un ramo **transverso** (*ramus transversus*) destinado al músculo pectíneo y a los músculos aductores del muslo, y un **ramo profundo** de mayor calibre (*ramus profundus*), que penetra entre los músculos iliopsoas y pectíneo en la cara posterior del muslo, donde se ramifica por la cara

posterior de los músculos aductores, emitiendo previamente un pequeño ramo para la articulación coxal; se anastomosa con las arterias glútea inferior y obturadora; b) **arteria circunfleja femoral lateral**, que parte algo más abajo que la precedente, y se dirige lateralmente por debajo del recto femoral, donde se divide en un **ramo ascendente** (que va hacia arriba y lateralmente, al trocánter mayor, anastomosándose con los ramos de la circunfleja femoral medial y la glútea inferior), y un **ramo descendente** (que se ramifica en el músculo cuadríceps femoral); c) **arterias perforantes** (en número de tres), que parten de la cara posterior de la femoral profunda y penetran a través de los músculos aductores pasando a la cara posterior del muslo; la primera perforante, la más importante de las tres, emite la arteria nutricia superior del fémur (a. diafisaria femoral superior), y la tercera arteria perforante da la arteria nutricia inferior (a. diafisaria femoral inferior); las arterias perforantes adquieren importancia de primer orden en las ligaduras de la femoral por debajo del origen de la femoral profunda.

†5. **Ramos musculares** (*rami musculares*). Parten de la femoral hacia los músculos del muslo.

6. **Arteria descendente de la rodilla** (*a. genus descendens*). Parte de la femoral profunda en su trayecto por el canal aductor, y al salir a través de la pared anterior del mismo con el nervio safeno irriga el músculo vasto medial y participa en la formación de la red arterial de la articulación de la rodilla.

ARTERIA POPLÍTEA

La **arteria poplítea** (*a. poplitea*) (fig. 337) es prolongación directa de la femoral. En el hueco poplíteo se sitúa sobre el hueso (en este punto puede ser comprimida contra el hueso, estando el miembro semiflexionado), en la cara posterior de la cápsula articular algo por delante y medialmente a la vena poplítea; más hacia atrás se encuentra el **nervio tibial** (*n. tibialis*); más abajo la arteria poplítea se sitúa en la cara posterior del músculo poplíteo, estando cubierta por las dos cabezas del m. gastrocnemio; luego, llegando por debajo del borde del músculo sóleo, se divide en sus dos ramos terminales: **las aa. tibiales anterior y posterior**.

Ramos de la arteria poplítea:

1. **Arterias superiores lateral y medial de la rodilla** (*aa. genus superiores lateralis et medialis*). Tienen su origen a nivel del borde superior de los cóndilos del fémur; cada una de ellas rodea la articulación de la rodilla por su lado correspondiente, pasando a la cara anterior de la misma, donde, anastomosándose entre sí, participan en la formación de la red arterial de la **articulación de la rodilla** (*rete articulare genus*).

2. **Arterias inferiores lateral y medial de la rodilla** (*aa. genus inferiores lateralis et medialis*). En la región de la articulación de la rodilla se ramifican de modo análogo a las superiores, pero parten de la poplítea a nivel del borde inferior de los cóndilos del fémur.

3. **Arteria media de la rodilla** (*a. genus media*). Parte del punto medio entre las superiores e inferiores, perfora la cápsula articular y se ramifica en los ligamentos cruciformes.

ARTERIA TIBIAL ANTERIOR

La arteria tibial anterior (*a. tibialis anterior*). Es una de los dos ramos terminales de la poplítea (la de menor calibre). Inmediatamente después de su origen atraviesa los músculos profundos de la cara flexora de la pierna, y por un orificio en la membrana interósea pasa a la región anterior de la pierna, extendiéndose primero entre el músculo tibial anterior y el músculo extensor largo de los dedos, y más abajo entre el músculo tibial anterior y el

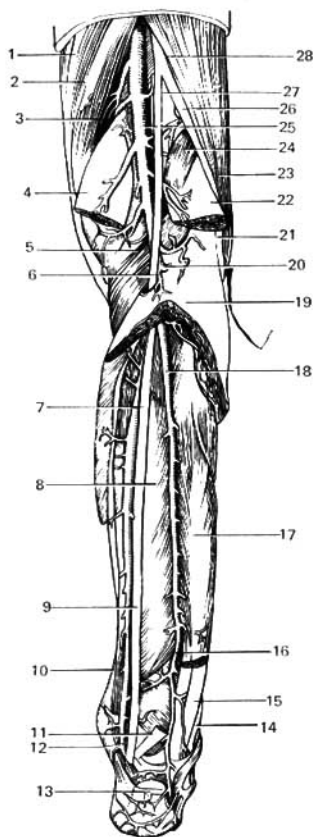


Fig. 337. Arteria tibial posterior.

- 1 — músculo grácil;
- 2 — músculo semitendinoso;
- 3 — músculo semimembranoso;
- 4 y 22 — cabezas medial y lateral del músculo gastrocnemio;
- 5 — músculo poplíteo;
- 6, 9 y 27 — nervio tibial;
- 7 y 12 — arteria tibial posterior;
- 8 — músculo fibular posterior;
- 10 — músculo flexor de los dedos;
- 11 y 17 — músculo flexor largo del dedo grueso (la parte media del músculo ha sido reseca);
- 13 — tendón calcáneo;
- 14 — músculo peroneo largo;
- 15 — músculo peroneo breve;
- 16 y 18 — arteria peronea;
- 19 — músculo sóleo;
- 20 — arteria tibial anterior;
- 21 y 26 — nervio peroneo (fibular) común;
- 23 — músculo bíceps femoral;
- 24 — músculo plantar;
- 25 — arteria poplítea;
- 28 — nervio isquiático.

músculo extensor propio del dedo grueso. Sobre la articulación talocrural pasa superficialmente, cubierta por la piel y la fascia; su continuación en el dorso del pie se denomina arteria dorsal del pie.

Ramos de la arteria tibial anterior:

1. **Arteria recurrente tibial posterior.** Se origina en la cara posterior de la pierna, va hacia arriba y proporciona ramos para la articulación de la rodilla y para la articulación tibiofibular.

2. **Arteria recurrente tibial anterior.** Se inicia en la cara anterior de la pierna y asciende hasta el borde lateral de la patela, participando en la formación de la red arterial articular de la rodilla.

3. **Arterias maleolares anteromedial y anterolateral.** Participan en la formación de la red arterial maleolar medial y lateral.

ARTERIA TIBIAL POSTERIOR

La **arteria tibial posterior** (*a. tibialis posterior*) (fig. 337) representa la prolongación de la arteria poplítea. Descendiendo por el canal femoral, al llegar al límite entre el tercio medio y el tercio inferior de la pierna, sale por debajo del borde medial del sóleo, haciéndose superficial. En el tercio inferior de la pierna la arteria se extiende entre el flexor de los dedos y el flexor propio del grueso, medialmente con relación al tendón calcáneo (de Aquiles), donde está cubierta por la piel y las hojas aponeuróticas. Rodea por detrás el maléolo medial y se divide en la planta del pie en sus dos ramos terminales: las arterias plantares, medial y lateral. El pulso de la tibial posterior puede palparse por compresión de la misma contra el maléolo medial.

El ramo más importante de la tibial posterior, la **arteria peronea** (fibular), parte de la misma en su tercio superior y se dirige hacia abajo y lateralmente, al canal musculoperoneo inferior, para terminar en el hueso calcáneo.

Las arterias tibial posterior y peronea durante su trayecto emiten ramificaciones para los huesos y músculos próximos, las articulaciones (ramos maleolares posteriores) y la piel.

ARTERIAS DEL PIE

La **arteria dorsal del pie** (*a. dorsalis pedis*) (figs. 338, 339) se extiende por el dorso del pie, es la prolongación de la tibial anterior, está situada sobre los huesos y ligamentos del pie, entre el tendón del extensor largo del dedo grueso, medialmente, y el vientre medial del extensor breve de los dedos, lateralmente. Aquí puede palparse el pulso de la arteria por compresión de la misma contra los huesos. Además de 2-3 pequeñas ramificaciones cutáneas, que irrigan la piel del dorso y de la cara interna del pie, la arteria emite los siguientes ramos.

a) **arterias tarsianas mediales**, se dirigen al borde medial del pie;

b) **arteria tarsiana lateral**, parte a nivel de la cabeza del talus, va en dirección lateral y se anastomosa por su extremo con el siguiente ramo de la dorsal del pie, la arteria arqueada;

c) **arteria arqueada**, parte frente al hueso cuneiforme medial, va lateralmente, siguiendo las bases de los metatarsianos, y se anastomosa con la arteria tarsiana lateral y con la arteria plantar; de la arteria arqueada se originan

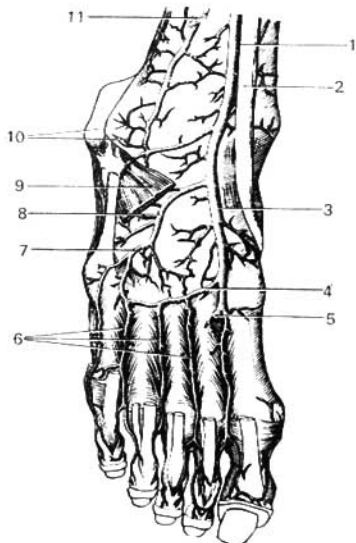


Fig. 338. Arterias del dorso del pie.

- 1 — arteria tibial posterior;
- 2 — tendón del músculo tibial anterior;
- 3 — arteria dorsal del pie;
- 4 — arteria arqueada;
- 5 — ramo plantar profundo de la arteria dorsal de pie;
- 6 — arterias metatarsianas dorsales;
- 7 y 8 — arteria tarsiana lateral;
- 9 — músculo pedio (resecado);
- 10 — red arterial del maléolo lateral;
- 11 — membrana interósea de la pierna.

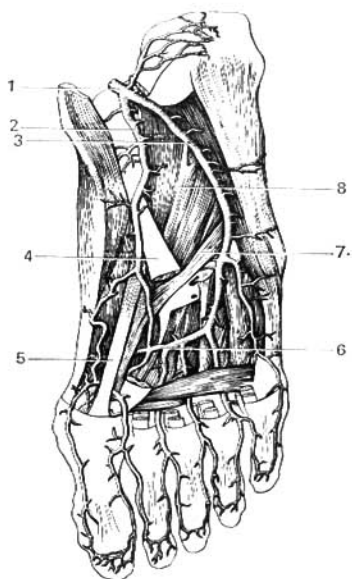


Fig. 339. Arterias de la planta del pie.

- 1 — arteria tibial posterior;
- 2 — arteria plantar medial;
- 3 — arteria plantar lateral;
- 4 — tendón del flexor largo de los dedos;
- 5 — tendón del flexor largo del dedo grueso;
- 6 — arco plantar;
- 7 — tendón del músculo peroneo largo;
- 8 — músculo cuadrado plantar (m. flexor accesorio).

hacia delante tres arterias metatarsianas dorsales —segunda, tercera y cuarta—, que se dirigen a los espacios intermetatarsianos correspondientes, dividiéndose cada una de ellas en dos arterias digitales dorsales que se extienden por las caras interdigitales de los dedos; cada una de las arterias metatarsianas emite ramos perforantes, anteriores y posteriores, que pasan a la planta del pie. Con frecuencia la arteria arqueada está poco desarrollada, siendo sustituida por la arteria tarsiana lateral, lo que es importante tener en cuenta al investigar el pulso de las arterias del pie en la endoarteritis (L. Remneva, 1960);

d) **arteria primera metatarsiana dorsal**, representa uno de los dos ramos terminales de la dorsal del pie y se extiende hasta el espacio entre los I y II

dedos, donde se divide en dos ramos digitales; antes de su división emite un ramo para el lado medial del dedo grueso;

c) **ramo plantar profundo**, es el segundo ramo terminal y el de mayor calibre de la arteria dorsal del pie; a través del primer espacio intermetatarsiano pasa a la región plantar, donde participa en la formación del **arco arterial plantar** (*arcus plantaris*).

En la planta del pie hay dos arterias plantares, medial y lateral, ramos terminales de la arteria tibial posterior.

La más delgada, la **arteria plantar medial**, se extiende por el surco plantar medial. Termina en la cabeza del I metatarsiano, uniéndose con la primera arteria metatarsiana plantar o afluyendo al arco plantar; en su trayecto emite ramificaciones musculares, articulares y cutáneas (véase fig. 339).

La **arteria plantar lateral**, de mayor calibre, se extiende por el surco plantar lateral en dirección al lado medial de la base del V metatarsiano, donde se flexiona bruscamente hacia el lado medial formando por las bases de los metatarsianos un arco de convexidad anterior (**arco plantar**), que termina en el lado lateral del I metatarsiano, anastomosándose con el ramo plantar profundo de la dorsal del pie. Además, la plantar lateral emite una pequeña ramificación que se une con la plantar medial. De este modo las arterias de la planta del pie, durante la estación bípeda y la marcha están sometidas a una presión constante, forman entre sí dos arcos arteriales que, a diferencia de los arcos palmares, no se encuentran dispuestos paralelamente, sino en dos planos mutuamente perpendiculares: el arco del plano horizontal, entre las arterias plantares medial y lateral; y el arco del plano vertical, entre la arteria plantar lateral y el ramo plantar profundo.

Ramos de la arteria plantar lateral:

a) ramos musculares y cutáneos;

b) **arterias metatarsianas plantares** (cuatro), que en el extremo posterior de cada metatarsiano se unen con las arterias perforantes posteriores y en el extremo anterior con las perforantes anteriores, se ramifican en las arterias digitales plantares que, desde la segunda falange, emiten también ramos al lado dorsal de los dedos. Como resultado, en el pie existen dos grupos de arterias perforantes, que unen los vasos del dorso con los de la planta. Esos vasos perforantes, uniendo las arterias metatarsianas plantares con las metatarsianas dorsales, forman anastomosis entre la tibial anterior y la tibial posterior. Por eso puede decirse que estas dos arterias principales de la pierna presentan en el pie, en la región de los metatarsianos, dos tipos de anastomosis: 1) el arco plantar y 2) los ramos perforantes.

LEYES QUE RIGEN EN LA DISTRIBUCIÓN DE LAS ARTERIAS

El sistema arterial refleja en su estructura las leyes generales que rigen la constitución y el desarrollo del organismo y sus sistemas aislados (P. Lesgaft). Abasteciendo de sangre a los diversos órganos, el sistema arterial concuerda con la estructura, función y desarrollo de estos órganos (M. Prives). Por eso, la distribución de las arterias en el organismo humano está regida por determinadas leyes que pueden reunirse en los siguientes grupos.

ARTERIAS EXTRAORGANICAS

LEYES QUE REFLEJAN LA ESTRUCTURA DEL ORGANISMO EN SU CONJUNTO

1. De acuerdo con la «...agrupación de todo el cuerpo alrededor del sistema nervioso» (C. Marx y F. Engels. Obras. 2ª ed. r., t. 20, p. 623), las arterias se distribuyen en el trayecto del tubo neural y de los nervios. Así, paralelamente a la médula espinal se extiende el tronco arterial principal, la aorta, y las arterias espinales anterior y posterior. A cada segmento de la médula corresponden los ramos segmentarios espinales de las arterias correspondientes. Además, las arterias se desarrollan inicialmente en relación con los nervios principales. Por ejemplo, en el miembro superior, el nervio mediano, y en el miembro inferior, el nervio isquiático. Por eso, también ulteriormente las arterias se extienden junto con los nervios formando fascículos neurovasculares, en cuya composición entran también venas y vasos linfáticos. Entre los nervios y los vasos existe un enlace recíproco («enlace neurovascular») que coopera a la realización de la regulación neurohumoral única.

2. De acuerdo con la división del organismo en tubos vegetativo y animal, en órganos de la vida vegetativa y de la vida animal, las arterias se dividen en parietales, que van a las paredes de las cavidades orgánicas, y viscerales,

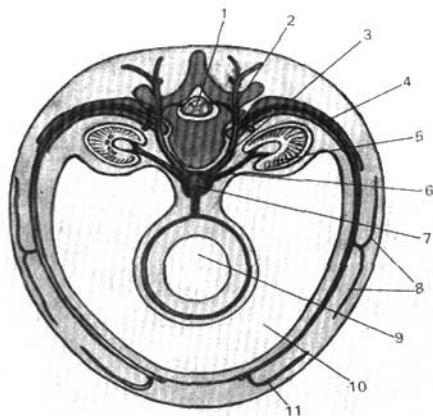


Fig. 340. Esquema de un segmento arterial.

- | | |
|--------------------------------|---------------------------------|
| 1 — tubo neural; | 7 — aorta; |
| 2 — ramo dorsal; | 8 — ramos musculares laterales; |
| 3 — ramo segmentario somático; | 9 — tubo intestinal; |
| 4 — ramo ventral; | 10 — cavidad del cuerpo; |
| 5 — riñón; | 11 — ramo muscular anterior. |
| 6 — ramo renal; | |

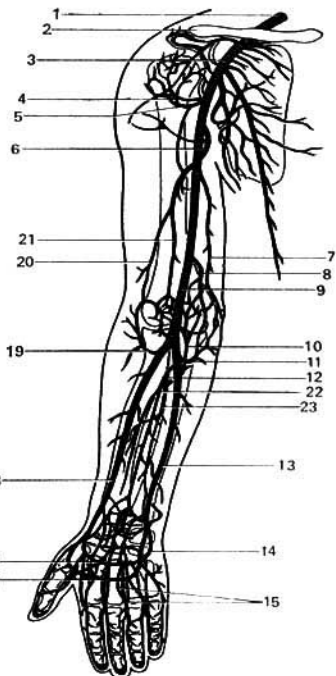


Fig. 341. Arterias del miembro superior derecho (esquema); relación de las arterias con los huesos.

- 1 — arteria subclavia;
- 2 — arteria acromiotorácica;
- 3 — arteria axilar;
- 4 — arteria circunfleja humeral anterior;
- 5 — arteria circunfleja humeral posterior;
- 6 — arteria braquial profunda;
- 7 — arteria colateral ulnar (cubital) superior;
- 8 — arteria colateral ulnar inferior;
- 9 — arteria braquial;
- 10 — arteria interósea recurrente;
- 11 — arteria recurrente ulnar (tronco de las arterias recurrentes ulnares);
- 12 — arteria interósea común;
- 13 — arteria ulnar;
- 14 — ramo palmar profundo de la arteria ulnar;
- 15 — arterias digitales palmares comunes;
- 16 — arco palmar superficial;
- 17 — arco palmar profundo;
- 18 — arteria radial;
- 19 — arteria recurrente radial;
- 20 — arteria colateral radial;
- 21 — arteria colateral media;
- 22 — arteria interósea anterior;
- 23 — arteria interósea posterior.

destinadas al contenido de dichas cavidades, o sea, a las vísceras. Por ejemplo, los ramos parietales y viscerales de la aorta descendente.

3. Cada miembro recibe un tronco importante: para el superior, la arteria subclavia, y para el inferior, la arteria iliaca externa.

4. Las arterias del tronco conservan la disposición segmentaria: arterias intercostales posteriores, lumbares, ramos espinales y otras (fig. 340).

5. La mayor parte de las arterias se localiza según el principio de la simetría bilateral: arterias pares, somáticas y viscerales. Las excepciones de este principio están relacionadas con el desarrollo de las arterias en el interior de los mesenterios primitivos.

6. Las arterias se extienden conjuntamente con los demás elementos del sistema vascular, venas y vasos linfáticos, constituyendo un complejo vascular común. En la composición del mismo deben ser también incluidas las arterias y venas complementarias (delgadas y largas) descubiertas en los

últimos tiempos, que se extienden paralelamente a las arterias básicas y que forman el cauce vascular paraarterial y paravenoso (B. Dolgo-Saburov, A. Akílova).

7. La trayectoria de las arterias corresponde también al esqueleto que constituye el armazón del organismo. Así, a lo largo de la columna vertebral se extiende la aorta; a lo largo de las costillas, las arterias intercostales. En las regiones proximales de los miembros, que tienen un solo hueso (brazo y muslo) se encuentra un solo vaso principal (las arterias braquial y femoral); en las porciones intermedias, provistas de dos huesos (antebrazo y pierna) existen dos arterias principales (radial y ulnar, tibial y peronea), finalmente, en las porciones distales, manos y pies, que tienen estructura radial, las arterias se extienden en correspondencia con cada radio digital (fig. 341)

LEYES QUE RIGEN EN LA TRAYECTORIA DE LAS ARTERIAS DESDE EL TRONCO MATERNO AL ÓRGANO

En el desarrollo del sistema arterial se origina inicialmente una red primaria vascular. En la parte extrema de esa red existen las condiciones más difíciles para la circulación de la sangre, en comparación con las partes que enlazan el órgano con el tronco materno por el trayecto más corto. Por eso, un vaso determinado que se encuentre en línea recta entre el tronco materno y el órgano, se conserva, mientras que los restantes quedan abandonados. A causa de eso resulta que:

1. Las arterias se extienden por *la distancia más corta*, es decir, aproximadamente en la línea recta que une el tronco materno con el órgano. Es por esto que cada arteria da ramos a los órganos vecinos.

Eso explica que los primeros ramos de la aorta, a su salida del corazón, sean las arterias destinadas al propio corazón. Con eso se explica también el orden de partida de los ramos, determinado por la embriogenia y la posición de los órganos. Por ejemplo, al principio de la aorta abdominal parten ramos para el estómago (del tronco celiaco), luego para el intestino delgado (arteria mesentérica superior), y finalmente para el intestino grueso (arteria mesentérica inferior). O bien, primeramente, las arterias para las suprarrenales (arteria suprarrenal media) y luego para el riñón (arteria renal). Según ese principio tiene importancia el lugar de origen del órgano y no su posición definitiva, con lo que se explica, por ejemplo, que la arteria testicular parte no de la femoral, sino de la aorta, cerca de la cual se desarrolló el testículo. Por el contrario, el escroto, originado en la región de los órganos genitales externos, recibe las arterias procedentes de dicha región, las arterias pudendas externas, ramos del tronco importante más próximo, la arteria femoral. *Conociendo la ley de la distancia más corta y la historia del desarrollo, siempre puede determinarse hacia qué órganos y qué ramos son los que parten de una arteria en particular.*

2. Las arterias se localizan en las superficies flexoras del cuerpo, ya que durante la extensión el tubo vascular se distiende y aplanan. Con eso se explica, por ejemplo, la posición de la arteria carótida común en la cara anterior del cuello, o la de las arterias importantes del miembro superior, en la cara palmar. En el miembro inferior, donde la superficie de flexión está por delante en la región de la articulación coxal, y por detrás en la región de

la pierna, la arteria femoral pasa de la cara anterior del muslo a la posterior, siguiendo un trayecto en espiral.

3. Las arterias se encuentran en lugares cerrados, protegidos, en surcos o canales formados por los huesos, músculos y fascias que protegen a los vasos contra las compresiones y lesiones. Ya que en los cuadrúpedos el lado dorsal del cuerpo es el más descubierto e indefenso, los vasos se situaron durante el proceso evolutivo en el lado ventral, lo que se conservó en el hombre. Eso explica la disposición de la aorta y de sus ramos por delante de la columna vertebral, y la de las arterias del cuello y de los miembros, preferentemente en la cara anterior. En el dorso no hay arterias de gran calibre.

4. Las arterias penetran en el órgano por su cara medial o interna, cóncava, dirigida hacia la fuente de su nutrición. Por eso todos los hilios de los órganos internos están en la cara cóncava de los mismos, dirigida hacia la línea media, donde se encuentra la aorta, que les da sus ramos.

5. Las arterias presentan distinta disposición en correspondencia con las funciones del órgano:

a) en los órganos relacionados con el movimiento se observan redes vasculares, anillos y anastomosis arqueadas. Así, en la región de las articulaciones se forma la red articular, a expensas de las arterias importantes que se extienden por su vecindad, y gracias a estas redes la sangre circula libremente por las articulaciones, a pesar de que durante sus movimientos son inevitables las compresiones o distensiones de una parte de sus vasos. Las vísceras móviles, que varían de dimensiones y forma, como, por ejemplo, el estómago o intestinos, tienen gran número de anastomosis circulares o arqueadas;

b) el calibre de las arterias se determina no sólo por las dimensiones del órgano, sino también por sus funciones. Así, la arteria renal tiene un diámetro no inferior al de las arterias mesentéricas, que tienen a su cargo la irrigación sanguínea de un órgano tan largo como el intestino, y ello se debe a que aporta la sangre al riñón cuya función secretora de orina reclama un enorme flujo sanguíneo. Las arterias de la glándula tiroidea tienen mayor calibre que las de la laringe, puesto que para la glándula tiroidea que elabora hormonas se exige mayor cantidad de sangre que la que es necesaria para la irrigación sanguínea de la laringe;

c) en relación con eso, todas las glándulas de secreción interna disponen de múltiples fuentes de nutrición. Por ejemplo, la ya citada glándula tiroidea recibe irrigación sanguínea de todas las arterias importantes vecinas: carótidas, subclavias y aorta; las suprarrenales la reciben de la arteria frénica inferior (arteria suprarrenal superior), de la aorta (arteria suprarrenal media), y de la renal (arteria suprarrenal inferior).

ALGUNAS LEYES QUE RIGEN EN LA DISTRIBUCIÓN DE LAS ARTERIAS INTRAORGANICAS *

En el contenido del órgano se incluye también su sistema vascular, que constituye una parte del mismo considerado como un todo único. Por eso,

- * Confirmadas por las investigaciones de M. Prives y de sus discípulos y colaboradores: R. Bardina, A. Gabuzov, I. Guillo, I. Gurkova, A. Drozdova, N. Zotova, S. Ivanov, I. Izmailova, M. Kalveit, N. Krylova, V. Krylova, N. F. Krylova, G. Katinas, N. Lijachova, N. Mirofiubov, V. Muratikova, O. Petrova, E. Peterson, I. Preobrazhenskaia, V. Ravcheni, L. Selivanova, V. Stepanov, Su-Siu, Tan-Psen-Li, I. Chebaievskaia, V. Shishova, V. Schukina, D. Kleinman y otros.

el carácter del cauce arterial intraorgánico y la constitución de sus arterias corresponden a la estructura, funciones y desarrollo del órgano, en el que se ramifican. Con esto se explica que en los distintos órganos, el cauce arterial tiene también una estructura distinta, mientras que en los órganos semejantes es aproximadamente la misma.

Arterias intraóseas (véase fig. 20). En correspondencia con la estructura, funciones y desarrollo de los huesos tubulares largos, éstos reciben: arterias diafisarias, la principal (a. nutricia), que penetra por la parte media de la diáfisis y se divide en un ramo proximal y otro distal; y otras accesorias (aa. diafisarias accesorias), que penetran en el hueso por los extremos de la diáfisis. Las arterias diafisarias nutren la diáfisis en su interior, mientras que la capa cortical recibe las ramificaciones arteriales corticales procedentes del periostio. La existencia de dos sistemas arteriales en la diáfisis explica el porqué un proceso purulento puede afectar una capa de la diáfisis, dejando intacta a la otra.

Además de las arterias diafisarias, los huesos tubulares largos reciben también irrigación sanguínea por arterias que penetran en las metafisis (arterias metafisarias), en las epifisis (arterias epifisarias) y en las apofisis (arterias apofisarias). El cartilago metaepifisario al principio aísla los vasos de la epifisis de los vasos de la metafisis; a medida que se van desarrollando las sinostosis, todos los vasos se van enlazando entre sí, constituyendo un sistema único para cada hueso. En los huesos tubulares cortos que tienen una epifisis (metacarpo y metatarso) existe un sistema de arterias epifisarias. En los huesos esponjosos cortos (vértebras, carpo tarso, esternón) los vasos penetran por distintos lados, dirigiéndose hacia los orígenes de los puntos de osificación.

Las arterias de los ligamentos se extienden a lo largo de los haces de tejido conjuntivo y con ellos se disponen perpendicularmente a su eje de rotación correspondiente.

Las arterias de los músculos en un principio se extienden a lo largo del eje funcional del músculo, luego penetran en el perimio interno y pasan por el mismo paralelamente a los haces de fibras musculares, proporcionando a los mismos ramos perpendiculares que forman asas, extendidas a toda su longitud.

En los órganos de **estructura lobular** (pulmones, hígado, riñones) las arterias penetran hasta el centro del órgano, y desde aquí divergen (en tres direcciones) hacia la periferia, en correspondencia con los lóbulos y lobulillos del mismo (fig. 342).

En los órganos en forma de **tubo** los vasos se disponen de la siguiente manera (fig. 343):

1. Paralelamente al eje longitudinal del tubo, y por uno de sus lados, se extiende la arteria de la que parten en ángulo recto los ramos transversales que abarcan el tubo de forma anular (por ejemplo, en el intestino, útero y tubas uterinas).

2. Los vasos se extienden por un lado del tubo paralelamente a su eje longitudinal y emiten ramos que se extienden también, preferentemente, en dirección longitudinal (por ejemplo, en el uréter).

3. Los vasos forman en la superficie del tubo una red de la que parten de la periferia al centro en dirección radial los ramos que penetran en el

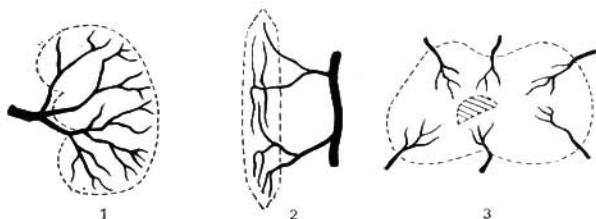


Fig. 342. Tipos de cauce sanguíneo intraorgánico (según M. Prives). Organos desarrollados como masas celulares compactas.

- 1 — disposición de las arterias desde el hilio hacia la periferia del órgano, en todas direcciones (riñón);
- 2 — disposición longitudinal (músculo);
- 3 — disposición concéntrica o radial de las arterias, desde la periferia hacia el centro (epífisis de los huesos).

espesor de las paredes del tubo. Tal es la forma de irrigación sanguínea de la médula espinal por las arterias segmentarias.

Las arterias del encéfalo también van de la periferia al centro, con las siguientes particularidades: a) en la corteza cerebral (centros de proyección), los ramos arteriales son rectos y cortos; b) en la sustancia blanca, los ramos son rectos y alargados, extendiéndose a lo largo de los fascículos nerviosos, y c) en los núcleos subcorticales (centros nucleares) forman redes vasculares. En las raíces nerviosas y en los nervios las arterias se extienden entre las capas del endoneuro paralelamente a los fascículos de fibras para las que emiten, al igual que en los músculos, ramificaciones perpendiculares que forman asas longitudinales extendidas a lo largo de los fascículos nerviosos.

Así, pues, en los órganos constituidos por sistemas de fibras (músculos, ligamentos y nervios), la disposición de los vasos arteriales es muy parecida:

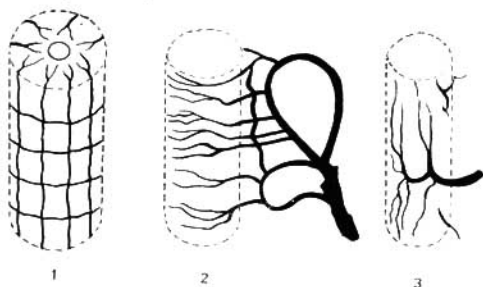


Fig. 343. Tipos de cauce sanguíneo intraorgánico. Organos desarrollados como formaciones tubulares.

- 1 — disposición radial de las arterias (médula espinal);
- 2 — disposición transversal de las arterias (intestino);
- 3 — disposición longitudinal de las arterias (uréter).

los vasos arteriales penetran en el órgano por varios puntos de su eje longitudinal y se extienden en el trayecto de las fibras. Para la irrigación sanguínea de un órgano determinado tienen importancia no sólo las arterias que penetran directamente en el mismo, sino también los vasos vecinos que le abastecen de sangre a través de las anastomosis. Todas las arterias de un órgano dado y de las formaciones que lo rodean, constituyen «el sistema vascular del órgano» (V. Goliev).

CIRCULACIÓN COLATERAL

La circulación colateral es un mecanismo funcional muy importante del organismo, relacionado con la gran plasticidad de los vasos sanguíneos, que asegura la irrigación ininterrumpida de los órganos y tejidos. El estudio detallado de la misma, de enorme importancia práctica, está relacionado con el nombre de V. Tonkov y su escuela (R. Bardin, A. Bystrov, B. Dolgo-Saburov, V. Guinsburg, G. Ivanov, V. Kolesnikov, V. Kurkovski, V. Kuntsevich, I. Lev, A. Liubomudrov, F. Sudzilovski, M. Shepelev, y otros).

La circulación colateral existe en *condiciones fisiológicas* durante las dificultades temporales de la circulación sanguínea (por ejemplo, en las compresiones vasculares en las zonas de movimiento, en las articulaciones). Esta puede establecerse en *condiciones patológicas*, en las obliteraciones, lesiones y ligaduras de los vasos. En condiciones fisiológicas la circulación colateral se realiza por vasos laterales, que se extienden paralelamente a los vasos principales y se denominan colaterales (por ejemplo, la arteria colateral ulnar y otras), por lo que dicha forma de circulación sanguínea se denomina colateral. En los trastornos circulatorios del tronco principal, provocados por la obturación del mismo por lesiones, o por su ligadura en las intervenciones quirúrgicas, la sangre corre a través de las anastomosis hacia los ramos vasculares vecinos, los cuales se dilatan, se flexionan y se convierten bien pronto en colaterales. Así, pues, los ramos colaterales existen en condiciones corrientes, pudiendo también desarrollarse de nuevo gracias a la existencia de anastomosis. Por consiguiente, en las perturbaciones circulatorias provocadas por un obstáculo en un vaso determinado, primeramente se incluirán las vías circulatorias colaterales ya existentes, y después se irán desarrollando nuevas colaterales. Como resultado de ello la circulación es restablecida. En todo ese proceso juega un importante papel el sistema nervioso (R. Bardin, N. Zotov, V. Kolesnikov, I. Lev, A. Labbok, M. Prives y otros).

De lo expuesto se desprende la necesidad de determinar exactamente la diferencia entre anastomosis y colateral.

Anastomosis (*anastomoo*, abasteczo de embocadura) significa cualquier tener vaso que se une a otros dos—concepto anatómico.

Colateral (*collateralis*, lateral) es el vaso lateral que realiza la circulación colateral de la sangre — concepto anatomofisiológico. Las colaterales suelen ser de dos tipos: las que existen normalmente, con la estructura típica del vaso normal, como la anastomosis, y las que se desarrollan como resultado de las anastomosis, adquiriendo una estructura particular.

Para la comprensión de la circulación colateral es indispensable el conocimiento de aquellas anastomosis entre vasos distintos, en los que se establece

la circulación en caso de lesión de los vasos, ligaduras operatorias u obliteraciones (trombosis, embolia).

Las anastomosis se desarrollan en dependencia de la magnitud de los vasos que se unen.

Cada arteria magistral o pericardiaca (aorta, carótida, subclavia, iliaca, etc.) presenta con sus ramificaciones como un sistema arterial aislado. Por eso las anastomosis entre estos sistemas aislados se denominan interesistemáticas; por ejemplo, las anastomosis entre los ramos de la carótida y la subclavia.

Las anastomosis entre los ramos de una gran arteria, limitadas por ramificaciones dentro de un sistema arterial, se denominan endosistemáticas; por ejemplo, las anastomosis entre los ramos de una carótida.

Esas anastomosis fueron ya mencionadas en la descripción aislada de las arterias. También se tienen las anastomosis arteriovenosas, uniones muy finas entre arterias y venas intraorgánicas, por las cuales corre la sangre haciendo un rodeo al cauce microcirculatorio durante su repleción, formando una vía colateral que une directamente las arterias y las venas evitando los capilares.

Además, en la circulación colateral participan delgadas ramificaciones arteriales y venosas que acompañan los troncos magistrales en los fascículos neurovasculares y que forman cauces arteriales y venosos, perivasculares y perineurales (A. Akilova).

Aparte de su importancia práctica, las anastomosis son expresión de la unidad del sistema arterial, que sólo con el fin de facilitar su estudio dividimos artificialmente en secciones aisladas.

VENAS DE LA GRAN CIRCULACIÓN SISTEMA DE LA VENA CAVA SUPERIOR

La vena cava superior es un vaso de gran calibre (cerca de 2,5 cm de diámetro), pero corto (5-6 cm), situado a la derecha y algo por detrás de la aorta ascendente. La cava superior se forma por la unión de las venas braquiocefálicas derecha e izquierda (*vv. brachiocephalicae dextra et sinistra*), por detrás de articulación de la I costilla derecha con el esternón. Desde aquí desciende a lo largo del borde derecho del esternón, por detrás de los primero y segundo espacios intercostales, y a nivel del borde superior de la III costilla, encubriéndose por detrás de la auriculilla, se abre en el atrio derecho. Por su pared posterior está en contacto con la arteria pulmonar derecha, que la separa del bronquio principal derecho, y en un trayecto muy corto, en su afluencia en el atrio, también contacta con la vena pulmonar derecha superior; esos dos vasos se cruzan con la cava superior transversalmente. A nivel del borde superior de la arteria pulmonar derecha, en la cava superior desemboca la vena ácigos, que contornea en forma de arco la raíz del pulmón derecho (el arco de la aorta contornea la raíz del pulmón izquierdo). La pared anterior de la cava superior está separada de la pared anterior del tórax por una capa del pulmón derecho de bastante espesor.

VENAS BRAQUIOCEFÁLICAS

Las venas braquiocefálicas, derecha e izquierda (*vv. brachiocephalicae, dextra et sinistra*) (fig. 344), de cuya unión se forma la cava superior, están a su vez formadas por la unión de la v. subclavia y la v. yugular interna.

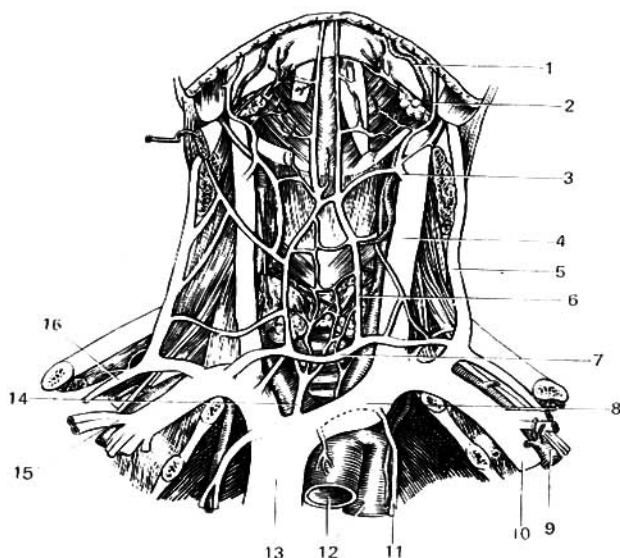


Fig. 344. Vena cava superior, venas braquiocefálicas y sus afluentes.

- | | |
|-------------------------------------|----------------------------------|
| 1 — arteria facial; | 10 — vena subclavia; |
| 2 y 3 — vena facial; | 11 — vena torácica interna; |
| 4 — vena yugular interna; | 12 — arco de la aorta; |
| 5 — vena yugular externa; | 13 — vena cava superior; |
| 6 — vena yugular anterior; | 14 — vena tiroidea ima; |
| 7 — arco venoso yugular; | 15 — vena cefálica; |
| 8 — vena braquiocefálica izquierda; | 16 — vena transversa del cuello. |
| 9 — arteria subclavia; | |

La vena braquiocefálica derecha, de 2-3 cm de longitud, es más corta que la izquierda, formándose por detrás de la articulación esternoclavicular derecha, se dirige oblicuamente hacia abajo y medialmente hacia su lugar de unión con la vena homónima del lado izquierdo. Por delante, la vena braquiocefálica derecha está cubierta por los músculos esternocleidomastoideo, esternohioideo y esternotiroides; y más abajo, por el cartílago de la I costilla. La vena braquiocefálica izquierda es aproximadamente dos veces más larga que la derecha. Formándose por detrás de la articulación esternoclavicular izquierda, se extiende por detrás del mango del esternón, del que está separada tan sólo por una capa de tejido conjuntivo y por la glándula timo, dirigiéndose hacia abajo y a la derecha para unirse con la vena braquiocefálica derecha; durante su trayecto está aplicada íntimamente por abajo a la cara convexa del arco de la aorta, cruzando por delante a la arteria subclavia izquierda y los segmentos iniciales de la carótida común izquierda y el tronco braquiocefálico arterial. En las venas braquiocefálicas desembo-

can las venas tiroideas inferiores y la vena tiroidea ima, formadas del denso plexo venoso existente en el borde inferior de la glándula tiroidea; también desembocan las venas del timo.

VENA YUGULAR INTERNA

La vena yugular interna (*v. jugularis interna*) (figs. 344, 345) recoge la sangre de la cavidad del cráneo y los órganos del cuello; se inicia en el agujero yugular donde forma una dilatación, *el bulbo superior*, se dirige hacia abajo situándose lateralmente a la carótida interna, y más abajo, lateralmente a la carótida común. En su extremo inferior, antes de unirse con la vena subclavia, la yugular interna presenta un segundo engrosamiento, *el bulbo inferior*, en la región del cuello, por encima del cual se encuentran en la vena una o dos válvulas. Durante su trayecto por el cuello la vena yugular interna está cubierta por los músculos esternocleidomastoideo y omohioideo. En lo

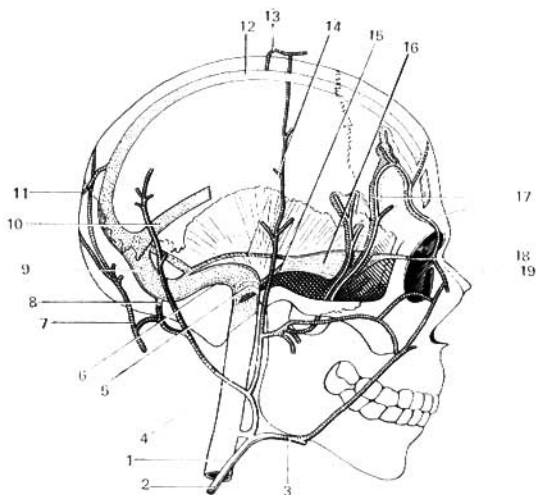


Fig. 345. Venas externas e internas del cráneo y sus relaciones con los senos venosos de la duramadre (esquema).

- | | |
|--|-------------------------------|
| 1 — vena yugular interna; | 11 — vena emisaria occipital; |
| 2 — vena yugular externa; | 12 — seno sagital superior; |
| 3 — vena facial; | 13 — vena emisaria parietal; |
| 4 — vena retromandibular; | 14 — seno petroso superior; |
| 5 — bulbo superior de la vena yugular; | 15 — seno petroso inferior; |
| 6 — seno sigmoideo; | 16 — seno cavernoso; |
| 7 — vena occipital; | 17 — venas diploicas; |
| 8 — vena emisaria mastoidea; | 18 — vena oftálmica superior; |
| 9 — seno transverso; | 19 — vena angular. |
| 10 — seno recto; | |

tocante a los senos dures, que vierten su sangre en la yugular interna, véase el capítulo donde se describe el encéfalo. Aquí debemos citar las venas oftálmicas superior e inferior, que recogen la sangre de la órbita y la vierten en el seno cavernoso, con la particularidad de que la vena oftálmica inferior comunica, además, con el plexo venoso pterigoideo (véase más adelante).

Durante su trayecto la vena yugular interna recibe los siguientes afluentes:

1. **Vena facial** (*v. facialis*), que llega por debajo de los músculos estilogioideo y esternocleidomastoideo. (A veces desemboca en la vena yugular externa.) Los afluentes de la vena facial corresponden a los ramos de la arteria facial.

2. **Vena retromandibular** (*v. retromandibularis*), que recoge la sangre de la región temporal. Más abajo, en ella desemboca un tronco que acarrea la sangre desde el plexo pterigoideo (plexo muy denso, situado entre los músculos pterigoideos), después de lo cual la retromandibular penetra en el espesor de la parótida junto con la arteria carótida externa y se une a la vena facial por debajo del ángulo de la mandíbula.

La vía más corta que une la vena facial con el plexo pterigoideo es la «vena anastomótica» (*v. anastomotica facialis*) descrita por M. Sreseli, situada a nivel del borde alveolar de la mandíbula. Enlazando las venas superficiales con las profundas de la cara, la vena anastomótica puede convertirse en vía de difusión de un proceso infeccioso y de ahí su importancia práctica.

3. **Venas faríngeas** (*vv. pharyngeae*), que forman un plexo en la faringe (plexo faríngeo) y desembocan directamente en la yugular interna o en la vena facial.

4. **Vena lingual** (*v. lingualis*), que acompaña a la arteria homónima.

5. **Venas tiroideas superiores** (*vv. thyroideae superiores*), que reciben la sangre de las zonas superiores de la glándula tiroidea y de la laringe.

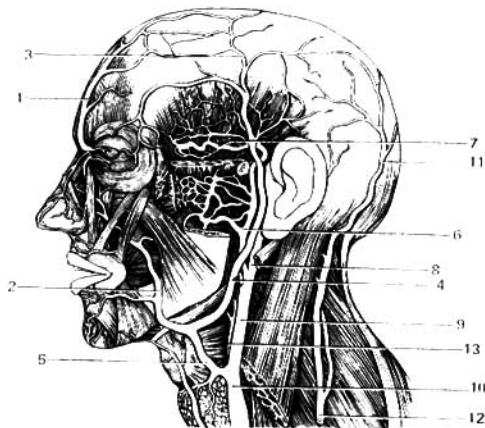


Fig. 346. Venas de la cara.

- 1 — vena supraorbital;
- 2 y 5 — vena facial;
- 3 — vena temporal superficial;
- 4 — vena retromandibular;
- 6 — v. maxilar;
- 7 — venas temporales medias;
- 8, 9 y 10 — vena yugular interna;
- 11 — vena occipital;
- 12 — vena yugular externa;
- 13 — arteria carótida externa.

6. Vena tiroidea media (*v. thyreoidea media*) (más exactamente tiroidea lateral, según N. Lijachova), que parte del borde lateral de la glándula tiroidea y desemboca en la yugular interna. En el borde inferior de la glándula existe un plexo venoso impar (plexo tiroideo impar), que vierte su sangre en la yugular interna a través de las venas tiroideas superiores, y también en las venas del mediastino anterior, a través de las venas tiroideas inferiores y la tiroidea ima.

VENA YUGULAR EXTERNA

La **vena yugular externa** (*v. jugularis externa*) (figs. 344, 345, 346) se inicia por detrás del pabellón de la oreja y sale a nivel del ángulo de la mandíbula, por detrás de la fosa retromandibular, se dirige hacia abajo por el tejido subcutáneo, cubierta por el músculo platisma, por la cara externa del músculo esternocleidomastoideo, a la que cruza oblicuamente hacia abajo y atrás. Alcanzando el borde posterior de este músculo la yugular externa entra en la región supraclavicular, donde se dirige inmediatamente a la profundidad, uniéndose corrientemente en un tronco común con la vena yugular anterior y con la subclavia. Por detrás de la oreja, en la yugular externa afluyen las venas auricular posterior y occipital.

VENA YUGULAR ANTERIOR

La **vena yugular anterior** (*v. jugularis anterior*) es muy variable por su forma y dimensiones, formándose por la confluencia de pequeños ramos por encima del hueso hioideo, desde donde desciende verticalmente. Las dos yugulares anteriores, derecha e izquierda, perforan la lámina pretraqueal de la fascia cervical, entran en el espacio interaponeurótico supraesternal y desembocan en la vena subclavia. En este espacio las dos venas yugulares anteriores se anastomosan entre sí por uno o dos troncos. De este modo, sobre el borde superior del esternón y las clavículas se forma un arco venoso, denominado arco venoso yugular. En algunos casos las yugulares anteriores están sustituidas por una vena yugular anterior impar, que desciende por la línea media y desemboca por abajo en el arco venoso ya citado, formado en tales casos por una anastomosis entre las vv. yugulares externas (véase fig. 344).

VENA SUBCLAVIA

La **vena subclavia** es prolongación directa de la vena axilar. Está situada por delante y por debajo de la arteria homónima, de la que se encuentra separada por el músculo escaleno anterior; por detrás de la articulación esternoclavicular, la subclavia se une con la yugular interna, con la que forma el tronco venoso braquiocéfálico.

VENAS DEL MIEMBRO SUPERIOR

Las venas del miembro superior se dividen en profundas y superficiales.

Las venas *superficiales o subcutáneas*, anastomosándose entre sí, constituyen una red de amplias asas de la que destacan en determinadas zonas troncos aislados de mayor calibre. Esos troncos son los siguientes (fig. 347):

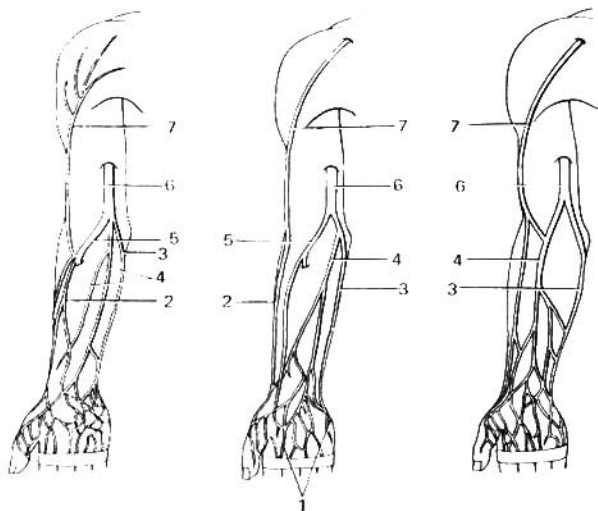


Fig. 347. Venas superficiales del miembro superior; cara anterior (palmar) (variantes de la vena mediana cubital y colaterales).

- | | |
|---------------------------------|---------------------------|
| 1 — red venosa palmar; | 5 — vena mediana cubital; |
| 2 — vena cefálica; | 6 — vena basilíca; |
| 3 — vena basilíca; | 7 — vena cefálica. |
| 4 — vena mediana del antebrazo; | |

1. Vena cefálica*, que se inicia en la porción radial del dorso de la mano, por el lado radial del antebrazo alcanza la región del codo, donde se anastomosa con la vena basilíca, y por el surco bicipital lateral alcanza el **trígono deltopectoral** y después de perforar la fascia desemboca en la vena axilar.

2. Vena basilíca, que se inicia en el lado ulnar del dorso de la mano, se dirige por la porción medial de la cara anterior del antebrazo a lo largo del músculo flexor ulnar del carpo al pliegue del codo, donde se anastomosa con la vena cefálica mediante la vena mediana cubital; más adelante se eleva por el surco bicipital medial, perfora la fascia en la mitad de su trayecto por el brazo y desemboca en la vena humeral.

3. Vena mediana cubital (*v. mediana cubiti*), representa una anastomosis situada oblicuamente que en la región del codo enlaza la vena basilíca con la cefálica. En ella desemboca corrientemente la vena mediana del antebrazo, que transporta sangre desde el lado palmar de la mano y del antebrazo. La vena mediana cubital tiene gran importancia práctica, por ser punto de elección para las inyecciones intravenosas de sustancias medicamentosas,

* Denominada cefálica porque se suponía que por su incisión se extraía sangre de la cabeza.

para las transfusiones sanguíneas y para la extracción de sangre destinada a investigaciones de laboratorio.

Las venas profundas acompañan a las arterias homónimas, por lo común en número de dos para cada arteria. De esta suerte existen dos venas braquiales, dos ulnares, radiales e interóseas.

Las dos venas braquiales, en el borde inferior del pectoral mayor, se unen formando conjuntamente la vena axilar, la cual, en la fosa axilar, se extiende medialmente y por delante de la arteria homónima, cubriéndola parcialmente. Al pasar a la cara inferior de la clavícula se continúa directamente en la vena subclavia. En la vena axilar confluyen, además de la vena cefálica ya citada, la vena toracoacromial (correspondiente a la arteria homónima), la vena torácica lateral (en la que desemboca con frecuencia la vena toracoepigástrica, tronco importante de la pared abdominal), la vena subescapular y las venas circunflejas humerales.

VENA ÁCIGOS Y VENA HEMIÁCIGOS

La vena ácigos y la vena hemiacigos (figs. 348, 249, 250) se forman en la cavidad abdominal mediante la confluencia de las venas lumbares ascendentes, que enlazan las venas lumbares en dirección longitudinal. Se dirigen hacia arriba, por detrás del psoas mayor, y penetran en la cavidad torácica entre los fascículos musculares de los pilares del diafragma: la vena ácigos, con el nervio esplácnico derecho, y la vena hemiacigos, con el nervio esplácnico izquierdo o con el tronco simpático.

En el tórax la ácigos sube a lo largo de la cara lateral derecha de la columna vertebral, aplicada íntimamente a la pared posterior del esófago. A nivel de la IV o V vértebra se aparta de la columna y contornea la raíz del pulmón derecho para ir a desembocar en la cava superior. Además de los ramos que recogen la sangre de los órganos del mediastino, en la ácigos desembocan las nueve venas intercostales inferiores derechas, y, a través de ellas, las venas de los plexos vertebrales. Cerca del arco de la ácigos en la misma desemboca la vena intercostal superior derecha, formada por la confluencia de las tres venas intercostales derechas superiores.

La vena hemiacigos se extiende por la cara lateral izquierda del cuerpo de las vértebras, por detrás de la aorta torácica descendente. Ella asciende hasta la VII u VIII vértebras torácicas, donde se flexiona hacia la derecha, cruza oblicuamente y hacia arriba la cara anterior de la columna vertebral, por detrás de la aorta y del conducto torácico, y desemboca en la vena ácigos. La vena hemiacigos recibe ramos de los órganos del mediastino y las venas intercostales izquierdas inferiores, así como las venas de los plexos vertebrales. Las venas intercostales izquierdas superiores desembocan en la vena hemiacigos accesoria, que se dirige de arriba abajo, al igual que la hemiacigos situada en la cara lateral izquierda del cuerpo de las vértebras, yendo a desembocar en la hemiacigos o directamente en la ácigos, contorneando hacia la derecha la cara anterior de la VII vértebra torácica.

VENAS PARIETALES DEL TRONCO

Venas intercostales posteriores. Acompañan en los espacios intercostales a las arterias homónimas, en número de una vena para cada arteria. Sobre la desembocadura de estas venas en la vena ácigos y en la hemiacigos ya se

habló con anterioridad. En los extremos posteriores de las venas intercostales, cerca de la columna vertebral, confluyen: ramos dorsales (que acarrean la sangre de los músculos profundos del dorso) y ramos espinales (de las venas de los plexos vertebrales).

La vena torácica interna acompaña a la arteria homónima; siendo un tronco doble en la mayor parte de su trayecto, al llegar cerca de la I costilla se fusionan en un solo tronco que desemboca en la vena braquiocefálica correspondiente.

El segmento inicial de la vena torácica interna, la vena epigástrica superior, se anastomosa con la vena epigástrica inferior (que desemboca en la vena iliaca externa) y también con las venas subcutáneas del abdomen (*vv. subcutaneae abdominis*), que forman una red de asas gruesas en el tejido subcutáneo. Desde esta red la sangre se vierte hacia arriba, a través de las venas toracoepigástrica y torácica lateral, en la vena axilar; y hacia abajo,

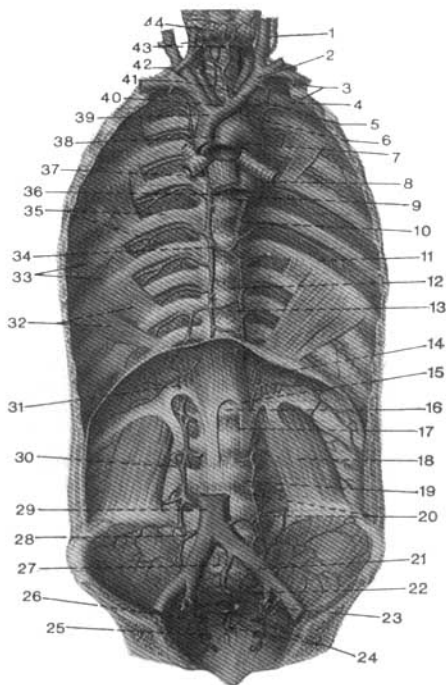


Fig. 348. Venas de las cavidades torácica y abdominal.

- 1 — vena yugular interna;
- 2 — arteria carótida común izquierda;
- 3 — arteria y vena subclavia izquierda;
- 4 — vena intercostal supra izquierda;
- 5 — arteria tiroidea ima;
- 6 — vena braquiocefálica izquierda;
- 7 — arco aórtico;
- 8 — bronquio principal izquierdo;
- 9 — aorta torácica;
- 10 — vena hemiaórgica accesoria;
- 11 — venas intercostales inferiores;
- 12 — vena hemiaórgica;
- 13 — anastomosis entre las venas árgicas y hemiaórgicas;
- 14 — diafragma;
- 15 — vena frénica inferior;
- 16 — hiato aórtico;
- 17 — pilar izquierdo del diafragma;
- 18 — músculo cuadrado lumbar;
- 19 — vena lumbar ascendente izquierda;
- 20 — venas lumbares (III y IV);
- 21 — vena iliaca común izquierda;
- 22 — vena iliaca interna;
- 23 — vena iliaca externa;
- 24 — plexos venosos sacros;
- 25 — cara pelviana del sacro;
- 26 — vena sacra lateral;
- 27 — vena sacra mediana;
- 28 — vena ilio lumbar;
- 29 — vena cava inferior;
- 30 — anastomosis entre las venas lumbar ascendente y lumbares;
- 31 — venas suprarrenales;
- 32 — músculos subcostales;
- 33 — músculos intercostales internos;
- 34 — vena árgica;
- 35 — músculos intercostales externos;
- 36 — esófago;
- 37 — bronquio principal derecho;
- 38 — vena cava superior;
- 39 — vena braquiocefálica derecha;
- 40 — arteria braquiocefálica;
- 41 — tráquea;
- 42 — vena yugular interna;
- 43 — plexo tiroideo impar;
- 44 — glándula tiroidea.

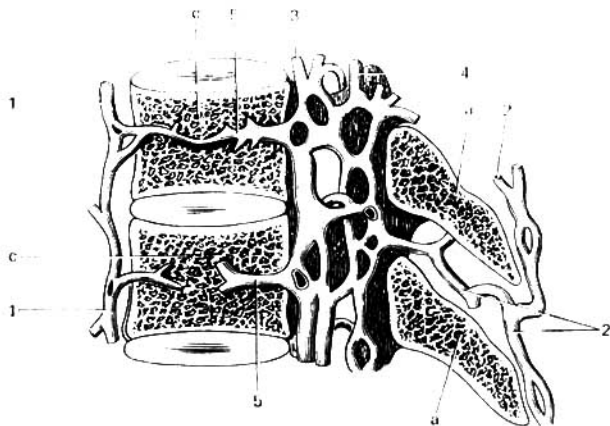


Fig. 349. Venas de la columna vertebral: su aspecto en un corte sagital.

- | | |
|---|--|
| a — procesos espinosos; | 3 y 4 — plexos venosos anterior y posterior del canal vertebral; |
| c — cuerpo de la vértebra; | a — venas intravertebrales (venas del cuerpo vertebral). |
| 1 — venas exteriores del cuerpo vertebral; | |
| 2 — venas posteriores que comunican con las venas intervertebrales; | |

a través de las venas epigástrica superficial y circunfleja iliaca superficial, en la vena femoral. De este modo, las venas de la pared abdominal anterior forman un enlace directo entre las zonas de distribución de las venas cavas superior e inferior. Además, en la región del ombligo, unas cuantas ramificaciones venosas se unen por medio de las venas paraumbilicales, pertenecientes al sistema de la vena porta (sobre ese particular véase más adelante).

PLEXOS VERTEBRALES

Existen cuatro plexos venosos vertebrales, dos internos y dos externos (fig. 349). Los plexos internos, plexos venosos vertebrales internos (anterior y posterior), están situados en el canal vertebral y constan de una serie de anillos venosos, uno por cada vértebra. En estos plexos desembocan las venas de la médula espinal y también las venas basivertebrales, que salen del cuerpo de las vértebras por su cara posterior y conducen la sangre de la substancia esponjosa vertebral. Los plexos vertebrales externos se subdividen a su vez, en dos: los anteriores, en la cara anterior del cuerpo de las vértebras (desarrollados principalmente en la región cervical y sacra), y los posteriores, que se extienden sobre los arcos de las vértebras, cubiertos por los músculos dorsales y cervicales profundos. La sangre de los plexos vertebrales se vierte en la región del tronco, a través de las venas intervertebrales, en las venas intercostales posteriores y en las lumbares. En el cuello, la derivación venosa

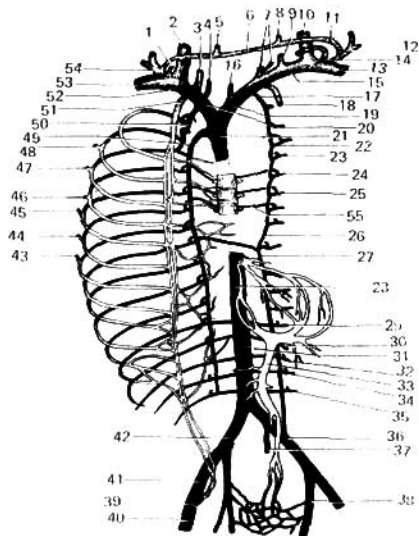


Fig. 350. Esquema de las venas del tronco y sus enlaces.

- | | |
|---|---|
| 1 — conducto linfático derecho; | 22, 23, 24 y 25 — venas intercostales posteriores; |
| 2 y 10 — venas yugulares internas (derecha e izquierda); | 26 — vena hemiaxilgias accesoria; |
| 3 y 9 — venas vertebrales (derecha e izquierda); | 27 — vena hemiaxilgias; |
| 4 y 7 — venas tiroideas inferiores; | 28 y 31 — vena cava inferior; |
| 5 y 8 — venas yugulares anteriores (derecha e izquierda); | 29, 30, 32, 34 y 35 — venas lumbares; |
| 6 y 11 — arco venoso yugular; | 31 — vena mesentérica superior; |
| 12 y 54 — venas yugulares externas (derecha e izquierda); | 36 — vena ilíaca común izquierda; |
| 13 y 53 — venas subclavias (derecha e izquierda); | 37 — vena sacra mediana; |
| 14 — conducto torácico; | 38 — vena ilíaca interna; |
| 15 — vena braquiocéfálica izquierda; | 39 — vena ilíaca externa con la afluencia en su parte superior de la vena epigástrica inferior; |
| 16 — vena tiroidea ima; | 40 — vena femoral; |
| 17 — vena hemiaxilgias accesoria; | 41 — vena ilíaca externa; |
| 18 y 51 — venas torácicas internas (derecha e izquierda); | 42 — vena ilíaca común derecha; |
| 19 — vena braquiocéfálica izquierda; | 43, 44, 45, 46, 47 y 48 — venas costoxiliares; |
| 20 — vena braquiocéfálica derecha; | 49 — vena ácigos; |
| 24 — vena cava superior; | 50 — vena intercostal suprema derecha; |
| | 52 — vena subclavia; |
| | 55 — venas de la columna vertebral. |

tiene lugar primordialmente hacia la vena vertebral, la cual, extendiéndose con la arteria vertebral, desemboca directamente en la vena braquiocéfálica o uniéndose previamente con la vena cervical profunda.

SISTEMA DE LA VENA CAVA INFERIOR

La vena cava inferior (fig. 350), el tronco venoso de mayor calibre del organismo, está situada en la cavidad abdominal junto a la aorta, a la derecha de la misma (véase fig. 330). Se forma a nivel de la IV vértebra lumbar por

la unión de las dos venas ilíacas comunes, algo por debajo de la bifurcación de la aorta e inmediatamente a la derecha de la misma. La cava inferior se dirige hacia arriba y algo a la derecha, de tal modo que cuanto más asciende tanto más se separa de la aorta. En su segmento inferior está aplicada al borde medial del músculo psoas derecho, luego pasa a su cara anterior y por arriba se extiende por la porción lumbar del diafragma. Luego, situándose en el surco de la vena en la cara posterior del hígado, pasa a través del agujero diafragmático de la vena cava, entrando en la cavidad torácica, donde desemboca de inmediato en el atrio derecho.

Los afluentes que desembocan directamente en la cava inferior corresponden a los ramos pares de la aorta (exceptuando las vv. hepáticas). Ellos se clasifican en venas parietales y venas viscerales.

Venas parietales: 1) **venas lumbares, derecha e izquierda**, en número de cuatro en cada lado, que corresponden a las arterias homónimas, reciben las anastomosis del plexo vertebral; están unidas entre sí por troncos longitudinales, las venas lumbares ascendentes; 2) **venas frénicas inferiores**, que desembocan en la cava inferior allí donde ésta pasa al surco del hígado.

Venas viscerales: 1) **venas testiculares** (en el hombre) y **venas ováricas** (en la mujer), se inician en la región de los testículos (o de los ovarios) y rodean a las arterias homónimas en forma de plexo (plexo pampiniforme); la vena testicular derecha desemboca directamente en la cava inferior, en ángulo agudo; en cambio, la vena izquierda termina en ángulo recto en la renal izquierda. Esta última circunstancia dificulta, según Hyrtl, el paso de la corriente sanguínea, condicionando una mayor frecuencia en la aparición de dilataciones en las venas del funículo espermático izquierdo, en comparación con las derechas (en las mujeres, la vena ovárica se inicia en el hilio del ovario); 2) **venas renales**, se extienden por delante de las arterias homónimas, encubriéndolas casi por completo; la vena renal izquierda es más larga que la derecha, y pasa por delante de la aorta; 3) **vena suprarrenal derecha**, que desemboca en la cava inferior inmediatamente por encima de la vena renal; la vena suprarrenal izquierda corrientemente no alcanza la vena cava y desemboca en la renal por delante de la aorta; 4) **venas hepáticas**, que desembocan en la cava inferior a su paso por la cara posterior del hígado; estas venas llevan la sangre al hígado aportada por la vena porta y la arteria hepática (figs. 219, 331).

VENA PORTA

La **vena porta** (fig. 351) recoge la sangre de todos los órganos impares de la cavidad abdominal, excepto el hígado: desde el tracto gastrointestinal, donde tiene lugar la absorción de las sustancias nutritivas que llegan por la porta al hígado, donde transcurren los procesos de desintoxicación y el almacenamiento de glicógeno; desde el páncreas, de donde proviene la insulina que regula el metabolismo de los glúcidos; y desde el bazo, de donde provienen los productos de desintegración de los elementos sanguíneos utilizados en el hígado para elaborar la bilis. El enlace constructivo de la porta con la vía gastrointestinal y sus glándulas voluminosas (hígado y páncreas) está condicionado, aparte de su relación funcional, por su comunidad de desarrollo (enlace genético).

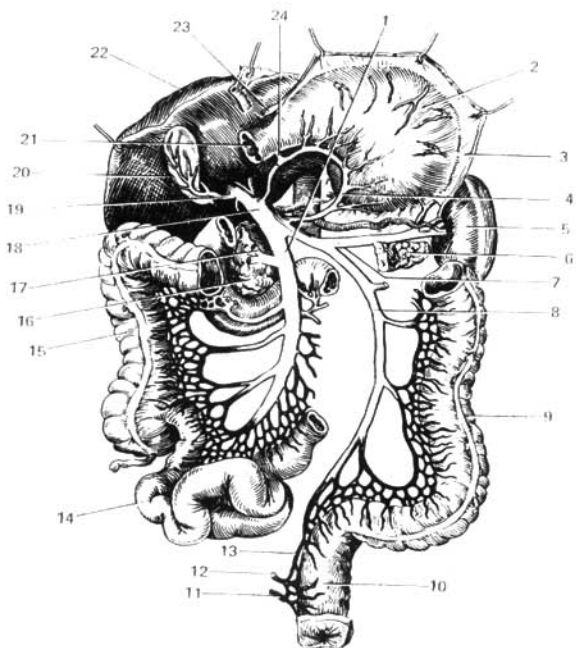


Fig. 351. Esquema de la vena porta.

- | | |
|--|--|
| 1 — vena mesentérica superior; | 14 — ileon; |
| 2 — estómago, atraído hacia arriba; | 15 — colon ascendente; |
| 3 — lugar de partida del omento mayor; | 16 — cabeza del páncreas; |
| 4 — vena gástrica izquierda; | 17 — vena cólica media; |
| 5 — bazo; | 18 — vena porta; |
| 6 — cola del páncreas; | 19 — vena de la vesícula biliar; |
| 7 — vena lienal; | 20 — vesícula biliar; |
| 8 — vena mesentérica inferior; | 21 — inicio del duodeno; |
| 9 — colon descendente; | 22 — hígado (desplazado hacia arriba); |
| 10 — intestino recto; | 23 — vena gastroepiploica derecha; |
| 11, 12 y 13 — venas rectales inferior, media y superior; | 24 — vena pancreaticoduodenal. |

La vena porta es un tronco venoso de gran calibre que se extiende por el ligamento hepatoduodenal con la arteria hepática y el conducto colédoco. La porta se forma detrás de la cabeza del páncreas mediante la unión de la vena lienal y las dos venas mesentéricas, superior e inferior. En su paso hacia la puerta hepática por el ligamento ya citado del peritoneo, recibe durante su trayecto las venas gástricas izquierda y derecha (pilórica) y la v. prepilórica, y al llegar a la hepática se divide en dos ramos que se distribuyen en el parénquima del hígado. En este último, los dos ramos se subdividen en

múltiples pequeñas ramificaciones que envuelven los lobulillos hepáticos (venas interlobulillares); multitud de capilares penetran en los propios lobulillos, confluyendo, a fin de cuentas, en las venas centrales (véase «Hígado»), de las cuales se forman las venas hepáticas que van a desembocar en la cava inferior.

Así, pues, el sistema de la vena porta, a diferencia de otras venas, está intercalado entre dos redes de capilares: la primera red capilar da inicio a los troncos venosos de los cuales se forma la vena porta, y la segunda red se encuentra en el parénquima hepático, donde tiene lugar la subdivisión de la porta en sus ramificaciones terminales.

VENA LIENAL

La vena lienal (*v. lienalis*) lleva la sangre desde el bazo, el estómago (a través de las venas gastroepiploica izquierda y gástricas breves) y el páncreas, por cuyo borde superior se extiende por detrás y debajo de la arteria homónima en su trayecto hacia la porta.

VENAS MESENTÉRICAS

Las venas mesentéricas superior e inferior corresponden a las arterias homónimas. La mesentérica superior recibe en su trayecto los ramos venosos del intestino delgado (vv. intestinales), el ciego y el colon ascendente y transversal (v. cólica derecha y v. cólica media), y al pasar por detrás de la cabeza del páncreas se une con la v. mesentérica inferior. La mesentérica inferior se inicia en el plexo venoso del intestino recto (plexo venoso rectal). Desde aquí se dirige hacia arriba, recibe las venas de intestino sigmoideo (vv. sigmoideas), del colon descendente (v. cólica izquierda) y de la mitad izquierda del colon transversal. Por detrás de la cabeza del páncreas, previamente se une con la lienal y después directamente, con la vena mesentérica superior.

VENAS ILÍACAS COMUNES

Las venas ilíacas comunes (*vv. iliacae communes*) (fig. 348), derecha e izquierda, se unen una con otra a nivel del borde inferior de la IV vértebra lumbar formando la vena cava inferior. La vena ilíaca común derecha está situada detrás de la a. homónima, y la izquierda sólo por abajo se encuentra detrás de su arteria, luego se extiende medialmente a la misma, pasa por detrás de la arteria ilíaca común derecha y se une a la vena ilíaca común derecha, a la derecha de la aorta. A su vez, cada vena ilíaca común está formada por la unión de dos venas, la ilíaca interna y la ilíaca externa a nivel de la articulación sacroilíaca.

VENA ILÍACA INTERNA

La vena ilíaca interna, en forma de un tronco corto de gran calibre, está situada por detrás de la arteria homónima. Los ramos de origen de la vena ilíaca interna corresponden a los ramos arteriales homónimos, con la particularidad de que, por lo común, en la zona extrapélvica los afluentes son dobles, siendo únicos en el interior de la pelvis. En las zonas correspondien-

tes a los ramos de la vena ilíaca interna se forma una serie de plexos venosos que se anastomosan entre sí.

1. **Plexo venoso sacro** (*plexus venosus sacralis*), se forma de las venas sacras, laterales y media.

2. **Plexo venoso rectal** (*plexus venosus rectalis s. hemorrhoidalis*) (BNA), está situado en las paredes del intestino recto. Se subdivide en tres plexos: submucoso, subfascial y subcutáneo. El plexo venoso submucoso o interno (plexo rectal interno), en la región de los extremos inferiores de las columnas rectales presenta una serie de nódulos venosos dispuestos en forma de anillo. Las venas eferentes de dicho plexo perforan la túnica muscular del intestino y se fusionan con las venas del plexo subfascial o externo (plexo rectal externo). De este último salen la vena rectal superior y las venas rectales medias, que acompañan a las arterias homónimas. La primera desemboca en el sistema de la vena porta a través de la vena mesentérica inferior, y las segundas, en el sistema de la vena cava inferior, a través de la vena ilíaca interna. En la región del esfínter externo del ano se forma un tercer plexo, el **anal subcutáneo** (*plexus subcutaneus ani*), del cual se forman las venas rectales inferiores que desembocan en la vena pudenda interna.

3. **Plexo venoso vesical** (*plexus venosus vesicalis*), está situado en la región del fondo de la vejiga urinaria; por medio de las venas vesicales la sangre de dicho plexo es conducida a la vena ilíaca interna.

4. **Plexo venoso prostático** (*plexus venosus prostaticus*), está situado entre la vejiga urinaria y la sínfisis púbica, abarca en el hombre la próstata y las vesículas seminales. En este plexo vierte su sangre la vena dorsal del pene. En la mujer, a la vena dorsal del pene corresponde la vena dorsal del clítoris.

5. **Plexo venoso uterino y plexo venoso vaginal** (*plexus venosus uterinus et plexus venosus vaginalis*), están situados en los ligamentos anchos a ambos lados del útero y, más abajo, en las paredes laterales de la vagina; la sangre de dichos plexos se vierte, en parte, en la vena ovárica (plexo pampiniforme), y principalmente a través de la vena uterina, afluente de la vena ilíaca interna.

ANASTOMOSIS PORTOCAVA Y CAVA-CAVA

Las raíces de la vena porta se anastomosan con las raíces de las venas pertenecientes a los sistemas de las venas cava superior e inferior, formando las denominadas anastomosis portocava (fig. 352) de importancia práctica.

Si le atribuímos a la cavidad abdominal la forma de un cubo, dichas anastomosis se encuentran en todas sus caras, a saber:

1. En la cara superior, en la porción abdominal del esófago, entre las raíces de la vena gástrica izquierda, que desemboca en la porta, y las venas esofágicas, que mediante las venas álgos y hemiálgos desembocan en la cava superior.

2. En la cara inferior, en la porción inferior del recto, entre la vena rectal superior, que afluye en la porta mediante la mesentérica inferior, y las venas rectales media e inferior (afluentes respectivos de la vena ilíaca interna y de la vena pudenda interna), que desembocan en la cava inferior a través de las venas ilíaca interna e ilíaca común.

3. En la cara anterior, en la región umbilical, donde por sus afluentes se anastomosan las venas paraumbilicales (que se extienden en el espesor del

ligamento redondo del hígado hacia la porta), con la vena epigástrica superior perteneciente al sistema de la cava superior (a través de la vena torácica interna y la vena braquiocefálica), y con la vena epigástrica inferior perteneciente al sistema de la cava inferior (a través de las venas ilíaca externa e ilíaca común).

De esos enlaces resultan las anastomosis portocava y cava-cava, que son vías de circulación colateral para el sistema de la porta, al surgir obstáculos

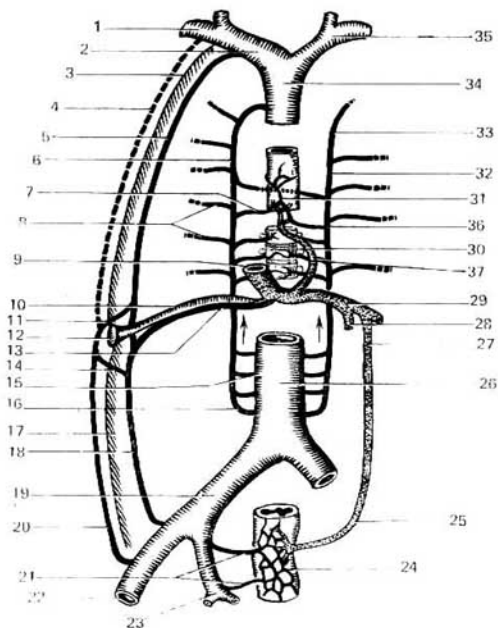


Fig. 352. Anastomosis portocava.

- | | |
|--|---------------------------------------|
| 1 - vena subclavia; | 19 - vena ilíaca común; |
| 2 - vena braquiocefálica derecha; | 20 - vena epigástrica superficial; |
| 3 - pared torácica; | 21 - venas rectales media e inferior; |
| 4 - vena torácica interna; | 22 - vena femoral; |
| 5 - vena torácica externa; | 23 - vena ilíaca interna; |
| 6 - vena ácigos; | 24 - plexo rectal; |
| 7 - vena esofágica; | 25 - vena rectal superior; |
| 8 - venas intercostales posteriores; | 26 - vena cava inferior; |
| 9 - vena porta; | 27 - vena mesentérica inferior; |
| 10 - vena umbilical obliterada; | 28 - vena mesentérica superior; |
| 11 y 15 - venas paraumbilicales; | 29 - vena porta; |
| 12 - ombligo; | 30 y 31 - venas esofágicas; |
| 13 - conducto residual de la vena umbilical; | 32 y 33 - vena hemiaóigos accesoria; |
| 14 - vena lumbar; | 34 - vena cava superior; |
| 16 - vena lumbar ascendente; | 35 - vena braquiocefálica izquierda; |
| 17 - pared abdominal; | 36 - vena hemiaóigos; |
| 18 - vena epigástrica inferior; | 37 - vena gástrica. |

a la misma en el interior del hígado (cirrosis). En estos casos las venas paraumbilicales se dilatan, adquiriendo un aspecto característico («cabeza de medusa»)*.

4. En la cara posterior, en la región lumbar, entre las raíces de las venas de las porciones mesoperitoneales del intestino grueso (pertenecientes al sistema de la vena porta) y las venas lumbares parietales (del sistema de la vena cava inferior). Todas esas anastomosis constituyen el llamado sistema de Retzius.

5. Además, en la pared abdominal posterior existe la anastomosis cava-cava entre las raíces de las venas lumbares (del sistema de la v. cava inferior), que están enlazadas con la vena lumbar ascendente, par, inicio de la vena ácigos (a la derecha) y la hemiacigos (a la izquierda), ambas pertenecientes al sistema de la vena cava superior.

6. La anastomosis cava-cava entre las venas lumbares y las venas intervertebrales que, en la región cervical, son raíces de la vena cava superior.

VENA ILIACA EXTERNA

La vena iliaca externa es prolongación directa de la vena femoral, la cual después de pasar por debajo del ligamento inguinal recibe la denominación de vena iliaca externa. Extendiéndose medialmente y por detrás de la arteria homónima, la vena iliaca externa al llegar a la articulación sacroiliaca se une con la vena iliaca interna, constituyendo la vena iliaca común; recibe dos afluentes que desembocan a veces por un tronco común, la vena epigástrica inferior y la vena circunfleja iliaca profunda, que acompañan a las arterias homónimas.

VENAS DEL MIEMBRO INFERIOR

Al igual que en el miembro superior, las venas del miembro inferior se dividen en profundas y superficiales, o subcutáneas, extendiéndose estas últimas independientemente de las arterias (fig. 353).

Las venas profundas del pie y la pierna son pares, y acompañan a las arterias homónimas. La vena poplítea, resultante de la confluencia de todas las venas profundas de la pierna, forman un tronco impar situado en el hueco poplíteo, por detrás y algo lateralmente a la arteria homónima. La vena femoral, también impar, se extiende primero lateralmente a su arteria; después va pasando gradualmente a su cara posterior, y más arriba, a la cara medial, y en esta posición sigue por debajo del ligamento inguinal, por la laguna vascular. Los afluentes de esta vena son todos dobles.

En las venas subcutáneas del miembro inferior existen dos troncos de mayor calibre: la vena safena magna y la vena safena parva. La vena safena magna se inicia en la cara dorsal del pie, de la red venosa y del arco venoso dorsal del pie (*rete venosum dorsale pedis et arcus venosus dorsalis pedis*). Recibe algunos pequeños ramos procedentes de la planta del pie y se dirige hacia arriba por el lado medial de la pierna y del muslo. En el tercio superior del muslo se inclina hacia la cara anteromedial, y extendiéndose por la fascia

* Los amplios enlaces de las venas tiroideas y tónicas con las venas de los órganos vecinos participan también en la formación de las anastomosis cava-cava (N. Lijachova).

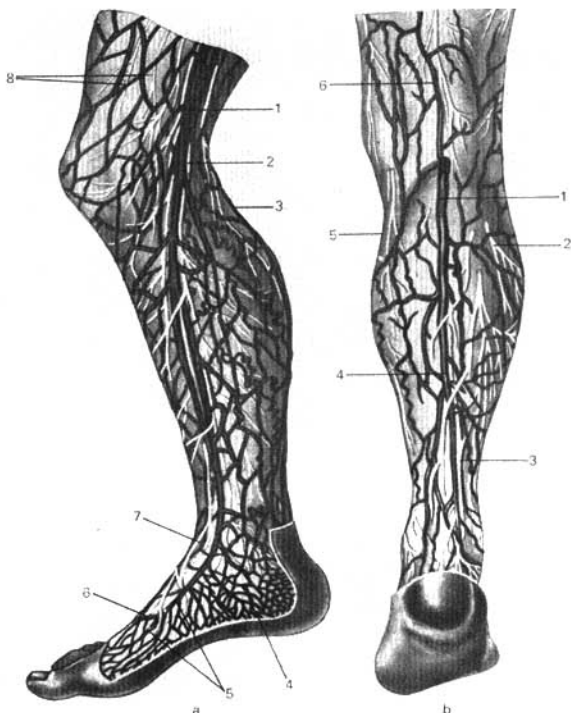


Fig. 353. Venas superficiales del miembro inferior (según Kiss Szentágothai).

a — cara interna:
 1 — vena safena magna;
 2 y 7 — nervio safeno;
 3 — vena safena parva;
 4 — red venosa calcánea;
 5 — red venosa dorsal del pie;
 6 — arco venoso dorsal del pie;
 8 — ramos cutáneos del nervio femoral

b — cara posterior:
 1 — vena safena parva;
 2 — nervio cutáneo sural lateral;
 3 — nervio cutáneo sural medial;
 4 — nervio sural;
 5 — ramo cutáneo del nervio obturador;
 6 — nervio femorocutáneo posterior

lata va hacia el hiato safeno. En este lugar desemboca en la vena femoral, cruzando por encima del cuerno inferior del borde falciforme. Con mucha frecuencia la vena safena magna es doble, con la particularidad de que ambos troncos pueden desembocar en la vena femoral por separado. De los otros afluentes subcutáneos de la femoral merecen ser citados la vena epigástrica superficial, la vena circunfleja ilíaca superficial y las venas pudendas exter-

nas, que acompañan a las arterias homónimas. Parte de dichos afluentes desembocan directamente en la vena femoral, y parte en la v. safena cuando ésta alcanza la región del hiato safeno. La vena safena parva se inicia en la parte lateral de la cara dorsal del pie, rodea por debajo y por detrás el maléolo lateral, y se dirige hacia arriba por la cara posterior de la pierna; al principio se extiende a lo largo del borde lateral del tendón calcáneo, y más arriba, por la línea media de la cara posterior de la pierna, correspondiendo al surco existente entre las dos cabezas del músculo gastrocnemio. Al llegar al ángulo inferior del hueco poplíteo, la vena safena parva desemboca en la vena poplítea. La vena safena parva está unida por ramificaciones con la vena safena magna.

LEYES QUE RIGEN EN LA DISTRIBUCIÓN DE LAS VENAS

1. En la mayor parte del cuerpo (tronco y miembros) la circulación venosa va en dirección contraria a la fuerza de la gravedad y por eso es más lenta que en las arterias. Su equilibrio con el volumen de sangre arterial en el corazón se logra gracias a que el cauce venoso en su conjunto es mucho más amplio que el arterial. Esta mayor amplitud del cauce venoso, en comparación con el arterial, está asegurada por los dispositivos anatómicos siguientes: por el mayor calibre de las venas; por su mayor número, debido en parte a las venas pares que acompañan a las arterias, y en parte, a la existencia de venas independientes de las arterias; por el gran número de anastomosis y la espesa y amplia red venosa con formación de plexos y senos venosos; por la existencia del sistema porta en el hígado. Gracias a todo esto la sangre venosa es vertida en el corazón por tres vasos importantes (las dos venas cavas y el seno coronario, sin citar ya las venas pequeñas del corazón), mientras que la arterial es expelida del mismo por un solo vaso, la aorta.

2. Las venas profundas, satélites de las arterias (venas concomitantes), se someten en su distribución a las mismas leyes que las arterias a las que acompañan (véase pág. 100). Además, en su mayoría acompañan a las arterias en número de dos. Las venas pares se encuentran preferentemente allí, donde existen más dificultades para la circulación venosa, es decir, en los miembros, puesto que dicha estructura se formó ya en los cuadrúpedos, donde tienen una posición vertical los dos pares de miembros, hallándose el tronco en posición horizontal.

3. Las venas superficiales, que se extienden subcutáneamente, acompañan a los nervios cutáneos. Una parte considerable de las mismas forman redes venosas subcutáneas que no guardan relación con los nervios ni con las arterias.

4. Los plexos venosos se encuentran principalmente en aquellos órganos internos que varían de volumen pero situados en cavidades inextensibles, lo que facilita el retorno venoso cuando los plexos son comprimidos por las paredes de la cavidad al aumentar de volumen los órganos. Esto explica la abundancia de plexos venosos alrededor de los órganos de la pelvis menor (vejiga urinaria, útero e intestino recto) y en el canal vertebral, donde la tensión del líquido cerebrospinal oscila constantemente, así como en otros lugares análogos.

5. En la cavidad craneal, donde las menores dificultades a la circulación venosa repercuten en las funciones del cerebro, además de las venas, existen dispositivos especiales denominados senos venosos, con paredes no distensibles formadas por la duramadre. Por eso los senos están preferentemente en los lugares de inserción de las expansiones de la duramadre a los huesos del cráneo (suturas de los huesos de cubierta y senos homónimos de los surcos óseos).

6. Entre los dispositivos especiales se incluyen las venas localizadas en los canales del diploe, las venas diploicas.

PARTICULARIDADES DE LA CIRCULACIÓN SANGUÍNEA DEL FETO

El oxígeno y las sustancias nutritivas son llevados al feto a través de la sangre materna con ayuda de la placenta—**circulación placentaria**. Esto se efectúa de la forma siguiente. La sangre arterial, enriquecida de oxígeno y sustancias nutritivas, pasa de la placenta a la vena umbilical, la cual penetra en el feto (fig. 354) por la región del ombligo y se extiende hacia arriba, al hígado, situándose en el surco longitudinal izquierdo del mismo. A nivel de la puerta hepática la vena umbilical se bifurca en dos ramos, uno de los cuales desemboca inmediatamente en la vena porta, mientras que el otro, llamado conducto arterioso (de Arancio), pasa por la cara inferior del hígado hasta su borde posterior y desemboca en la vena cava inferior.

El hecho de que uno de los ramos de la vena umbilical aporta al hígado sangre arterial pura a través de la porta, condiciona las dimensiones relativamente voluminosas de este órgano, circunstancia que está relacionada con la función hematopoyética del hígado, preponderante en el feto y que va disminuyendo después del nacimiento. Después de pasar el hígado, la sangre es vertida en la vena cava inferior a través de las venas hepáticas.

De este modo toda la sangre de la vena umbilical, ya directamente (a través del conducto de Arancio) o indirectamente (a través del hígado), es vertida en la cava inferior, donde se mezcla con la sangre venosa que viene de la mitad inferior del cuerpo.

Esta sangre mixta, arterial y venosa, llega por la cava inferior al atrio derecho. Desde este último la sangre es dirigida por la válvula de la vena (válvula de la vena cava inferior) hacia el atrio izquierdo a través del agujero oval (de Botal) (situado en el septo interatrial). Desde aquí la sangre mixta pasa al ventrículo izquierdo y luego a la aorta, dejando de lado el circuito pulmonar que todavía no funciona.

Además de la cava inferior, en el atrio derecho desembocan la cava superior y el seno coronario. La sangre venosa que llega a la cava superior procedente de la mitad superior del cuerpo es vertida más adelante en el ventrículo derecho y desde este último en el tronco pulmonar. Sin embargo, debido a que los pulmones todavía no funcionan como órgano respiratorio, sólo una parte insignificante de sangre llega al parénquima pulmonar y desde ahí, por las venas pulmonares, al atrio izquierdo. La mayor parte de la sangre pasa desde el tronco pulmonar, por el conducto arterioso, a la aorta descendente y a través de ésta hacia las vísceras y los miembros inferiores. Así,

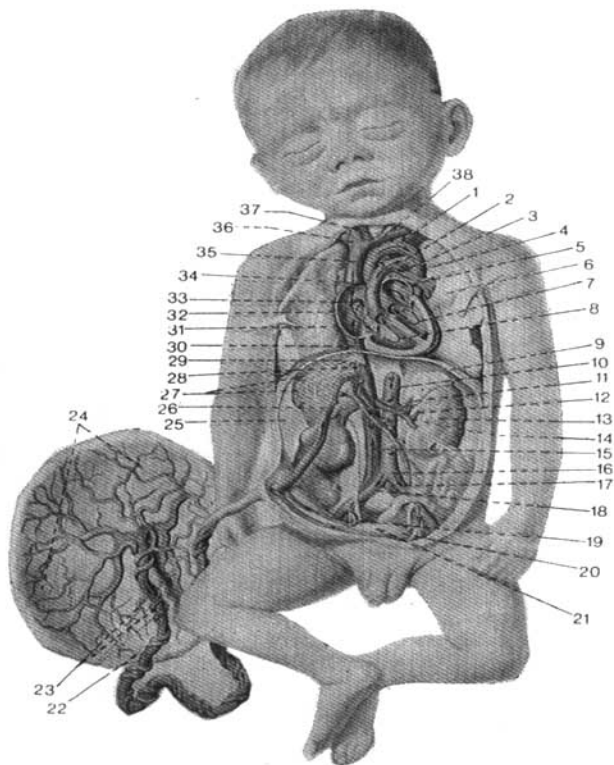


Fig. 354. Circulación sanguínea del feto (según R. Sinélnikov).

- | | |
|--------------------------------------|--------------------------------------|
| 1 — arco de la aorta; | 20 — arteria umbilical izquierda; |
| 2 — conducto arterioso; | 21 — vejiga urinaria; |
| 3 — arteria pulmonar izquierda; | 22 — vena umbilical; |
| 4 — aorta descendente; | 23 — arterias umbilicales; |
| 5 — atrio izquierdo; | 24 — placenta; |
| 6 — pulmón izquierdo; | 25 — hígado; |
| 7 — ventrículo izquierdo; | 26 — venas umbilicales; |
| 8 — ventrículo derecho; | 27 — capilares venosos hepáticos; |
| 9 — diafragma; | 28 — conducto venoso; |
| 10 — aorta abdominal; | 29 — venas hepáticas; |
| 11 — arteria renal izquierda; | 30 — vena cava inferior; |
| 12 — vena renal izquierda; | 31 — pulmón derecho; |
| 13 — riñón izquierdo; | 32 — atrio derecho; |
| 14 — vena porta; | 33 — agujero oval; |
| 15 — vena cava inferior; | 34 — tronco pulmonar; |
| 16 — bifurcación aórtica; | 35 — vena cava superior; |
| 17 — arteria iliaca común izquierda; | 36 — vena braquiocéfálica derecha; |
| 18 — arteria iliaca común derecha; | 37 — tronco braquiocéfálico; |
| 19 — arteria umbilical derecha; | 38 — vena braquiocéfálica izquierda. |

pues, a pesar de que, en general, por los vasos sanguíneos del feto circula sangre mixta (con la exclusión de la v. umbilical y del conducto de Arancio, hasta su desembocadura en la cava inferior), la calidad de dicha sangre por debajo del punto de afluencia del conducto arterioso empeora notablemente. Por consiguiente, la parte superior del cuerpo (cabeza) tiene una irrigación sanguínea más rica en oxígeno y substancias nutritivas. Por el contrario, la mitad inferior tiene una nutrición comparativamente peor y se retrasa en su desarrollo. Con eso se explican las dimensiones relativamente pequeñas de la pelvis y los miembros inferiores del recién nacido.

Acto del nacimiento. Este representa un salto en el desarrollo del organismo, durante el cual tienen lugar cambios cualitativos radicales en procesos de importancia vital. El feto en desarrollo pasa desde un medio (cavidad uterina, con sus condiciones relativamente constantes de temperatura, humedad, etc.) a otro, distinto (el mundo exterior, con sus condiciones variables), y como consecuencia sufren variaciones radicales el metabolismo y los medios de nutrición y de respiración. En vez de recibir las substancias nutritivas ya preparadas, a través de la sangre materna, los alimentos penetran en el tubo digestivo, donde son sometidos a los procesos de digestión y absorción; y en vez de recibir el oxígeno por la sangre materna, éste comienza a ingresar desde el aire exterior gracias a la activación de los órganos respiratorios. Todo eso repercute también en la circulación sanguínea.

Con el nacimiento tiene lugar el paso brusco de la circulación placentaria a la circulación pulmonar. En el primer acto inspiratorio con la dilatación consecutiva de los pulmones por el aire inspirado, los vasos pulmonares se dilatan intensamente y se llenan de sangre. Con ello tiene lugar el aplastamiento del conducto arterioso, que en el curso de los 8-10 primeros días se oblitera, convirtiéndose en ligamento arterioso.

Las arterias umbilicales se fibrosan en los 2-3 primeros días de vida, y la vena umbilical algo más tarde (a los 6-7 días). El paso de la sangre del atrio derecho al izquierdo por el agujero oval cesa inmediatamente después del nacimiento, ya que en el atrio izquierdo tiene lugar la repleción de sangre que llega al mismo procedente de los pulmones, y la diferencia de presión en los atrios se equilibra. Con todo, el cierre del agujero oval se efectúa mucho más tarde que la obliteración del conducto arterioso, y en muchos casos se conserva durante el transcurso del primer año de vida. En un tercio de casos puede conservarse durante toda la vida.

Las variaciones descritas están confirmadas por las exploraciones practicadas en el organismo vivo con ayuda de los rayos X (Barcroft).

EXPLORACIÓN RADIOLÓGICA DE LOS VASOS SANGUÍNEOS

En la actualidad la exploración radiológica en el vivo es asequible para la mayoría de los vasos sanguíneos (angio o vasografía). En la aortografía de diferentes clases (inyección con un preparado de contraste, etc.) se explora la aorta en todo su trayecto: porción ascendente, arco aórtico, porción torácica y porción abdominal, así como sus ramos arteriales más importantes de la cavidad abdominal, las arterias lienal, renales y otras.

AORTA Y OTROS VASOS

La exploración radiológica de la aorta se practica al mismo tiempo que la del corazón. Al subir la porción ascendente (tiene la convexidad dirigida a la derecha), la aorta forma en la posición anterior el arco superior del contorno izquierdo de la sombra cardiovascular. Hay que subrayar la diferencia entre el cadáver y el ser vivo: en el cadáver la aorta se encuentra colapsada y no rebasa los límites de la vena cava superior, la cual forma el arco superior del contorno derecho de la sombra mediana. En el ser vivo la aorta se extiende por la sangre y emerge por detrás del borde de la vena cava superior, constituyendo el contorno de la silueta cardiovascular. Después el arco de la aorta se dirige a la izquierda y atrás, hacia la columna vertebral, y al doblarse se continúa con la porción descendente, formando el arco superior del contorno izquierdo de la sombra cardiovascular (fig. 310).

En la posición oblicua izquierda (hallándose aplicado el pezón izquierdo a la pantalla) (fig. 311) se ven todas las porciones de la aorta: la ascendente, el arco y la descendente, hasta el diafragma. El espacio oval transparente, limitado por delante por la sombra del corazón, y por arriba y detrás por la aorta (campo pulmonar retrocardíaco) se denomina «ventana aórtica». Esta ventana puede ser estrecha o amplia, en dependencia de la forma del tórax, de la altura del diafragma y de la posición del corazón al ser fijada en dos puntos (cerca del lugar de la salida del corazón y el hiato aórtico), la aorta se desplaza fácilmente, alterando su altura y la distancia entre las porciones ascendente y descendente, es decir, la anchura de la «ventana aórtica». En los individuos con tórax amplio y corto, con una posición elevada del diafragma y corazón en posición horizontal se observa la elevación y el tipo «desenvuelto» de la aorta. En este caso ambos brazos de la aorta (ascendente y descendente) están más apartados uno del otro: la «ventana aórtica» está ensanchada y el arco de la aorta se endereza relativamente. En los individuos con el tórax estrecho y largo, la posición baja del diafragma y la posición vertical del corazón se observan correlaciones inversas.

Con ayuda de la inyección con un preparado de contraste hecha en la aorta abdominal mediante su punción en la región lumbar (aortografía) se obtiene la imagen de la aorta abdominal (fig. 355). Se ven también su bifurcación y el trayecto de ambas arterias ilíacas y sus grandes ramos. Se observa la diferencia de la topografía de la aorta abdominal en el cadáver y el vivo. En el cadáver va en forma de un tronco uniforme recto un poco más a la izquierda de la línea media. En el vivo, a causa del tono vital y la movilidad de los órganos vecinos, puede desplazarse un poco a la derecha y seguir en forma ligeramente arqueada con la convexidad dirigida a la derecha, lo que puede considerarse erróneamente como una patología, por ejemplo, el desplazamiento de la aorta por un tumor.

La exploración radiológica de los demás vasos sanguíneos del ser vivo se logra con el método de la creación del contraste artificial, es decir, mediante la inyección de los preparados de contraste directamente en los vasos a la par con la radiografía simultánea. Este método se llama **vasografía**.

Al inyectar la arteria carótida se obtiene la imagen de la arteria carótida interna y sus ramos cerebrales (encefalografía arterial o angiografía del cerebro).

Durante la inyección de las arterias braquial o femoral se obtiene la

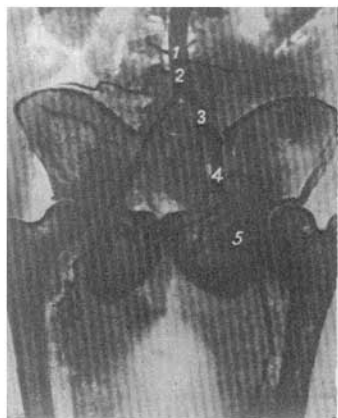


Fig. 355. Aortografía en el vivo (según Yu. Petrosian).

- 1 aorta;
- 2 bifurcación de la aorta;
- 3 arteria iliaca común;
- 4 arteria iliaca externa;
- 5 arteria femoral.

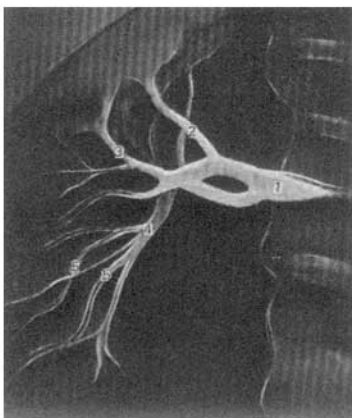


Fig. 356. Arteriografía de los riñones en el vivo (según Herbert).

- 1 arteria renal;
- 2 arteria polar superior;
- 3 arteria mediana;
- 4 arteria polar inferior;
- 5 arterias interlobulares.

imagen de los grandes troncos arteriales de los miembros (arteriografía).

La exploración radiológica de las demás arterias del individuo vivo se logra con el método de la arteriografía selectiva mediante la inyección del preparado de contraste solamente en la luz de la arteria dada. Se ve bien la entrada de las arterias en la puerta y el hilo de los órganos (en particular, del bazo, el hígado y los riñones) (fig. 356).

En el vivo la arteria lienal puede no tener aspecto de un tronco recto, el cual va por el borde superior del páncreas hacia el bazo, como se ve en el cadáver, sino el de una espiral (Schendrik). El grado de su sinuosidad depende de la movilidad del bazo: cuando éste se desplaza hacia la línea media, la sinuosidad aumenta y viceversa.

Esto se observa también en otras arterias pertenecientes a las vísceras móviles. En el cadáver van en forma de troncos uniformes, de acuerdo con la ley de la distancia más corta. En el ser vivo pueden ser sinuosas y van en forma de espiral. Durante la radiografía de las arterias de los órganos parenquimatosos no sólo se ven los vasos extraorgánicos, sino también los intraorgánicos.

En particular, en los riñones se observan 2 fases en el avance del preparado de contraste: 1) la fase vasográfica, en la que el preparado de contraste circula por los vasos, y 2) la fase nefrográfica, en la que dicho preparado penetra en los canaliculos urinarios.

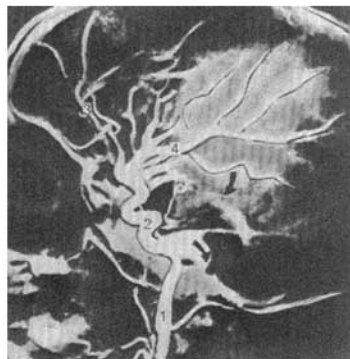

Fig. 357. Arterioencefalografía en el vivo (según Russel y Newton).

Las flechas indican la concentración de substancia de contraste en los vasos de la cara inferior del cerebro.
 1 — arteria carótida interna en el cuello;
 2 — arteria carótida interna en el canal carotídeo;
 3 — arteria cerebral anterior;
 4 — arteria cerebral media.

En la arterioencefalografía se explora la arteria carótida común, su división en las arterias carótidas externa e interna y su ramificación en la región de la cabeza y el encéfalo (fig. 357).

Durante la angiografía de los miembros se distinguen claramente sus arterias más importantes con sus ramos y ramificaciones.

Gracias a la imagen radiológica simultánea de los huesos, en los radiogra-

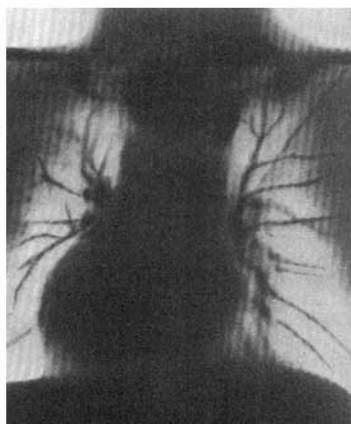


Fig. 358. Tomografía pulmonar en el vivo (se ven las ramificaciones de la arteria pulmonar).

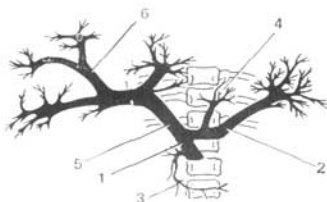



Fig. 359. Dibujo vascular del hígado y del bazo, y también de todo el sistema portal, radiografía (según G. Ostroverjov y A. Nikolski).

- | | |
|---------------------------------|-------------------------------|
| 1 -- vena mesentérica superior; | 4 -- vena gástrica izquierda; |
| 2 -- vena lienal; | 5 -- vena porta; |
| 3 -- vena pancreatoduodenal; | 6 -- venas intrahepáticas. |

mas de cualquier parte del cuerpo se determina con facilidad la esqueletotopía de las arterias.

Con ayuda de la exploración radiológica por plano (tomografía) del tórax sin la introducción previa de algún preparado de contraste, sobre el campo claro del pulmón se destaca bien la arteria pulmonar con sus ramificaciones (fig. 358).

La tomografía del tórax da el cuadro de la arteria pulmonar y sus ramificaciones en el pulmón (dibujo pulmonar) sin la inyección de preparados de contraste.

Para el estudio en el vivo es asequible también el sistema venoso que se explora con ayuda de la inyección con preparado de contraste y la radiografía subsiguiente — venografía.

Este método permite obtener la imagen de la mayoría de las venas de gran calibre (las venas cavas, las cardíacas y las más importantes) y de calibre más pequeño.

Se logra obtener la imagen radiológica de las venas de los miembros y las venas intraorgánicas. G. E. Ostroverjov y A. A. Nikolski, con la inyección de preparado de contraste a través de la vena umbilical, obtuvieron la imagen de la vena porta y de sus ramos en el interior del hígado (portografía). Además, en el radiograma se revelaron venas muy finas, por lo cual este radiograma de las ramificaciones venosas en el vivo no cede ante el preparado de corrosión del hígado (fig. 359).

El método más reciente de la exploración radiológica —la electrorradiografía— revela en el vivo las ramificaciones más finas de los vasos sanguíneos de los órganos parenquimatosos, por ejemplo, los pulmones, gracias a lo cual el cuadro radiológico de los vasos intraorgánicos en el vivo no cede ante el mismo obtenido por los procedimientos anatómicos (inyección, corrosión y clarificación).

La exploración de los vasos del individuo vivo precisa los datos anatómicos, completando los fisiológicos.

SISTEMA LINFÁTICO

El sistema linfático es parte componente del sistema vascular y representa un cauce complementario del sistema venoso, en cuyo íntimo contacto se desarrolla y tiene rasgos semejantes de estructura (existencia de válvulas, dirección de la corriente linfática desde los tejidos hacia el corazón).

Sus funciones fundamentales son conducir la linfa desde los tejidos al torrente venoso (función de conducción), elaborar elementos linfoides (linfopoyesis), que participen en las reacciones inmunológicas, y hacer inofensivas las partículas extrañas, bacterias, etc., que penetran en el organismo (acción de barrera). Por las vías linfáticas se difunden también las células de los tumores malignos (cáncer), para cuya determinación se exige conocimiento profundo de la anatomía del sistema linfático.

En correspondencia con las funciones indicadas, en su composición entran:

I. Las vías conductoras de la linfa: capilares, vasos y conductos linfáticos.

II. Los lugares para el desarrollo de los elementos linfoides:

a) médula ósea y timo (órganos centrales de la linfopoyesis);

b) órganos linfoides en las membranas mucosas: 1) folículos linfáticos aislados (*folliculi lymphatici solitarii*); 2) folículos linfáticos agrupados (*folliculi lymphatici aggregati*) (véase «Estructura de la mucosa del intestino»); 3) formaciones de tejido linfoide, en forma de tonsilas (*tonsillae*) (véase «Faringe»); su acúmulo en el proceso vermiforme; pulpa blanca del bazo;

c) linfonodos o nódulo linfático (*nodi lymphatici s. lymphonodi*). Los órganos que se refieren a los puntos *b* y *c* representan a los órganos periféricos de la linfopoyesis.

Todas esas formaciones desempeñan al mismo tiempo una función de barrera. La existencia de nódulos linfáticos distingue el sistema linfático del venoso. Otra distinción de este último es que los capilares venosos comunican con los arteriales, mientras que el sistema linfático está compuesto por un sistema de tubos cerrados en uno de sus extremos (el periférico) y abiertos por el otro (el central) en el cauce venoso.

Anatómicamente el sistema linfático se compone de las siguientes porciones:

1. El extremo cerrado del cauce linfático que se inicia por una red de capilares linfáticos, infiltrados por los tejidos orgánicos.

2. Los capilares linfáticos que se continúan en los plexos intraorgánicos de vasos linfáticos pequeños, provistos de válvulas.

3. Estos últimos salen de los órganos en forma de vasos linfáticos eferentes, extraorgánicos, de mayor calibre, interceptados durante su trayecto por los linfonodos.

4. Los vasos linfáticos de mayor calibre afluyen en colectores y más adelante en los troncos linfáticos principales del cuerpo, uno izquierdo (el conducto torácico) y otro derecho (el conducto linfático derecho), que desembocan a su vez en los grandes troncos venosos del cuello.

Los capilares linfáticos* efectúan: 1) la absorción, la reabsorción en los tejidos de las soluciones coloidales de substancias proteicas que no pueden ser absorbidas por los capilares sanguíneos; 2) una función complementaria a las venas de drenaje de los tejidos, es decir, de la absorción del agua y de los cristaloides disueltos en la misma, y 3) la eliminación de los tejidos, en condiciones patológicas, de todas las partículas extrañas, bacterias, etc.

En correspondencia con eso los capilares linfáticos constituyen un sistema de pequeños tubos endoteliales que infiltran casi todos los órganos, con excepción del cerebro, el parénquima del bazo, la capa epitelial de la piel y de las mucosas, los cartílagos, la córnea y el cristalino y la placenta.

La arquitectura de las redes linfáticas iniciales es variable. Está condicionada por la estructura y funciones de cada órgano y por las propiedades del tejido conjuntivo en el que están incluidos los capilares linfáticos (D. Zhdanov). La dirección de las asas de estos últimos corresponde a la dirección y localización de los fascículos de tejido conjuntivo, de las fibras musculares, las glándulas y demás elementos estructurales del órgano.

Vasos linfáticos. La continuación de los capilares en vasos linfáticos se determina por los cambios de estructura de sus paredes y la presentación de una válvula, que viene a ser como el punto limítrofe entre los mismos.

Los vasos linfáticos intraorgánicos forman plexos de amplias redes y siguen el trayecto de los vasos sanguíneos, localizándose en las capas de tejido conjuntivo del órgano.

De cada órgano o zona del cuerpo salen los vasos linfáticos eferentes (extraorgánicos) que se dirigen a los distintos linfonodos. G. Losifov clasifica estos vasos en principales, o colectores, y secundarios. Como colectores se sobreentienden los vasos linfáticos principales formados por la confluencia de los secundarios y que acompañan a las arterias o a las venas. Después de atravesar el último escalón de linfonodos (véase más adelante), los colecto-

* Expuesto según D. Zhdanov.

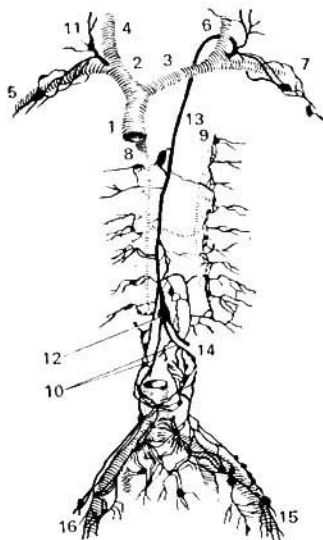


Fig. 360. Esquema de los vasos linfáticos de las cavidades torácica y abdominal.

- 1 — vena cava superior;
- 2 — vena braquiocefálica derecha;
- 3 — vena braquiocefálica izquierda;
- 4 — vena yugular interna derecha;
- 5 — vena subclavia derecha;
- 6 — vena yugular interna izquierda;
- 7 — vena subclavia izquierda;
- 8 — vena ácigos;
- 9 — vena hemiaxílica accesoria;
- 10 — troncos linfáticos lumbar es derecho e izquierdo;
- 11 — conducto linfático derecho;
- 12 — cisterna del quillo;
- 13 — conducto torácico;
- 14 — tronco linfático intestinal;
- 15 — troncos linfáticos en el miembro inferior izquierdo;
- 16 — troncos linfáticos en el miembro inferior derecho.

res se unen en troncos linfáticos que corresponden, por su número y posición, a grandes zonas del cuerpo.

Así, el tronco linfático básico para el miembro inferior y la pelvis es el tronco lumbar (*truncus lumbalis*), formado por los vasos eferentes que salen de los linfonodos situados cerca de la aorta y de la cava inferior; el del miembro superior, el tronco subclavio (*truncus subclavius*), que corre a lo largo de la v. subclavia; el de la cabeza y el cuello, el tronco yugular (*truncus jugularis*), que sigue el trayecto de la v. yugular interna. En la cavidad torácica existe, además, el tronco broncomediastínico, par (*truncus bronchomediastinalis*); y en la cavidad abdominal se encuentra, a veces, un tronco intestinal impar (*truncus intestinalis*). Todos estos vasos se reúnen, a fin de cuentas, en dos conductos terminales, el conducto linfático derecho (*ductus lymphaticus dexter*) y el conducto torácico (*ductus thoracicus*), que desembocan en las venas de gran calibre, preferentemente en la yugular interna correspondiente (fig. 360).

Linfonodos. Antes de verterse en el conducto torácico o en el conducto torácico derecho, la linfa circula a través de una serie de linfonodos (*lymphonodi*) escalonados en el trayecto de los vasos linfáticos, aisladamente o con más frecuencia formando grupos. Los linfonodos se presentan como cuerpos de forma oval o redondeada, desde el tamaño de un grano de trigo al de una judía. Cada linfonodo está envuelto por una cápsula conjuntiva que emite

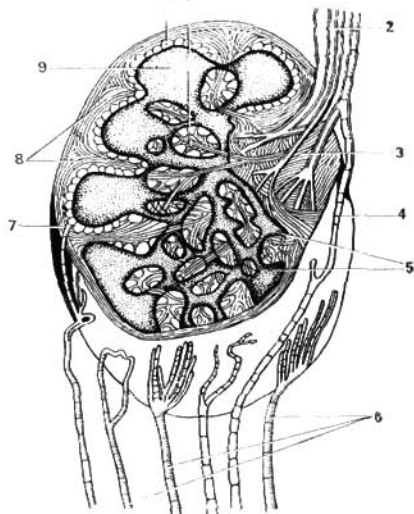


Fig. 361. Linfonodo (esquema); los vasos sanguíneos y nervios no han sido dibujados.

- 1 — trabéculas;
- 2 — vasos linfáticos eferentes;
- 3 — hilio del linfonodo;
- 4 — anastomosis entre vasos aferentes y eferentes;
- 5 — substancia medular;
- 6 — vasos linfáticos aferentes;
- 7 — cápsula del linfonodo;
- 8 — retículo;
- 9 — substancia cortical;
- 10 — seno marginal.

tabiques al interior del mismo, en forma de trabéculas. Entre las trabéculas se halla el tejido linfóide, dispuesto en forma de substancia cortical y substancia medular. Entre las trabéculas y el tejido linfóide hay unos espacios, los senos linfáticos. La linfa penetra en el linfonodo a través de los vasos aferentes (*vasa afferentia*), que entran por el lado convexo del mismo y se abren en los senos. En éstos, la circulación linfática es más lenta, lo que permite la atracción de los linfocitos formados en el tejido nodular, después de lo cual la linfa sale del linfonodo por los vasos eferentes (*vasa efferentia*), que emergen por el hilio del linfonodo situado en su lado cóncavo (fig. 361).

La existencia de vasos aferentes y eferentes distingue los linfonodos de los órganos linfoides y tonsilas, que sólo poseen vasos eferentes. Los linfáticos de tal o cual órgano atraviesan en su trayecto un grupo determinado de linfonodos que constituyen para dicho órgano el sistema linfonodular regional. Por lo común, los linfonodos regionales de una víscera están situados en el hilio de la misma. En el «soma», las concentraciones importantes de linfonodos están emplazadas en zonas protegidas y movibles, cerca de las articulaciones, cuyos movimientos facilitan el avance de la linfa a través de los mismos. Así, hay un grupo importante de linfonodos concentrado en el miembro inferior: en la fosa poplítea y en la región inguinal; en el miembro superior: cerca de la articulación del codo y en la fosa subaxilar; en el tronco: en las regiones lumbar y cervical, o sea, en las partes más movibles de la columna vertebral.

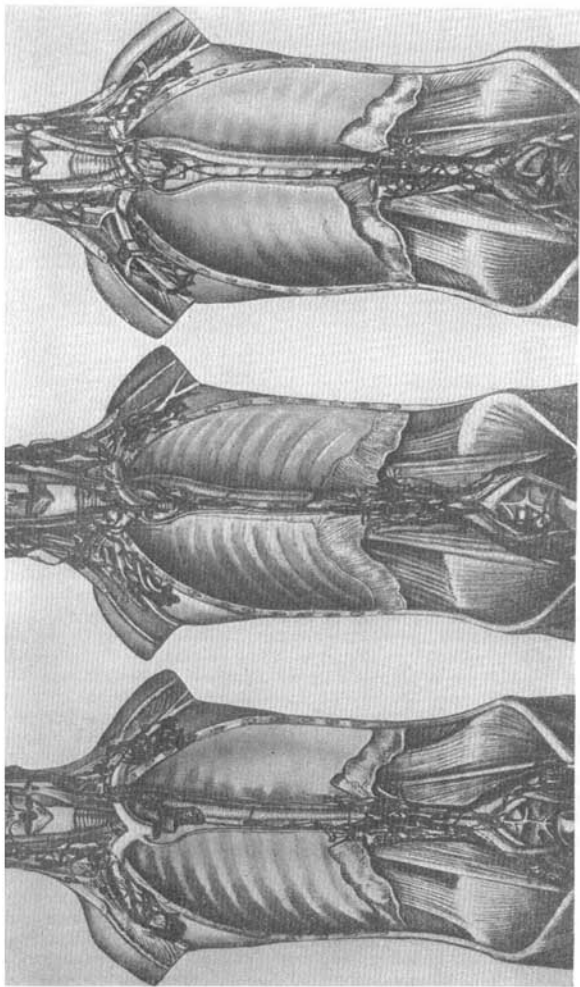


Fig. 362. Diferentes formas y topografía del conducto traquéico linfático y sus raíces (según D. Zhdanov).

Los linfonodos tienen arterias y venas, que son ramos (las arterias) o afluentes (las venas) de los vasos vecinos. Además, poseen *inervación aferente y eferente* (V. Godinov, Y. Liev, V. Guinsburg y otros). En las paredes de los senos linfáticos hay células especiales (macrófagos) que realizan la fagocitosis de los corpúsculos extraños arrastrados por la corriente linfática. Por eso los linfonodos pueden retener cuerpos extraños (bacterias, células neoplásicas, etc.) que penetran en ellos por los vasos linfáticos convirtiéndose, de este modo, en punto de concentración de un elemento patológico. El conocimiento de su topografía tiene gran importancia diagnóstica y terapéutica.

CONDUCTO TORÁCICO

De acuerdo con las investigaciones de D. Zhdánov, el conducto torácico (figs. 360, 362) tiene una longitud de 30 a 41 cm y se inicia por la unión de los troncos linfáticos lumbares, derecho e izquierdo. El tronco intestinal, descrito corrientemente en los compendios de Anatomía como la tercera raíz del conducto, se encuentra con poca frecuencia siendo a veces par y afluyendo en el tronco lumbar izquierdo (con mayor frecuencia) o en el derecho. El nivel de origen del conducto torácico oscila entre la XI vértebra torácica y la II vértebra lumbar.

En su origen el conducto torácico presenta una dilatación, la *cisterna*

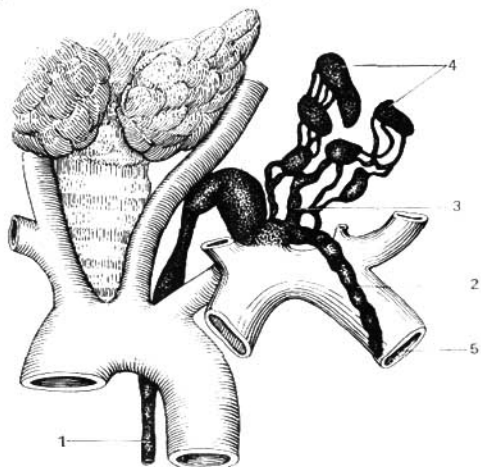


Fig. 363. Dilatación cervical del conducto torácico (G. Iosifov).

1 — conducto torácico;
2 — tronco subclavio (izquierdo);
3 — tronco yugular (izquierdo);

4 — linfonodos y vasos linfáticos del ple-
xo linfático yugular izquierdo;
5 — vena subclavio izquierda.

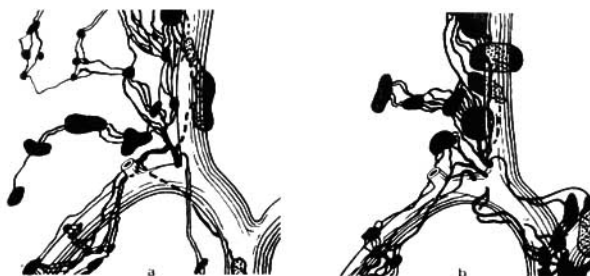

Fig. 365. Diferentes formas y topografía del conducto linfático derecho (según D. Zhdanov).

a — tipo concentrado de afluencia del conducto linfático en el ángulo venoso;
b — tipo disperso de afluencia.

del quilo (de Pecquet), que puede faltar con bastante frecuencia (en un 42% de casos, según D. Zhdanov). El conducto se inicia en la cavidad abdominal, penetra en el tórax por el orificio aórtico del diafragma, adhiriéndose al pilar derecho del músculo, el cual con sus contracciones coopera a la circulación de la linfa por el mismo («corazón linfático pasivo», según la expresión de G. Iosifov). Después de penetrar en el tórax, el conducto torácico se dirige hacia arriba por delante de la columna vertebral, situándose a la derecha de la aorta descendente, por detrás del esófago y, más arriba, por detrás del arco de la aorta. Al alcanzar este último, a nivel de las V-III vértebras torácicas, comienza a desviarse hacia la izquierda. A nivel de la VII vértebra cervical el conducto forma un arco de convexidad superior y desemboca en la vena yugular interna izquierda o en el ángulo de unión de la misma con la subclavia izquierda (ángulo venoso izquierdo). A lo largo del conducto torácico se localizan casi siempre linfonodos escalonados. En su desembocadura el conducto torácico presenta por dentro dos pliegues endoteliales bien desarrollados que impiden la penetración de la sangre en el mismo. En el segmento superior del conducto desemboca el **tronco broncomediastínico izquierdo** (*truncus bronchomediastinalis sinister*), que colecta la linfa de la mitad izquierda, parietal y visceral, de la cavidad torácica; el **tronco subclavio izquierdo** (*truncus subclavius sinister*), que colecta los linfáticos del miembro superior izquierdo, y el **tronco yugular izquierdo** (*truncus jugularis sinister*), que recibe los linfáticos de la mitad izquierda de la cabeza y del cuello (fig. 363).

De este modo, el conducto torácico colecta 3/4 de toda la linfa, es decir, el total de la linfa del organismo con exclusión de la mitad derecha de la cabeza y del cuello, el miembro superior derecho y la mitad derecha de la cavidad torácica. La linfa de estas regiones es colectada en el conducto linfático derecho (véase a continuación) (fig. 364).

El conducto torácico y los demás vasos linfáticos de gran calibre están provistos de vasos de vaso (*vasa vasorum*). Todos los vasos linfáticos tienen terminaciones nerviosas aferentes y eferentes en sus paredes.

CONDUCTO LINFÁTICO DERECHO

El conducto linfático derecho tiene una longitud de no más de 10-12 mm y se forma por la unión de tres troncos: el **tronco yugular derecho** (*truncus jugularis dexter*), que recibe la linfa de la mitad derecha de la cabeza y del cuello; el **tronco subclavio derecho** (*truncus subclavius dexter*), que colecta la linfa del miembro superior derecho; y el **tronco broncomediastínico derecho** (*truncus bronchomediastinalis dexter*), que recibe la linfa de la mitad derecha de las vísceras torácicas y de la pared del tórax. El conducto linfático derecho desemboca en la vena subclavia derecha. Con mucha frecuencia falta y en dicho caso los tres troncos linfáticos citados desembocan independientemente en la subclavia (fig. 365).

DESARROLLO DE LOS VASOS LINFÁTICOS

El desarrollo del sistema linfático (fig. 366) durante la filogénesis está íntimamente relacionado con el del sistema vascular, que a su vez está determinado por la adaptación de los órganos respiratorios al medio ambiente.

En los *animales acuáticos* (peces) que respiran por branquias y poseen un corazón venoso bicameral, la linfa circula con ayuda del corazón linfático consistente en una dilatación pulsátil del vaso linfático, que impele la linfa hacia el cauce venoso. Los linfonodos no existen todavía y el tejido linfático tiene un carácter difuso. En los anfibios, el número de corazones linfáticos aumenta y se disponen de dos en dos en las líneas limítrofes entre el tronco y los miembros (pares anterior y posterior). El tejido linfático ya no es difuso, sino que se va concentrando en forma de nódulos (folículos) localizados en las mucosas.

En los *animales terrestres*, en los que las branquias son sustituidas totalmente por los pulmones y que además de la circulación corporal o mayor se desarrolla la pulmonar, se crean nuevos factores que facilitan la circulación de la linfa (trabajo del corazón). A consecuencia de eso, la importancia de los corazones linfáticos disminuye y comienzan a desaparecer, conservándose solamente un par de ellos (posterior). Junto con esto va aumentando el número global de vasos linfáticos.

En las *aves* continúa el proceso de desaparición de los corazones linfáticos (que sólo se mantienen durante el período embrionario) y el aumento del número de vasos linfáticos, en el interior de los cuales aparecen ya válvulas que impiden el reflujo de la linfa. Aparecen algunos linfonodos. Con la aparición en los mamíferos del diafragma toracoabdominal y el ulterior desarrollo del corazón y los vasos, así como el de la musculatura esquelética, la circulación de la linfa se facilita todavía más como resultado de la acción aspirativa del tórax, las contracciones del corazón, de los vasos sanguíneos y de la musculatura. La necesidad de corazones linfáticos desaparece definitivamente y se reducen por completo. Junto con ello aumenta el número de vasos linfáticos en los que se desarrollan ya muchas válvulas. Las vías linfáticas a lo largo de la aorta se unen en un tronco impar de gran calibre, el conducto torácico. Crece intensamente el número de linfonodos, especialmente en los primates.

En el *hombre*, debido a la marcha bípeda, aumenta considerablemente el número de válvulas en los vasos linfáticos de los miembros, sobre todo en los inferiores. Se observa, además, un número más elevado de linfonodos, lo que atestigua la importancia creciente de la función de barrera del sistema linfático que limita la difusión de todo proceso patológico. D. Zhdanov relaciona el aumento de los linfonodos en el hombre (incluso en comparación con el mono) con el carácter de su alimentación.

De este modo, las variaciones fundamentales del sistema linfático durante la evolución consisten, de una parte, en la desaparición de los corazones linfáticos, y de otra, en la aparición y aumento progresivo del número de linfonodos.

En lo que respecta al desarrollo *embrionario* del sistema linfático existen dos teorías. Según una de ellas (Sabine), la teoría del desarrollo eferente, el sistema linfático se origina del venoso; según otra, la teoría del desarrollo aferente (Kampmaier, Huntington), el sistema linfático se origina aisladamente a expensas del mesénquima, y sólo después se une al sistema venoso. En la actualidad, la mayoría de autores defiende la segunda

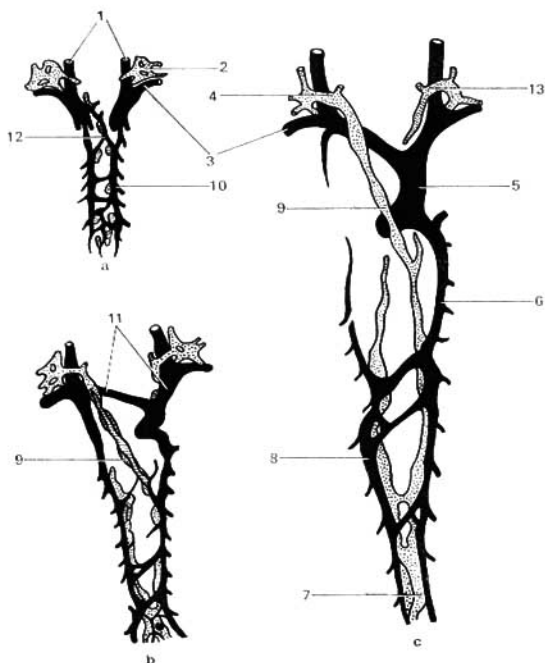


Fig. 366. Esquema del desarrollo del conducto torácico y del conducto linfático derecho (vista posterior).

a — aparición de los rudimentos linfáticos en forma de sacos (2) en el mesénquima a lo largo de las venas;
b — alargamiento y fusión de los rudimentos linfáticos alrededor de las venas desaparecidas (las venas abandonadas están rayadas);
c — formación del tronco ininterrumpido del conducto torácico a base de segmentos aislados, mediante la unión de los mismos;
 1 — venas yugulares internas;
 2 — sáculo linfático yugular;

3 — venas subclavias;
 4 — porción cervical del conducto torácico;
 5 — vena cava superior;
 6 — vena ácigos;
 7 — cisterna del quilo;
 8 — v. hemiaxigias;
 9 — conducto torácico (porción torácica);
 10 — vena cardinal posterior;
 11 — venas braquiocefálicas;
 12 — vena oblicua;
 13 — conducto linfático derecho.

teoría, según la cual el sistema linfático se desarrolla en completa independencia del vascular, y su relación con el sistema venoso se establece secundariamente. Según la descripción de Airy, el sistema linfático se origina en forma de esbozos independientes, que crecen y se ramifican constituyendo conductos, los capilares linfáticos. Ampliándose y fusionándose, éstos forman en determinadas zonas (y durante el 2º mes de desarrollo embrionario) 6 sacos linfáticos: dos, cerca de las venas yugulares; uno retroperitoneal, en la base

del mesenterio, cerca de las glándulas suprarrenales; otro, cerca del anterior, que es la cisterna del quilo, y dos cerca de las venas ilíacas.

De los sacos yugulares se desarrollan los vasos linfáticos de la cabeza, del cuello y del miembro superior (estos últimos se originan de sacos complementarios formados cerca de las venas subclavias). Del saco retroperitoneal se originan los vasos linfáticos del mesenterio que colectan la linfa de los intestinos; y de los sacos ilíacos, los vasos del miembro inferior y de la pelvis. Además de eso, los sacos yugulares se expansionan en dirección a la cavidad torácica y, uniéndose uno al otro, forman un tronco único que se encuentra con la expansión de la cisterna del quilo. Como resultado de ello se forma el conducto torácico que enlaza entre sí los sistemas de los sacos ilíacos, retroperitoneal y yugulares, constituyendo un todo único. Así surge el sistema único de los vasos linfáticos que entra en relación con el sistema sanguíneo tan sólo en la región de las venas yugulares, en el lugar de confluencia de las venas yugular y subclavia en ambos lados del cuerpo.

Sin embargo, ulteriormente la estructura simétrica inicial del sistema linfático se altera, ya que el conducto izquierdo (torácico) adquiere mayor desarrollo. Ese desarrollo más considerable del conducto torácico, en comparación con el de la gran vena linfática, se explica por la posición asimétrica del corazón y las grandes venas, a causa de lo cual en la región del ángulo venoso izquierdo se crean condiciones más favorables para el paso de las corrientes linfática y sanguínea. En cambio, en el lado derecho, debido a la proximidad con la mitad venosa del corazón, se percibe con mayor intensidad el aumento periódico de la presión sanguínea en la vena cava superior, dependiente de las contracciones cardíacas, y que dificulta la difusión libre de la corriente linfática hacia la sangre venosa. Esa diferencia funcional en las condiciones de la circulación linfática de los dos troncos linfáticos principales, derecho e izquierdo, condiciona también el desarrollo desigual de los mismos. En calidad de variante de desarrollo a veces se conserva el conducto torácico doble, lo que es normal en los vertebrados inferiores.

Además de los vasos y sacos linfáticos se desarrollan también los linfonodos, pero algo más tarde (durante el 3^{er} mes).

REGULARIDADES DE LA DISTRIBUCIÓN DE LOS VASOS LINFÁTICOS Y LOS LINFONODOS

Los vasos linfáticos por su posición se dividen en superficiales y profundos.

I. **Los vasos linfáticos superficiales** se encuentran debajo de la piel, en el espesor del tejido celular subcutáneo y cerca de las fascias superficiales.

a) Estos van en forma de troncos rectos finos por la distancia más corta a partir del lugar de su origen hasta los linfonodos regionales.

b) Su dirección general es vertical, correspondientemente a la atracción terrestre o gravitación.

c) La adaptación a la gravitación se expresa también en la presencia de válvulas que se abren por el trayecto al corazón y se cierran en dirección inversa, impidiendo el torrente de la linfa en dirección a la atracción terrestre. Por consiguiente, las válvulas son dispositivos de antigravitación.

d) Los vasos linfáticos superficiales más grandes van al lado y paralelamente a las venas subcutáneas superficiales y los nervios cutáneos.

e) En algunos lugares forman fascículos superficiales.

II. **Los vasos linfáticos profundos** «somos» se sitúan debajo de las fascias.

a) Estos van paralelamente a las arterias, las venas profundas y los nervios y junto con los mismos participan en la formación de fascículos vasculonerviosos únicos.

b) En los lugares, donde se conserva la estructura segmentaria del cuerpo, es decir, en el tronco, los vasos linfáticos van en forma segmentaria (en los espacios intercostales).

c) Estos van al igual que los vasos superficiales de acuerdo con la ley de la distancia más corta.

d) En la mayor parte del cuerpo van verticalmente, en correspondencia con la dirección de las fuerzas de la atracción terrestre.

e) También tienen válvulas—dispositivos de antigravitación.

III. **Los vasos linfáticos de las vísceras** salen de la puerta o el hilio del órgano dado y van junto con los vasos sanguíneos hasta sus linfonodos regionales.

Los linfonodos se sitúan en grupos en los siguientes lugares:

a) Los linfonodos regionales de los órganos parenquimatosos se encuentran cerca de su puerta.

b) Los linfonodos regionales de los órganos vacíos se sitúan cerca de los lugares de desembocadura de las arterias en estos últimos y de salida de las venas de los mismos, es decir, cerca de los lugares análogos a las puertas y los hilios de los órganos.

Por ejemplo, los linfonodos del estómago se sitúan por las curvaturas mayor y menor, del intestino, cerca del lugar de inserción del mesenterio, etc.

c) Los linfonodos regionales del tronco y los miembros se encuentran en los lugares móviles: en la región del cuello y la cintura y cerca de las articulaciones grandes (braquial, ulnar, coxal y de la rodilla). Los lugares móviles favorecen el avance de la linfa por los linfonodos.

d) Los linfonodos se encuentran sobre las superficies de flexión: en el tronco—en la cara anterior de la pared posterior de las cavidades torácica, abdominal y pelviana—, en el miembro superior—en la axila y cerca de la articulación del codo—, y en el miembro inferior—en la ingle y la fosa poplítea. Los linfonodos no se encuentran en la cara posterior (de extensión) del tronco.

e) Estos se sitúan en lugares cerrados y protegidos.

f) En la parte segmentaria del cuerpo los linfonodos están situados en forma segmentaria.

1. Los linfonodos y los vasos linfáticos reflejan la simetría bilateral del cuerpo, pero no suelen ser completamente simétricos.

2. No todos los grupos de linfonodos son constantes. A veces pueden estar ausentes cerca de algunos órganos.

3. Su número no es igual en los lados derecho e izquierdo, es decir, se observa asimetría.

4. Estos varían según su número en cada grupo de los linfonodos regionales, así como por su magnitud y su forma, la cual puede ser oval, en forma de haba y de cinta.

5. El número de los linfonodos está relacionado con la edad: en los jóvenes su número es mayor que en la vejez. La disminución de los linfonodos en las personas de edad avanzada y senil se explica por el hecho de que a causa de la proliferación de los tejidos conjuntivo y adiposo, los linfonodos caen en el abandono, se hacen impenetrables y quedan fuera del torrente linfático.

De tal modo, los linfonodos y los vasos linfáticos, siendo parte del sistema cardiovascular, al igual que los vasos sanguíneos y los nervios, reflejan en su disposición el esquema general de la estructura del organismo.

SISTEMA LINFÁTICO DE LAS DIVERSAS REGIONES DEL CUERPO

Los vasos linfáticos del tronco, cabeza y miembros, es decir, del cuerpo propiamente dicho (o soma), se dividen en superficiales y profundos. De límite entre ellos sirve la fascia profunda, en cada región determinada. Por consiguiente, en el grupo de los superficiales se incluyen los vasos linfáticos de la piel, del tejido subcutáneo y parte de los fascias; y en el de los profundos, el resto de los vasos linfáticos situados por debajo de la fascia profunda.

El plan común estructural del sistema linfático profundo del soma consiste, según G. Iosifov, en lo siguiente. Los vasos linfáticos originados en las redes linfáticas capilares de las cápsulas articulares, de los músculos, tendones, fascias, nervios, etc., van, al principio, en la composición de los fascículos neurovasculares de dichos órganos, afluyendo más tarde a los colectores linfáticos de la correspondiente región del cuerpo. A su vez, estos colectores acompañan a los troncos arteriales y venosos de gran calibre y desembocan en los linfonodos regionales.

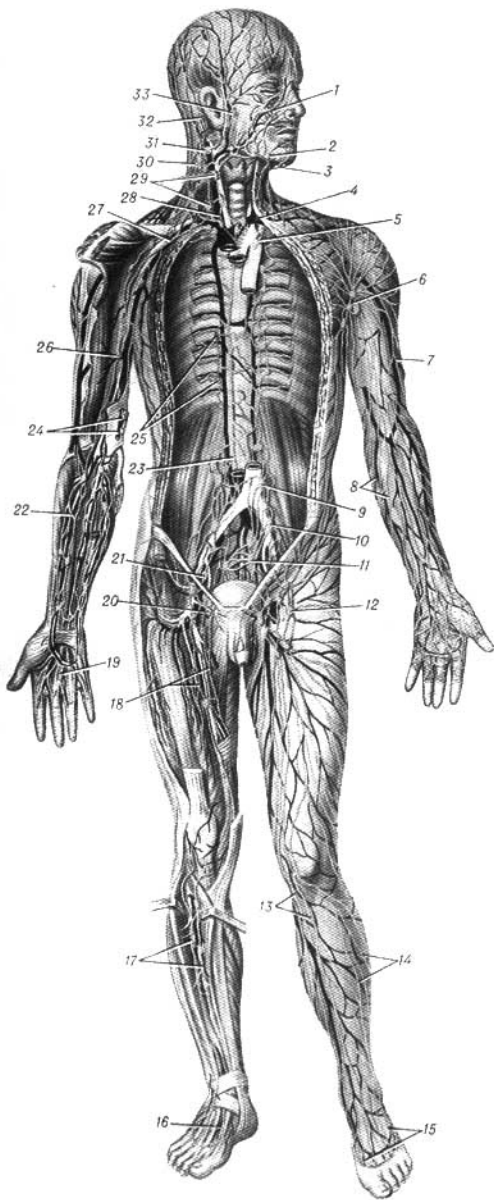


Fig. 364. Sistema linfático del hombre (según H. Zhdanov).

- 1 — vasos linfáticos faciales;
- 2 — linfonodos submandibulares;
- 3 — linfonodos submentales;
- 4 — desembocadura del conducto torácico;
- 5 — linfonodos mediastínicos anteriores;
- 6 — linfonodos axilares;
- 7 — vasos linfáticos superficiales del brazo que siguen por el trayecto de la vena cefálica;
- 8 — grupo medial de los vasos linfáticos superficiales del brazo;
- 9 — linfonodos lumbarés;
- 10 — linfonodos ilíacos externos;
- 11 — linfonodos ilíacos internos (bipogástricos BNA);
- 12 — linfonodos inguinales superficiales;
- 13 — grupo medial de los vasos linfáticos superficiales de la pierna;
- 14 — grupo lateral de los vasos superficiales de la pierna;
- 15 — vasos linfáticos superficiales del pie;
- 16 — vasos linfáticos profundos del pie que acompañan a los nervios;
- 17 — vasos linfáticos profundos de la pierna;
- 18 — vasos linfáticos profundos de la palma de la mano;
- 19 — vasos linfáticos profundos de la mano;
- 20 — linfonodos inguinales profundos;
- 21 — linfonodos ilíacos;
- 22 — vasos linfáticos profundos del antebrazo;
- 23 — conducto torácico;
- 24 — linfonodos ciliares superficiales;
- 25 — linfonodos intercostales y sus vasos linfáticos aferentes;
- 26 — linfonodos braquiales;
- 27 — tronco subclavio;
- 28 — tronco yugular;
- 29 — linfonodos cervicales profundos (cadena de ganglios par el trayecto de la arteria transversa del cuello y el nervio accesorio);
- 31 — linfonodos yuguloclaviculares;
- 32 — linfonodos retroauriculares;
- 33 — linfonodos parotídeos.

MIEMBRO INFERIOR

Los linfonodos del miembro inferior se localizan en las zonas siguientes (figs. 364, 367):

1. En la fosa poplítea—**linfonodos poplíteos** (*lnn. poplitei*).

2. En la región inguinal—**linfonodos inguinales** (*lnn. inguinales*). Se encuentran situados inmediatamente por debajo del ligamento inguinal y se clasifican en superficiales y profundos (*lnn. inguinales superficiales et profundi*):

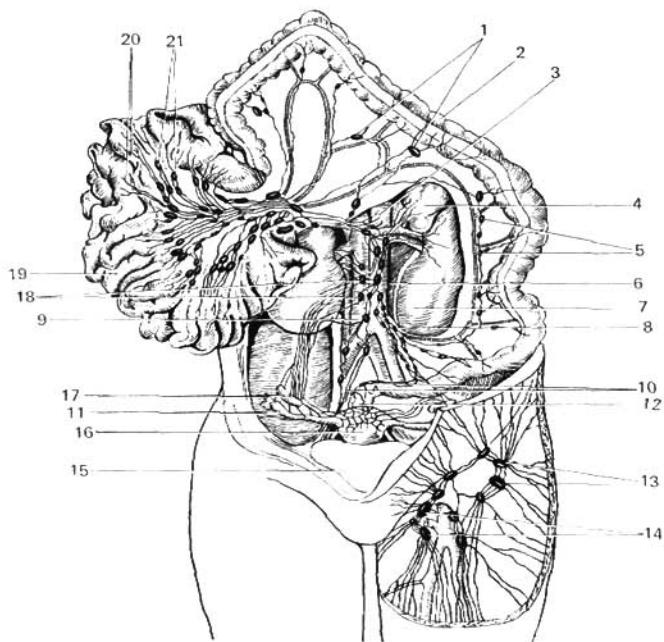


Fig. 367. Vasos y linfonodos de la cavidad abdominal.

1 y 5 — linfonodos cólicos;
 2 — colon transverso;
 3 — arteria mesentérica superior;
 4 — glándula suprarrenal;
 6 — aorta;
 7 — riñón izquierdo;
 8 — arteria mesentérica inferior;
 9 — vena cava inferior;
 10 — linfonodos del intestino recto;
 11 — tuba uterina;

12 — recto;
 13 — linfonodos inguinales superficiales;
 14 — linfonodos inguinales superficiales;
 15 — vejiga urinaria (en reversión);
 16 — útero;
 17 — ovario;
 18 — linfonodos tumbares;
 19 — intestino delgado;
 20 — vasos linfáticos quilleros;
 21 — linfonodos mesentéricos.

a) los linfonodos inguinales superficiales están situados sobre la fascia lata del muslo alrededor del lugar donde ésta es perforada por la v. safena magna;

b) los linfonodos inguinales profundos se encuentran situados en la misma región, pero por detrás de la fascia lata.

Los vasos linfáticos superficiales desembocan en dos grupos de colectores que se extienden a lo largo de la v. safena magna, hasta los linfonodos inguinales superficiales (grupo medial), y a lo largo de la v. safena parva, hasta los linfonodos poplíteos (grupo posterolateral). En el grupo posterolateral de colectores y linfonodos poplíteos se recoge la linfa de la piel, tejido subcutáneo y fascias superficiales, de una región poco extensa del miembro inferior (IV y V dedos, borde lateral del pie, caras inferior y lateral de la pierna y parte lateral de la pantorrilla). La linfa de las zonas restantes del miembro inferior es colectada en el grupo medial de colectores, y más adelante en los linfonodos inguinales, sin detenerse en los linfonodos poplíteos. Eso explica la reacción de los linfonodos inguinales (inflamación, dolor) en los procesos supurados de la piel, por ejemplo, en la falange ungueal del dedo grueso. Los vasos linfáticos superficiales del tercio superior del muslo desembocan en los linfonodos inguinales, a donde llegan también los vasos superficiales de la región glútea, de la pared anterior del abdomen y de los órganos genitales externos.

Los vasos linfáticos profundos del pie y de la pierna, así como los de la cápsula articular de la rodilla, desembocan en los linfonodos poplíteos desde donde la linfa, circulando por los colectores profundos que acompañan a la a. femoral, llega a los linfonodos inguinales profundos. Esos mismos colectores recogen la linfa de los tejidos profundos del muslo. Por consiguiente, el numeroso grupo de linfonodos situados en la región inguinal recoge la linfa de todo el miembro inferior, de la pared anterior del abdomen (por debajo del ombligo), de la región glútea, del periné, de los órganos genitales externos y parcialmente de los internos (útero).

Los vasos eferentes de los linfonodos inguinales se extienden a lo largo de la arteria y vena ilíacas externas hasta los linfonodos ilíacos, desde donde la linfa desemboca en el tronco lumbar.

PELVIS

En la pelvis los linfonodos están situados preferentemente a lo largo de los vasos sanguíneos, y también en la superficie de las vísceras pelvianas. Aquí existen los grupos siguientes: 1) los linfonodos ilíacos externos y comunes (*lnn. iliaci ext. et comm.*), situados a lo largo de las aa. ilíacas externa y común; sus vías eferentes se dirigen a los linfonodos lumbares; 2) los linfonodos ilíacos internos (*lnn. iliaci interni*) (de 9 a 12), situados en la pared lateral de la cavidad pelviana; sus vasos eferentes se dirigen a los linfonodos situados a lo largo de la arteria ilíaca común; 3) los linfonodos sacros (*ln. sacrales*), pequeños linfonodos situados a lo largo de la a. sacra mediana; sus linfáticos eferentes van a los linfonodos ilíacos situados cerca del promontorio.

En los grupos linfonodulares citados desembocan los linfáticos eferentes de los órganos de la pelvis menor, como fue indicado en las descripciones respectivas de cada órgano (véase «Esplacnología» (fig. 367).

ABDOMEN

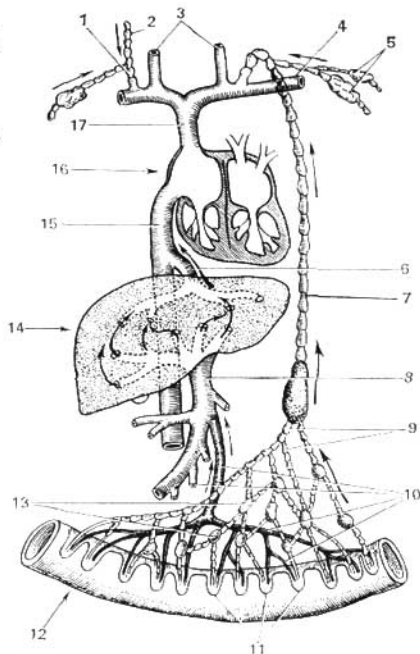
Los vasos linfáticos de la región supraumbilical se dirigen hacia arriba y lateralmente, a los linfonodos axilares (*lnn. axillares*); en cambio, los de la región subumbilical descienden hacia los linfonodos inguinales.

En la cavidad abdominal se distinguen (según Rouviere—Zhdanov): 1) los linfonodos parietales o abdominoaórticos, situados alrededor de la aorta y de la cava inferior, y 2) los linfonodos viscerales, que se distribuyen a lo largo de los troncos y ramos del tronco celiaco y de las arterias mesentéricas, superior e inferior. El número total de linfonodos abdominoaórticos es de 30 a 50. Por su relación con la aorta se subdividen en linfonodos lateroaórticos izquierdos, preaórticos y retroaórticos; por su relación con la vena cava inferior se distinguen los laterocavos, precavos y retrocavos, así como los interaortocavos. La denominación común de todos es la de **linfonodos lumbares** (*lnn. lumbales*).

Los **linfonodos viscerales** de la cavidad abdominal se subdividen en dos grandes grupos: 1) los situados en el trayecto de los ramos del tronco celiaco

Fig. 368. Esquema de la absorción de las sustancias nutritivas por los sistemas venoso y linfático.

- 1 — conducto linfático derecho;
- 2 — tronco linfático yugular derecho;
- 3 — venas yugulares internas;
- 4 — vena subclavina izquierda;
- 5 — tronco linfático subclavio izquierdo y sus linfonodos;
- 6 — vena hepática;
- 7 — conducto torácico;
- 8 — vena porta;
- 9 — vasos linfáticos intestinales;
- 10 — venas intestinales;
- 11 — vellosidades intestinales;
- 12 — intestino delgado;
- 13 — linfonodos intestinales;
- 14 — hígado;
- 15 — vena cava inferior;
- 16 — atrio derecho;
- 17 — vena cava superior.



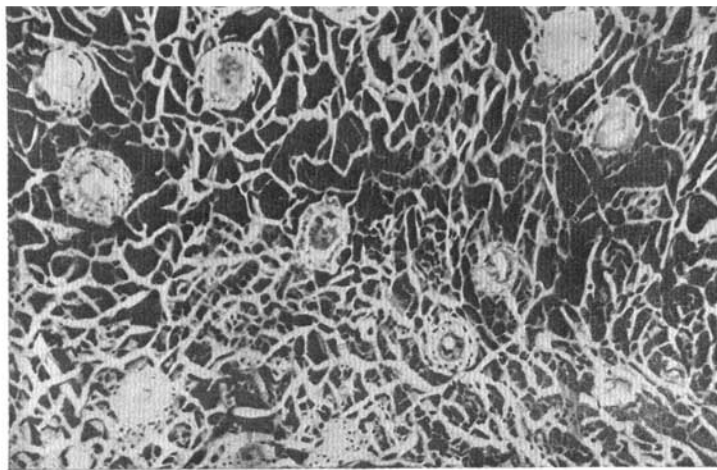


Fig. 369. Vasos linfáticos de la mucosa y submucosa del intestino ciego en el niño (preparado de I. Kavunenko).

y 2) los situados en el trayecto de los ramos de las arterias mesentéricas, linfonodos mesentéricos (*lnn. mesenterici*).

Los del primer grupo reciben las denominaciones correspondientes a las arterias y órganos: linfonodos celiacos, gástricos derecho e izquierdo, hepáticos, pancreatocolíenales y pilóricos.

El segundo grupo, situado a lo largo de las arterias mesentéricas se distingue por su gran cantidad (cerca de 300). Este grupo está situado en el espesor de los mesenterios del intestino delgado e intestino grueso y fue descrito junto con sus vasos linfáticos. Los linfáticos viscerales de la cavidad abdominal que desembocan en los linfonodos citados fueron ya descritos al exponer la anatomía de cada órgano de la cavidad abdominal (véase «Esplacnología»).

El **intestino delgado** posee un sistema particular de vasos linfáticos, el de los vasos quilíferos. Está compuesto por una red de capilares linfáticos distribuidos por todas las capas de la pared intestinal: mucosa, submucosa, muscular y serosa.

En este grupo se reconocen dos sistemas de vasos (Teichmann):

1. *Vasos linfáticos de la membrana serosa.*

2. **Vasos quilíferos** (*chylus* — jugo lechoso), que se inician por un fondo de saco, el seno quilífero, debajo del epitelio, en la cúspide de las vellosidades intestinales. Se encuentran en las membranas mucosa y submucosa del intestino, extendiéndose luego al mesenterio; transportan la grasa absorbida que da a la linfa su aspecto de emulsión lechosa (quilo), de donde proviene

su denominación (fig. 368). Las sustancias nutritivas restantes son absorbidas por el sistema venoso y transportadas al hígado por el sistema de la vena porta.

Los linfáticos eferentes del duodeno (D. Zhdanov) se van a los linfonodos pancreatoduodenales. Los linfáticos eferentes del yeyuno e íleon se extienden por el espesor del mesenterio hacia los linfonodos mesentéricos.

Según M. Spirov, en el mesenterio del intestino delgado deben destacarse tres grupos de vasos linfáticos: 1) grupo izquierdo, desde el segmento inicial del yeyuno (en una extensión de 40 a 70 cm); 2) grupo medio, en el resto del yeyuno, y 3) grupo derecho, a partir del íleon.

Al llegar al mesenterio los vasos quilíferos son interrumpidos por los linfonodos mesentéricos, situados en cuatro hileras. Los de la primera hilera están situados a lo largo del borde mesentérico del intestino; los de la segunda, algo apartados del borde; los de la tercera, cerca de la raíz del mesenterio, y los de la cuarta, en la raíz del mesenterio. Desde estos linfonodos mesentéricos la linfa circula preferentemente hacia los linfonodos latero-aórticos y pre-aórticos, y desde allí hacia el tronco-lumbar izquierdo y luego al conducto torácico. A veces, una parte de los vasos eferentes de los linfonodos mesentéricos y de algunos viscerales de la cavidad abdominal se reúnen en troncos cortos, denominados troncos intestinales, que desembocan directamente en el segmento inicial del conducto torácico, o en el conducto lumbar izquierdo (más raramente en el derecho).

Desde el intestino grueso (fig. 369), el drenaje linfático tiene lugar hacia los linfonodos ileocólicos, cólicos derechos, cólicos medios, mesentéricos inferiores, cólicos izquierdos, extendidos en el trayecto de los vasos sanguíneos homónimos.

TÓRAX

En el tórax se destacan (según Rouviere—Zhdanov) los linfonodos parietales y viscerales.

Los linfonodos parietales se subdividen en los siguientes grupos:

I. Posteriores, linfonodos intercostales.

II. Anteriores, linfonodos paraesternales, en el trayecto de la arteria torácica interna.

Los linfonodos viscerales (fig. 370) se subdividen en cinco grupos.

I. Mediastínicos, anteriores y posteriores.

II. Traqueales, situados a los lados y por detrás de la tráquea.

III. Traqueobronquiales, superiores e inferiores, situados en la región de la bifurcación de la tráquea.

IV. Broncopulmonares, situados en los hilios pulmonares (fig. 371).

V. Pulmonares, situados en los pulmones a lo largo de las ramificaciones de la arteria pulmonar y de los bronquios.

Los linfáticos de los tegumentos de las paredes anterior y laterales del tórax se dirigen preferentemente hacia los nódulos linfáticos axilares (*nodi lymphatici axillares*) y una parte de los troncos cruza la clavícula y afluye en los linfonodos cervicales profundos.

Desde el lado interno del tórax y desde la pleura, los linfáticos se dirigen a través de los linfonodos intercostales hacia el conducto torácico; y los más anteriores, hacia los linfonodos presternales. Los linfáticos eferentes

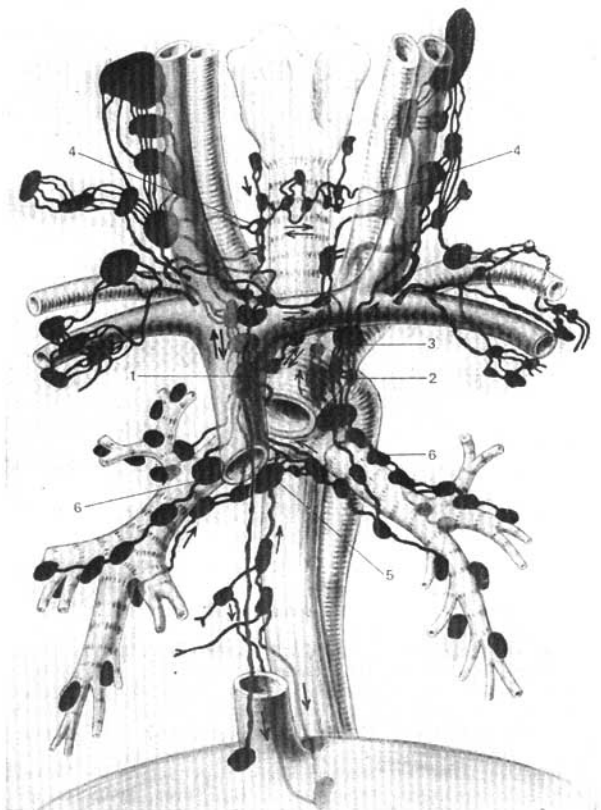


Fig. 370. Linfonodos viscerales del mediastino, en esquema (según D. Zhdánov).

1 — cadenilla vertical derecha;
 2 — cadenilla vertical izquierda;
 3 — cadenilla transversa;

4 — linfonodos paraatraqueales;
 5 — linfonodos traqueobronquiales;
 6 — linfonodos broncopulmonares.

de la glándula mamaria (fig. 372) van desde sus porciones laterales hacia los linfonodos axilares; desde su zona posterior, a los linfonodos supra y subclaviculares; y desde su porción superior y medial, hacia los paraesternales. Existe un enlace entre los vasos superficiales de las dos glándulas mamarias y los vasos de su porción medial inferior, con los linfáticos de la pleura,

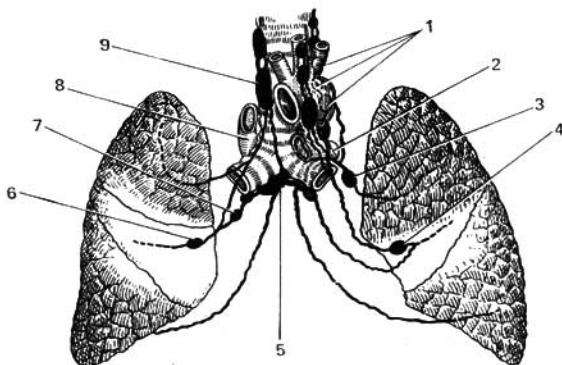


Fig. 371. Esquema del drenaje linfático de los pulmones.

1 — linfonodos detrás del arco de la aorta;
 2 — tronco pulmonar;
 3 y 7 — linfonodos en la región de las raíces pulmonares;

4 y 6 — linfonodos broncopulmonares;
 5 — linfonodos traqueobronquiales;
 8 — vena ázigos;
 9 — linfonodos traqueales.

del diafragma y del hígado. Durante los períodos de embarazo y lactancia el cauce linfático de las glándulas mamarias se ensancha (I. Ismailova), mientras que en la vejez, con la involución de las glándulas, se reduce (A. Churievich).

Los vasos linfáticos del diafragma se vierten en los linfonodos frénicos (*lnn. phrenici*), situados en los pilares del diafragma; y en parte, en los linfonodos mediastínicos y en los paraesternales.

Los linfáticos de las vísceras fueron ya descritos al final de la descripción anatómica de cada órgano por separado (véase «Esplacnología»).

Desde los órganos de la cavidad torácica la linfa es recogida en dos conductos importantes, los troncos broncomediastínicos derecho e izquierdo de los cuales el primero desemboca en el conducto linfático derecho, y el segundo, en el conducto torácico.

Los linfáticos eferentes de órganos aislados de las cavidades torácica, abdominal y pelviana pueden enlazarse entre sí durante su trayecto hacia los linfonodos regionales respectivos o coincidir en los mismos linfonodos regionales, gracias a lo cual se establece una relación entre las corrientes de linfa de los diferentes órganos. Esas relaciones han sido bien estudiadas en los últimos tiempos por D. Zhdánov y sus colaboradores y tienen importancia práctica para la comprensión de las vías de propagación del cáncer.

MIEMBRO SUPERIOR

Desde los tejidos y órganos del cinturón torácico, las zonas de la pared torácica próximas al mismo y de toda la parte libre del miembro superior, la linfa es recogida en el tronco subclavio del lado correspondiente, que

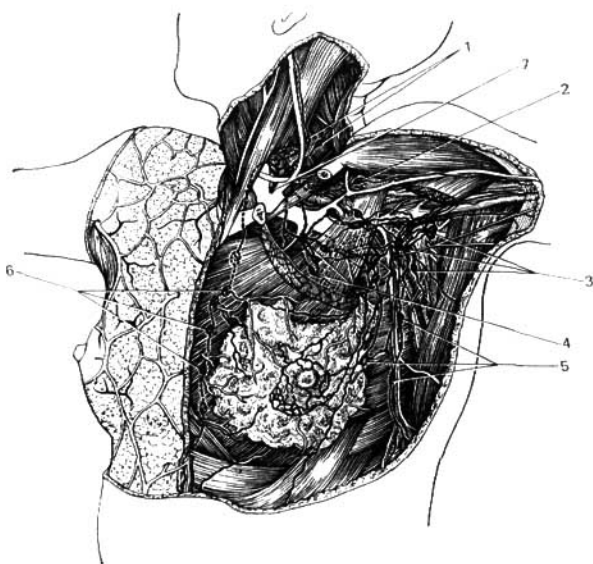


Fig. 372. Vasos y linfonodos de la región torácica, fosa subaxilar y región cervical.

- | | |
|---|--------------------------------|
| 1 — linfonodos cervicales profundos inferiores; | 4 y 5 — linfonodos pectorales; |
| 2 — linfonodos infraclaviculares; | 6 — linfonodos parasternales; |
| 3 — linfonodos axilares; | 7 — conducto torácico. |

se extiende con el fascículo neurovascular, a lo largo de la v. subclavia, desembocando el derecho en la gran vena linfática o en el ángulo venoso derecho, y el izquierdo en el conducto torácico o directamente en el ángulo venoso izquierdo. Los linfonodos regionales del miembro superior se sitúan en dos grandes agrupamientos cerca de sus articulaciones importantes: el grupo cubital (**linfonodos cubitales**) y el de la articulación del hombro (**linfonodos axilares**). Estos últimos están concentrados en gran cantidad en el tejido de la fosa axilar. Entre ellos se distinguen los superficiales y los profundos.

Los **vasos linfáticos superficiales** del miembro superior (fig. 373) tienen dos grupos en su composición 1) los vasos mediales van desde los V-III dedos, por la zona medial de la palma de la mano y del antebrazo y el lado medial del brazo, hacia los linfonodos axilares; una parte de estos vasos mediales acompaña a la v. basilica y desemboca en los linfonodos cubitales; 2) los vasos laterales superficiales siguen paralelamente a la v. cefálica y desembocan en los linfonodos axilares superficiales. Los linfáticos superficiales

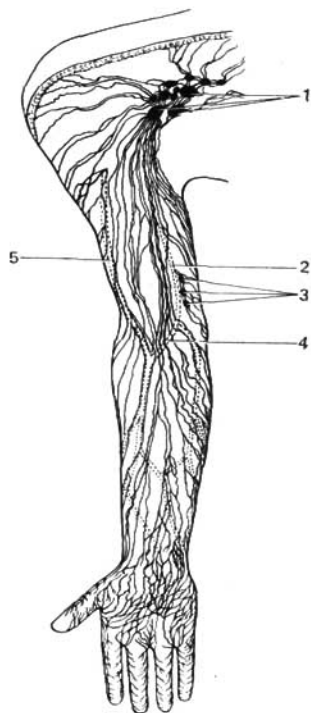


Fig. 373. Vasos y linfonodos superficiales de la cara interna del miembro superior y la fosa subaxilar.

- 1 — linfonodos axilares;
- 2 — vena basilica;
- 3 — linfonodos cubitales;
- 4 — vena mediana del codo;
- 5 — vena cefálica.

del cinturón torácico y del brazo también desembocan en los linfonodos axilares.

Los vasos linfáticos profundos del miembro superior, que conducen la linfa desde los huesos, las articulaciones y los músculos de la mano y del antebrazo, y que acompañan a las arterias radial y ulnar, desembocan en los linfonodos cubitales profundos. Desde los linfonodos cubitales profundos la linfa es llevada a los linfonodos axilares profundos por los colectores que acompañan a la arteria braquial. En su trayecto desembocan en dichos colectores los vasos linfáticos profundos del brazo. De este modo el grupo de linfonodos axilares constituye el punto de confluencia de la linfa de una amplia zona del cuerpo: miembro superior, cinturón torácico y región mamaria.

CABEZA Y CUELLO

La linfa de las regiones de la cabeza y el cuello es recogida en los troncos linfáticos yugulares derecho e izquierdo (*truncus jugularis dexter et sinister*), que se extienden por su lado correspondiente en línea paralela a la vena yugular interna, desembocando el derecho en el conducto linfático derecho o directamente en el ángulo venoso derecho, y el izquierdo en el conducto torácico o directamente en el ángulo venoso izquierdo. Antes de afluir a los troncos yugulares la linfa pasa a través de los linfonodos regionales.

En la cabeza los linfonodos se agrupan preferentemente a lo largo de la línea limítrofe entre la cabeza y el cuello. Entre dichos grupos se destacan los siguientes (fig. 374).

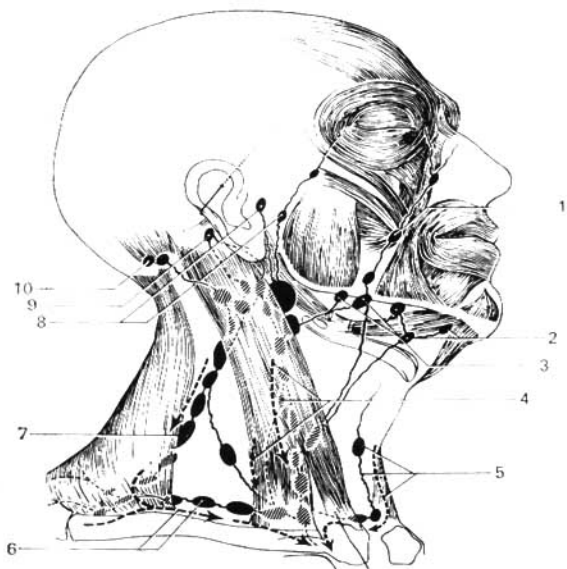


Fig. 374. Esquema de la distribución de los vasos linfáticos superficiales y de los linfonodos de la cabeza y del cuello (la dirección de la circulación de la linfa está indicada por flechas).

- 1 — vasos linfáticos aferentes de los linfonodos bucales;
- 2 — linfonodos submentales;
- 3 — linfonodos submandibulares;
- 4 — linfonodos cervicales profundos superiores;
- 5 — linfonodos cervicales anteriores superficiales;

- 6 — linfonodos cervicales profundos inferiores (supraclaviculares);
- 7 — linfonodos cervicales laterales;
- 8 — linfonodos parotídeos;
- 9 — linfonodos retroauriculares;
- 10 — linfonodos occipitales.

1. Occipitales (linfonodos occipitales). A ellos llegan los vasos linfáticos de la zona posterolateral de las regiones temporal, parietal y occipital de la cabeza.

2. Retroauriculares (linfonodos retroauriculares). Ellos recogen la linfa de las regiones ya citadas y también de la cara posterior del pabellón de la oreja, del meato acústico externo y de la membrana timpánica.

3. Parotídeos (linfonodos parotídeos, superficiales y profundos). Recogen la linfa de la frente, las sienes, la zona lateral de los párpados, la cara externa del pabellón de la oreja, la articulación temporomandibular, la glándula parótida, la glándula lagrimal, las paredes del meato acústico externo, la membrana del tímpano y la tuba auditiva del lado correspondiente.

4. Submandibulares (linfonodos submandibulares). Recogen la linfa de la zona lateral del mentón, de los labios superior e inferior, de la mejilla, la nariz, las encías y los dientes, la zona medial de los párpados, el paladar óseo y el blando, del cuerpo de la lengua, y de las glándulas submandibular y sublingual de la boca.

5. Mandibulares (linfonodos mandibulares). Recogen la linfa del bulbo del ojo, la musculatura mímica, la mucosa de las mejillas, los labios y las encías, las glándulas mucosas de la cavidad bucal, los periostios de la región de la boca y la nariz, y las glándulas submandibular y sublingual.

6. Submentales (linfonodos submentales). Recogen la linfa de las mismas zonas de la cabeza que los linfonodos submandibulares y, además, de la punta de la lengua.

7. Bucales (linfonodos bucales). Recogen la linfa de la mucosa de la mejilla y del músculo buccinador.

8. Retrofaríngeos (linfonodos retrofaríngeos). En ellos afluye la linfa de la mucosa nasal y de sus anexos, los senos neumáticos; la linfa del paladar óseo y blando, de la raíz de la lengua, la rinofaringe y la orofaringe, así como la del oído medio.

Desde todos los linfonodos enumerados la linfa afluye hacia los linfonodos cervicales.

En el cuello se distinguen dos grupos de linfonodos: superficiales (**linfonodos cervicales superficiales**) y profundos (**linfonodos cervicales profundos**).

Los linfonodos cervicales superficiales se subdividen en anteriores, situados debajo del hueso hioideo, entre los dos grandes fascículos neurovasculares del cuello; y los laterales, situados a lo largo de la v. yugular externa.

Los linfonodos cervicales profundos están dispuestos en forma de cadena a lo largo de la v. yugular interna, y también a lo largo de los nervios espinales y de la a. transversa del cuello. Desempeñan el papel principal en el drenaje de la linfa de los órganos y tejidos de la cabeza y del cuello. En consonancia con eso se distinguen los linfonodos prelaríngeos (situados por delante de la laringe); los pretiroideos (situados por delante del cuerpo de la glándula tiroidea); los pretraqueales y traqueales (situados a ambos lados de la tráquea, a lo largo de los nervios recurrentes), y los supraclaviculares. En su conjunto, los linfonodos linfáticos cervicales profundos se clasifican en dos grandes grupos: superiores e inferiores.

De los linfonodos cervicales superiores profundos es digno de atención especial el linfonodo yugulodigástrico (*ln. lymphaticus jugulodigastricus*). Está situado sobre la vena yugular interna, a nivel del cuerno mayor del hioides. Al recibir la linfa de los vasos eferentes del tercio posterior de la lengua

umenta extraordinariamente de volumen en los casos de afección neoplásica de dicha región.

De los linfonodos cervicales profundos inferiores se destaca el **linfonodo yuguloomohioideo** (*ln. lymphaticus juguloomohyoideus*). Este se encuentra junto a la vena yugular interna, directamente sobre el m. omohioideo. Recibe los linfáticos de la lengua directamente o mediante los linfonodos submentales y submandibulares, a donde pueden propagarse las células cancerosas.

Vasos linfáticos: 1) desde los tegumentos y los músculos del cuello se dirigen a los linfonodos cervicales superficiales; 2) los de la laringe (plexo linfático de la mucosa, por encima de los pliegues vocales), atraviesan la membrana tirohioidea y se dirigen a los linfonodos cervicales profundos (superiores); los linfáticos de la mucosa, por debajo de la glotis, siguen dos vías: hacia delante, a través de la membrana tirohioidea, los linfonodos cervicales profundos (prelaríngeos); y hacia atrás, a los linfonodos situados a lo largo del n. laríngeo recurrente (traqueales); 3) los de la glándula tiroidea se dirigen en su mayoría a los linfonodos cervicales profundos (pretiroideos); los procedentes del istmo, a los linfonodos cervicales superficiales anteriores, 4) desde la faringe y las tonsilas palatinas, la linfa es vertida en los linfonodos retrofaríngeos y en los cervicales profundos.

CIRCULACIÓN COLATERAL DE LA LINFA

En la obliteración o la incisión de los vasos linfáticos, así como en la extirpación quirúrgica de los linfonodos, en la obliteración de los vasos por células cancerosas, o en sus afecciones por procesos inflamatorios crónicos, se altera la circulación normal del cauce linfático y la linfa no puede circular por sus vías habituales. Sin embargo, el sistema linfático posee dispositivos funcionales gracias a los cuales se restablece su circulación alterada. En dichos casos, los linfáticos complementarios vecinos, que hasta este momento no eran las vías eferentes principales para la linfa de tal o cual órgano o región del cuerpo, se incluyen activamente en la circulación linfática convirtiéndose en sus vías eferentes principales y, a veces, únicas. Como consecuencia, la linfa comienza a circular dando un rodeo por vías colaterales. De ahí proviene la denominación de circulación o mejor, de corriente linfática colateral (fig. 375).

En el desarrollo de esta corriente linfática colateral juega un gran papel la propia desviación del torrente de linfa, provocada por el obstáculo.

Habitualmente, la linfa circula en la dirección determinada por las válvulas de los vasos linfáticos, hacia los ángulos venosos derecho e izquierdo, donde se vierte en el torrente sanguíneo. Por eso, la instauración de una corriente linfática colateral, que contornea el obstáculo surgido en la vía principal, es posible únicamente gracias a la desviación del curso de la linfa, es decir, gracias a una corriente linfática retrógrada. En el segmento distal de la vía linfática con respecto al obstáculo se provoca un estancamiento de linfa, los linfáticos se dilatan, sus válvulas se hacen insuficientes y la linfa comienza a circular en dirección opuesta, retrógrada.

Al incidir los colectores básicos o al extirpar los linfonodos, pueden

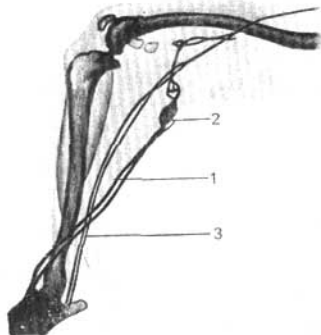


Fig. 375. Circulación linfática colateral (radiografía del miembro posterior de un perro).

1 — vía linfática magistral;
2 — linfonodo;
3 — vía linfática colateral.

observarse tres etapas en el desarrollo de la corriente linfática colateral (M. Prives y N. Zótova)*:

a) *período inicial* (primeras semanas después de la alteración de la vía principal). Durante este período la vía principal no funciona. La linfa utiliza las vías colaterales existentes ya con anterioridad en condiciones habituales; además, comienzan a manifestarse nuevas vías colaterales a cuenta de la dilatación de los angostos conductillos de las redes linfáticas, debido a la presión de la linfa. De este modo, durante el primer período la linfa se deriva exclusivamente hacia los linfonodos vecinos siguiendo un trayecto colateral;

b) *período medio* (a 3ª-6ª semana después de la perturbación de la vía principal). Durante ese período comienzan a desarrollarse anastomosis directas entre los extremos de la vía magistral interrumpida y a causa de ello, junto con la vía colateral, empieza a funcionar de nuevo la vía principal.

c) el tercer período (desde la 6ª semana hasta el 6º mes y más) es el de restablecimiento total de la vía magistral interrumpida, a través de las anastomosis de nueva formación; y, como consecuencia de ello, todas las vías colaterales dejan de llenarse.

De este modo el proceso de la corriente linfática colateral consiste en que, para restablecer la circulación linfática perturbada, tiene lugar la inclusión de vías complementarias vecinas ya existentes (colaterales), y el desarrollo de nuevos vasos linfáticos que unen a los dos segmentos de la magistral interrumpida (anastomosis). La corriente linfática colateral, de importancia práctica para comprender las vías de propagación de las neoplasias malignas y de los procesos infecciosos, ha sido investigada con especial detalle por D. Zhdanov y M. Prives.

* Las leyes que rigen en la formación de la corriente linfática colateral han sido establecidas basándose en las investigaciones de M. Prives y colaboradores.

ANATOMIA DEL SISTEMA LINFÁTICO DE LA PERSONA VIVA

El método radiológico permite el estudio de los vasos y linfonodos en el organismo vivo (linfografía) (fig. 376).

La linfografía se empleó por primera vez en la Unión Soviética (A. Zolotujin, D. Zhdanov, M. Prives).

Con su ayuda se ponen de manifiesto en la actualidad, directamente en la persona viva, los vasos linfáticos de los miembros, de la pelvis, las glándulas mamarias, la lengua y otras regiones como la cavidad abdominal. El conducto torácico puede estudiarse en todo su trayecto.

Hoy en día se tienen 2 tipos de linfografía:

1. **Indirecta**, cuando en la piel, el tejido subcutáneo o el espesor tisular del órgano se introduce una sustancia de contraste (es decir, se crea el «depósito» de esta sustancia), la cual se absorbe por las vías linfáticas y da en el radiograma las sombras de los vasos linfáticos y de los linfonodos.

2. **Directa**, cuando la sustancia de contraste se inyecta directamente en el vaso linfático.

De tal modo se obtiene la imagen del torrente linfático de cualquier región del organismo y, además, en los radiogramas se ven: las redes de los vasos linfáticos, los colectores de calibre más grande que se forman de estas redes y que tienen engrosamientos en rosario en el lugar de las válvulas, la confluencia de los colectores linfáticos en los troncos linfáticos (*truncus*), conductos (*ductus*) y, en fin, la desembocadura de los últimos en los ángulos venosos. También se ven claramente las sombras de los linfonodos, por las cuales puede juzgarse sobre la forma, el tamaño, la posición y el número de los linfonodos.

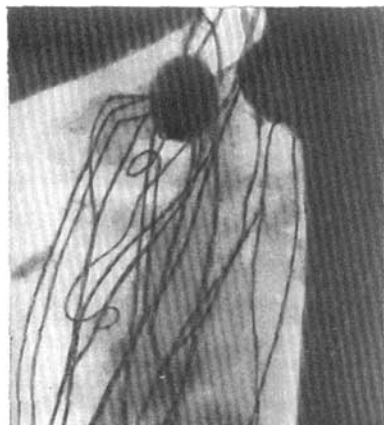


Fig. 376. Linforradiografía del miembro inferior en el vivo (según Kaindlo, aporte de D. Kleinman).

Los linfonodos se llenan del preparado de contraste durante 3 fases (Yu. I. Borodin y P. M. Triasunov): 1 — llenado, 2—fase de contraste máximo y 3 — vaciamiento.

Se ve bien la entrada y la salida de los vasos del linfonodo; además, los vasos linfáticos aferentes desembocan en el lado convexo del linfonodo y los eferentes salen de la puerta del linfonodo en el lado cóncavo. Con ayuda de la linfografía se descubren directamente en el ser vivo los vasos linfáticos y los linfonodos de muchas regiones del cuerpo. Al comparar el cuadro radiológico del torrente linfático en el muerto y el vivo se observa la siguiente diferencia.

1. Durante la radiografía de los cadáveres se revelan todos los linfonodos y los vasos linfáticos de la región dada del cuerpo.

Eso se explica por la ausencia del tono vital de los vasos y los obstáculos fisiológicos en la vía del flujo linfático.

2. Durante la linfografía de las personas vivas solamente se revelan aquellos linfonodos y los vasos linfáticos que resultan ser regionales para la porción concreta del cuerpo, encontrándose en la distancia más corta, y los cuales están libres de los obstáculos fisiológicos en el momento de la inyección.

3. Como resultado del cambio del tono vital y las condiciones fisiológicas de la región dada, comienza la revelación sucesiva de los vasos linfáticos y los linfonodos de la región dada en un orden y tiempo determinados. Sin embargo, la imagen radiológica completa de todos los linfonodos de la región dada no se obtiene en vivo durante la inyección de una parte de la corriente linfática.

4. A la par con eso, al investigar con el método de Röntgen el organismo vivo, se descubren tales vías linfáticas que no se detectan en el cadáver o se descubren con dificultad. Por ejemplo, se aclara que los vasos linfáticos del periné no sólo van hacia los linfonodos pelvianos y lumbares, sino también hacia los linfonodos de la axila, extendiéndose por toda la cara lateral del tronco.

Por consiguiente, los linfonodos regionales del periné no solamente son los linfonodos pelvianos y lumbares, sino también los axilares.

En general, en los cadáveres se investiga el máximo de vasos linfáticos y linfonodos que existen en la región dada del cuerpo, y en el vivo con ayuda del método de Röntgen sólo se revelan aquellos vasos linfáticos y linfonodos por los cuales fluye la linfa en el momento dado, en la porción dada del cuerpo, donde está creado el «depósito» de la sustancia de contraste.

De tal manera, entre el cuadro radiológico del vivo y del cadáver hay una diferencia muy grande.

Esta diferencia entre la anatomía del sistema linfático y su cuadro radiológico en el vivo debe tenerse en cuenta para el radiodiagnóstico y para la determinación precisa de las vías de distribución de las metástasis de los tumores malignos.

El método radiológico revela también las propiedades potenciales del sistema linfático que se descubren al restablecer la circulación linfática alterada. Si se cortan los vasos linfáticos o se extirpan los linfonodos, entonces en el lugar de la lesión, al pasar algún tiempo, se forman anastomosis que unen los extremos separados de los vasos linfáticos rotos. A la par con

eso, se destacan (fig. 375) o se desarrollan de nuevo las vías linfáticas colaterales, por las cuales la linfa se desvía hacia los linfonodos vecinos que no son regionales para la región dada y que ahora se convierten en regionales. Si al mismo tiempo se extirpan los linfonodos regionales y los vecinos no regionales (es decir, los linfonodos de la primera línea), entonces surgen las anastomosis y las colaterales que desvían la linfa hacia los linfonodos de la segunda línea. De tal modo, gracias al desarrollo de las anastomosis y las colaterales, el flujo externo de la linfa se restablece. Este proceso se denomina **circulación linfática colateral**. El conocimiento de la misma tiene gran importancia para comprender las vías de distribución de la infección y los tumores malignos.

Con ayuda de las radiografías en serie y el cimógrafo pueden observarse las contracciones de grandes conductos linfáticos (pulsación) y seguir la velocidad del movimiento de la linfa, es decir, juzgar sobre la circulación linfática.

De tal modo, el uso del método de Röntgen para la exploración del sistema linfático tiene varias ventajas: 1) la posibilidad de estudiar este sistema directamente en el organismo vivo, 2) la posibilidad de estudiarlo sin alterar las relaciones anatómicas naturales, lo que sucede inevitablemente en la disección (preparación) ordinaria, y 3) la posibilidad de estudiar la relación del torrente linfático con respecto a los huesos (esqueletotopía) y su relación con los vasos sanguíneos, si se hace al mismo tiempo la vasografía (sintopía) y la proyección de grandes conductos linfáticos y los linfonodos sobre la piel (holotopía).

Por eso el método de Röntgen es muy valioso para el estudio de la anatomía de la persona viva.

RELACIONES HEMATOLINFÁTICAS

Como ya se ha dicho más arriba, el conducto torácico (*ductus thoracicus*) desemboca en la vena yugular izquierda o el ángulo de su unión con la vena subclavia izquierda (*angulus venosus sinister*) y el conducto linfático derecho (*ductus lymphaticus dexter*), en la vena subclavia derecha. Por eso, la linfa que fluye en estos conductos se une con la sangre que circula por dichas venas y, por consiguiente, en el corazón fluye la mezcla de sangre venosa y linfa.

Según los datos más recientes (Yu. I. Borodin, L. V. Pupishev y G. V. Tomchin), la linfa pasa a las vías venosas no sólo en los lugares de desembocadura de dichos conductos linfáticos en las grandes venas cardíacas, sino también en los linfonodos.

En estos linfonodos tiene lugar el cambio de las fases líquidas entre la sangre y la linfa. El 40% de la linfa que fluye hacia el linfonodo (aferente) pasa a las vías venosas de los linfonodos. En caso de flebohipertensión en los órganos que se drenan se observa el fenómeno inverso, una parte del plasma sanguíneo pasa a los senos de los linfonodos, lo que sirve de uno de los mecanismos de compensación de la hipertensión venosa (tensión elevada).

Así es la linfohemodinámica basada en las relaciones hematolinfáticas estrechas.

ORGANOS DE LA HEMOPOYESIS Y LAS REACCIONES INMUNOLÓGICAS

Los vasos sanguíneos y linfáticos siempre están llenos correspondientemente de sangre y linfa, en cuya composición entran los llamados elementos figurados. Su función y estructura son diversas (los eritrocitos transportan el oxígeno y el ácido carbónico y diferentes leucocitos participan en las reacciones de regulación y defensa del organismo). Entre estas reacciones se destacan, en particular, las inmunológicas, las cuales están dirigidas a la neutralización de sustancias y células ajenas. Estas reacciones se realizan en lo fundamental a expensas de la actividad de los linfocitos y los macrófagos (hay que subrayar que la noción sobre el sistema reticuloendotelial de defensa, propagada anteriormente, está atrasada y no se recomienda por la OMS).

Los elementos figurados se desarrollan a expensas de la multiplicación de las células troncales que se encuentran en la médula ósea. Parte de las células, al surgir aquí, determina su vía posterior del desarrollo en el timo. Por eso, la médula ósea y el timo se denominan órganos centrales de la hemopoyesis. Una parte considerable de las transformaciones ulteriores de las células en el camino hacia las formas especializadas se realiza en los linfonodos y el bazo, por eso se llaman órganos periféricos de la hemopoyesis y de las reacciones inmunológicas.

Véase la descripción breve de la médula ósea en el capítulo «Osteología general».

TIMO

El timo (*thymus*) está situado en la parte anteroposterior de la cavidad torácica, detrás del manubrio y parte del cuerpo del esternón (fig. 377). Está formado por dos lóbulos, derecho e izquierdo (*lobus dexter et sinister*), unidos entre sí por tejido conjuntivo laxo. Los extremos superiores de los lóbulos, que son más estrechos, rebasan corrientemente los límites de la cavidad torácica, sobresaliendo por encima del borde superior del manubrio del esternón, alcanzando a veces la glándula tiroidea. Ensanchándose hacia abajo, el timo se extiende por delante de los grandes vasos del corazón y parte del pericardio. Las dimensiones varían con la edad. En el recién nacido tiene un peso de cerca de 12 g y continúa creciendo después del nacimiento hasta la pubertad, cuando su peso alcanza los 35-40 g, después de lo cual (entre los 14 y 15 años) se inicia su involución a causa de lo cual hacia los 25 años su peso disminuye hasta los 25 g; a los 60 años es inferior a los 15 g y a los 70 es de casi 6 g. La atrofia interesa particularmente las zonas laterales de la glándula y en parte las inferiores, de modo que la glándula, puesto que se conserva en el adulto, adquiere una forma más alargada. Durante la involución los elementos glandulares son sustituidos en grado considerable por tejido adiposo, conservándose los contornos generales de la glándula.

Topografía. Por esqueletotopía la glándula se proyecta en los niños 1-1,5 cm por encima del manubrio del esternón, alcanzando por abajo la III o IV y a veces la V costilla.

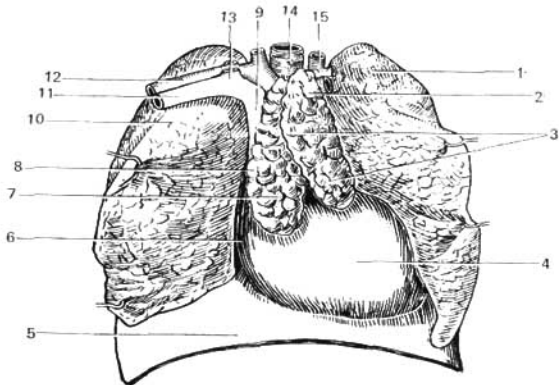


Fig. 377. Organos del mediastino anterior en el niño. Glándula timo.

- | | |
|---|--|
| 1 — lobulillo del timo; | 7 — timo (lóbulo derecho); |
| 2 — cara medial del pulmón izquierdo; | 9 — vena cava superior; |
| 3 — timo (lóbulo izquierdo); | 10 — pulmón derecho; |
| 4 — pericardio; | 11 y 13 — vena subclavia; |
| 5 — diafragma; | 12 — arteria subclavia; |
| 6 y 8 — línea de resección de la pleura mediastínica; | 14 — tráquea; |
| | 15 — arteria carótida común izquierda. |

En los adultos, como regla, la porción cervical de la glándula está ausente y el borde superior se encuentra detrás del manubrio del esternón a una distancia variable, por debajo de su escotadura. El extremo inferior corresponde al segundo espacio intercostal o a la III costilla.

La sintopia de la glándula es distinta en los niños y en los adultos. Así, en la infancia, hasta los 3 años, la porción cervical se encuentra detrás de los músculos esternotiroideos y esternohioideos. Su cara posterior colinda con la tráquea.

La cara anterior de la porción torácica limita con la cara posterior del esternón. La cara inferior contacta estrechamente con el pericardio.

La cara posterior colinda con los grandes vasos.

Las caras anteroexternas están cubiertas tanto a la derecha, como a la izquierda, por la pleura. En los adultos, después de resear el manubrio del esternón se ve el tejido conjuntivo en el que se descubren restos glandulares de distinta magnitud.

Por delante la glándula está cubierta por láminas de tejido conjuntivo, continuación de la fascia cervical, que se unen por abajo con el pericardio.

Estructura. El timo está cubierto por una cápsula que emite hacia el interior de la glándula los septos interlobulillares y la divide en lobulillos. Cada lobulillo consta de la corteza y la sustancia medular. La corteza está formada por el retículo de las células epiteliales; entre las mallas del mismo

se encuentran los linfocitos del timo (timocitos); en la sustancia medular éstos se aplanan y se endurecen, constituyendo los llamados corpúsculos del timo.

Desarrollo. La parte epitelial del timo se desarrolla en forma de proliferación en la región de la tercera bolsa faríngea, representando el derivado de la llamada lámina precordial; todos sus derivados son semejantes por muchas propiedades a la epidermis. Los linfocitos se desarrollan a partir de las células tronculares de la sangre, llegando aquí por los vasos sanguíneos.

Función. Los linfocitos adquieren en el timo las propiedades que aseguran las reacciones de defensa contra las células, las cuales a causa de diferentes lesiones se convierten en ajenas para el organismo (T-linfocitos). La pérdida temprana de la función del timo trae como resultado la deficiencia del sistema inmunológico. Las células epiteliales de los lobulillos elaboran una hormona que regula las transformaciones de los linfocitos en el propio timo. A veces, en la edad madura, se observa un trastorno particular de los procesos inmunológicos relacionado con la patología del timo y otros órganos linfoides (*status thymico-lymphaticus*), lo que puede ser causa de la muerte repentina durante la narcosis que se da para la operación.

Las arterias que irrigan la glándula son ramos de la arteria torácica interna, del tronco braquiocéfálico y de la arteria subclavia. Las venas desembocan en la vena braquiocéfálica izquierda y en la vena torácica interna. Los numerosos vasos linfáticos que acompañan los troncos sanguíneos van a terminar en los linfonodos vecinos, localizados en el mediastino.

La *inervación* es a expensas del tronco simpático y el nervio vago, así como los nervios espinales cervicales.

Linfonodos. Pertenecen también a los órganos de la hemopoyesis y las reacciones inmunológicas (véase pág. 156).

BAZO

El bazo (*lien*) es un órgano linfoideo ricamente vascularizado*. En el bazo el sistema sanguíneo entra en una correlación íntima con el tejido linfoide, gracias a lo cual la sangre aquí se enriquece con reservas frescas de leucocitos, desarrollados en el bazo. Además, la sangre que circula por este órgano se libera de los glóbulos rojos caducos («cementerio» de los eritrocitos) y de los microorganismos patógenos introducidos en el torrente sanguíneo, partículas extrañas en suspensión, etc., gracias a la actividad fagocitaria de los macrófagos del bazo.

El *volumen* del bazo, gracias a su riqueza en vasos sanguíneos, puede sufrir variaciones considerables en un mismo individuo, en dependencia de la mayor o menor repleción sanguínea de sus vasos. Por término medio el bazo tiene una longitud de 12 cm, una anchura de 8 cm y un grosor de 3-4 cm; su peso oscila entre 100 y 200 g (170 g). Durante la digestión se observa el aumento del bazo. Su superficie es de color rojo oscuro, con matiz violeta.

* Algunos consideran al bazo como a un linfonodo intercalado en el torrente circulatorio de la sangre.

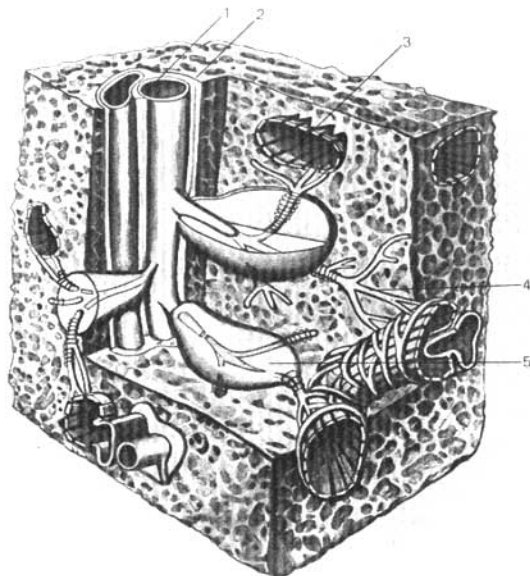


Fig. 378. Estructura del bazo (esquema) (según Kiss-Szentágothai).

1 — arteria;
2 — trabécula;
3 — seno venoso;

4 — continuación del capilar arterial
en seno venoso;
5 — linfonodo esplénico.

Por su *forma* el bazo es comparado con un grano de café. En él se distinguen dos caras (diafragmática y visceral), dos extremos (anterior y posterior) y dos bordes (superior e inferior). La cara diafragmática, más extensa y dirigida lateralmente, es convexa, estando aplicada al diafragma. En la cara visceral, cóncava, en la zona aplicada al estómago (cara gástrica) existe un surco longitudinal, el hilio del bazo (*hilus s. porta lienis*), por donde penetran sus vasos y nervios. Por detrás de la cara gástrica se encuentra una zona lisa, dispuesta longitudinalmente, la cara renal, por la que el bazo está aplicado al riñón y la glándula suprarrenal izquierdos. Cerca de la extremidad inferior del bazo resalta su zona de aplicación al colon y el ligamento frenicocólico, la llamada cara cólica.

Topografía del bazo. El bazo está situado en el espacio subfrénico izquierdo, desde el nivel de la IX hasta la XI costillas; su eje longitudinal está dirigido hacia abajo, lateralmente y algo hacia delante, casi paralela-

mente a las costillas inferiores en sus segmentos posteriores. Se distingue una posición elevada del bazo, cuando su polo superior alcanza la VIII costilla (constitución braquimórfica), y una posición descendida o baja, en la que el polo superior se encuentra por debajo de la IX costilla (constitución dolicomórfica). El peritoneo, adherido a la cápsula del bazo, lo recubre por todos los lados, excepto en el hilio, donde contorneándose a la altura de los vasos se dirige hacia el estómago constituyendo el ligamento gastrolíenal (*lig. gastrolíenale*). Desde el hilio hasta el diafragma, cerca del lugar de paso del esófago, se extiende un pliegue del peritoneo (que a veces falta), el ligamento frenicolíenal (*lig. phrenicolíenale*). Además de éstos se encuentra el ligamento frenicocólico (*lig. phrenicocolicum*), extendido entre el colon transversal y la pared lateral del abdomen que, en la región de la IX costilla izquierda, forma una especie de bolsa para el bazo, el que por su extremidad inferior se apoya en dicho ligamento.

Estructura. Además de la cubierta serosa, el bazo tiene su cápsula propia de tejido conjuntivo, la túnica fibrosa, con mezcla de fibras elásticas y musculares lisas. La cápsula se continúa en el espesor del órgano en forma de trabéculas cuyo desarrollo es especialmente intenso en la región del hilio. Las trabéculas del tejido conjuntivo, penetrando en el espesor del órgano conjuntamente con los vasos, constituyen ramificaciones multifórmicas que se entrelazan formando el armazón del órgano, dividiéndolo en zonas aisladas. En estas zonas, limitadas por las trabéculas, se encuentra la pulpa del bazo. La pulpa presenta un color rojo oscuro. En un corte fresco pueden distinguirse entre la pulpa unos nódulos de coloración más clara, los folículos linfáticos lienales (de Malpighi) [*lymphonodi splenici* (Malpighii)]. Estas formaciones linfoides son esféricas u ovales, con diámetro de unos 0,36 mm, situadas sobre las paredes de las ramificaciones arteriales. La pulpa lienal está compuesta del tejido reticular, cuyas asas se encuentran llenas de elementos celulares variados, tales como linfocitos, leucocitos, glóbulos rojos en su mayor parte en estadio de desintegración y corpúsculos de pigmentos (fig. 378).

Función. En el tejido linfóideo de los linfonódulos se tienen linfocitos que participan en las reacciones inmunológicas. En la pulpa roja tiene lugar la muerte de una parte de los elementos figurados de la sangre, los cuales agotaron la duración de la vida natural. El hierro de la hemoglobina de los eritrocitos destruidos va por las venas al hígado donde sirve de material para la síntesis de los pigmentos biliares.

Vasos y nervios. En comparación con el volumen del órgano, la arteria lienal se distingue por su gran calibre. Cerca del hilio se subdivide en 6-8 ramos que penetran, cada uno por separado, en el espesor del bazo donde emiten pequeñas ramificaciones agrupadas como pinceles de finas arteriolas. Los capilares arteriales se continúan en los senos venosos, cuyas paredes están formadas por un sincitio endotelial con múltiples hendiduras, a través de las cuales los elementos sanguíneos penetran en los senos venosos. Los capilares venosos iniciados en los senos forman, a diferencia de los arteriales, múltiples anastomosis entre sí. Las raíces de la vena lienal (vena de 1^{er} orden) llevan la sangre desde zonas relativamente aisladas del parénquima, denominadas zonas lienales, cuya topografía ha sido estudiada detalladamente por L. Savinova (1964).

Se sobreciente por zona lienal la parte del cauce venoso intraorgánico correspondiente a la distribución de las venas de 1^{er} orden. La zona ocupa totalmente un eje transversal del órgano. Además de las zonas, se destacan también los segmentos.

El segmento representa la cuenca de distribución de las venas de 2^o orden; es una parte componente de la zona y se halla situado, corrientemente, en un lado del hilio.

El número de zonas del bazo oscila entre 2 y 4, siendo, lo más frecuente, igual a 3 (zona anterior, media y posterior). La cantidad de segmentos varía dentro de amplios límites, desde 5 hasta 17. Lo más frecuente es que conste de 8 segmentos. En dependencia de su posición pueden ser designados como segmentos: polar anterior, anterosuperior, anteroinferior, medio superior, medio inferior, posterosuperior, posteroinferior y polar posterior.

El número, las dimensiones y la posición de las zonas y segmentos y la dirección de sus límites «semivasculares» se encuentran en correlación determinada con la forma del bazo.

En el trayecto y disposición de los límites interzonales e intersegmentarios, se observa también una regularidad común para los bazos de todas las formas. Como regla, esos límites van perpendiculares a los bordes del bazo, en cualquier porción del mismo, y coinciden con las escotaduras en los extremos del órgano (L. Savinova, 1964). La vena lienal desemboca en la v. porta. La pulpa no contiene vasos linfáticos. *Los nervios*, procedentes del plexo celíaco, penetran en el bazo junto con la arteria lienal.

Desarrollo. El bazo se deriva del mesogastrio posterior en forma de una acumulación de células del mesénquima, durante la 5ª semana de vida intrauterina. En el recién nacido, el bazo es relativamente voluminoso (10-15 g). Después de los 40 años se observa la disminución gradual del bazo.

NEUROLOGIA

SISTEMA NERVIOSO

GENERALIDADES

Una de las propiedades fundamentales de la sustancia viva es la excitabilidad. Todo organismo vivo recibe estímulos del medio que le rodea y responde a los mismos con reacciones convenientes que relacionan al organismo con el medio exterior. El metabolismo del propio organismo condiciona a su vez una serie de estímulos a los que también reacciona.

En los organismos multicelulares superiores la relación entre la zona donde recae la excitación y el órgano que reacciona corre a cuenta del sistema nervioso.

Al penetrar con sus ramificaciones en todos los órganos y tejidos, el sistema nervioso enlaza todas las regiones del organismo en un todo único, efectuando su unión, su integración.

Por consiguiente, el sistema nervioso es ...«un instrumento de relaciones de una complejidad y precisión indescriptibles, es el enlace de las múltiples partes del organismo entre sí y del organismo como sistema de máxima complejidad, con el número infinito de agentes exteriores» (I. P. Pávlov).

En la base de la actividad del sistema nervioso radica el reflejo (I. M. Séchenov). «Eso significa que en cualquier aparato nervioso receptor, el golpe de tal o cual agente del mundo exterior o del mundo interno del organismo se transforma en proceso nervioso, en un fenómeno de estimulación nerviosa. Esta estimulación corre por las fibras nerviosas, al igual que por un cable eléctrico, hacia el sistema nervioso central, y desde allí, gracias a las conexiones establecidas es transmitida por otros cables hacia el órgano de trabajo, transformándose, a su vez, en un proceso específico de las células de este órgano» (I. P. Pávlov).

El elemento anatómico básico del sistema nervioso es la célula nerviosa, la cual, junto con todas sus prolongaciones se denomina *neurona o neurocito*. Del cuerpo de la célula parte hacia un lado una prolongación única, alargada, el axón o neurita, y hacia el otro, las prolongaciones protoplasmáticas o dendritas, cortas y ramificadas. La corriente de la excitación nerviosa en el interior de la neurona va desde las dendritas hacia el cuerpo de la célula, y desde ésta hacia el axón; los axones conducen la excitación en dirección eferente al cuerpo de la célula. La transmisión del impulso nervioso desde una neurona a otra se realiza mediante dispositivos terminales de estructura especial, las sinapsis (del gr. *synapsis*, conjunción). Se distinguen enlaces axonosomáticos de las neuronas, en las cuales las ramificaciones de una neurona llegan al cuerpo de otra neurona, y los enlaces axonodendríticos, más nuevos filogénicamente, en los que el contacto se realiza con las dendritas de las células nerviosas (S. Sarkisov).

Los enlaces axonodendríticos están desarrollados en las capas superiores de la corteza cerebral, más nuevas filogénicamente, y más elevadas desde el punto de vista funcional. Estos desempeñan un papel en el mecanismo de redistribución de los impulsos en la corteza y representan, por lo visto, la base morfológica de los enlaces temporales en la actividad reflejocondicionada.

En la médula espinal y en las formaciones subcorticales prevalecen los enlaces axonomáticos.

La discontinuidad de las vías de transmisión nerviosa se manifiesta en todas partes, creando la posibilidad de los enlaces más variados (F. Poemny y E. Semiónova).

Así, pues, el sistema nervioso en su conjunto se presenta como un complejo de neuronas, las cuales, al entrar en relación unas con otras, en ninguna parte se continúan directamente una con la otra.*

Por consiguiente, la excitación nerviosa originada en un punto determinado es transmitida por las prolongaciones de las células, desde una neurona a la otra y desde ésta a una tercera, y así sucesivamente. Como ejemplo demostrativo del enlace neuronal entre los órganos puede servir el llamado arco reflejo, en el que se basa la acción refleja, es decir, la reacción más simple y al mismo tiempo fundamental del sistema nervioso.

El arco reflejo simple consta, por lo menos, de dos neuronas, de las cuales una está relacionada con tal o cual superficie sensitiva (por ejemplo, la piel), y la otra termina por medio de su neurita en un músculo (o glándula). Al estimular la superficie sensitiva, la excitación es transmitida por la neurona enlazada a dicha superficie, en dirección centrípeta, hacia el centro reflector, donde se encuentra la sinapsis entre ambas neuronas. Aquí, la excitación es transmitida a la otra neurona y va entonces en dirección centrifuga, al músculo o la glándula, cuyo resultado es la contracción del músculo o los cambios de secreción de la glándula. Con frecuencia en la composición del arco reflejo simple entra una tercera neurona, la intercalada, que cumple la misión de central transmisora de la excitación desde la vía sensitiva a la vía motriz. Además de ese arco reflejo simple (de tres eslabones) existen los arcos reflejos plurineuronales, de formación compleja, que pasan a través de diferentes niveles del encéfalo, incluyendo su corteza. En los animales superiores y en el hombre, sobre este fondo de reflejos simples y complejos, y también por intermedio de las neuronas, se forman enlaces temporales de orden superior, conocidos actualmente con la denominación de reflejos condicionados (I. P. Pávlov).

De esta manera, el sistema nervioso en su conjunto, desde el punto de vista funcional puede considerarse compuesto de tres géneros de elementos (fig. 379).

1. **Receptor**, que transforma la energía de estímulo exterior en proceso nervioso, está relacionado con la neurona aferente (centrípeta o receptora) que transmite al centro la excitación originada (el impulso nervioso); con este fenómeno se inicia el análisis (I. P. Pávlov).

* La teoría de la neurona, desarrollada primeramente por Ramón y Cajal y popularizada más tarde por Waldeyer (quien ideó el término «neurona»), es discutida por algunos investigadores (por ejemplo, F. Stern-junior y otros), los cuales consideran el sistema nervioso no como un conjunto de eslabones nerviosos, sino como una densa red de neurofibrillas que pasan directamente de una neurona a la otra (teoría neurófila).

Esos puntos de vista no son confirmados por la mayoría de los investigadores, incluyendo a los más destacados, tanto soviéticos (B. Lavréntiev y otros), como extranjeros (V. Kirch y otros).

E. Sepp (1950) considera que en el sistema nervioso se conjugan las dos formas de estructura: el sistema neuronal con el sistema reticular, preponderando, sin embargo, la estructura neuronal.

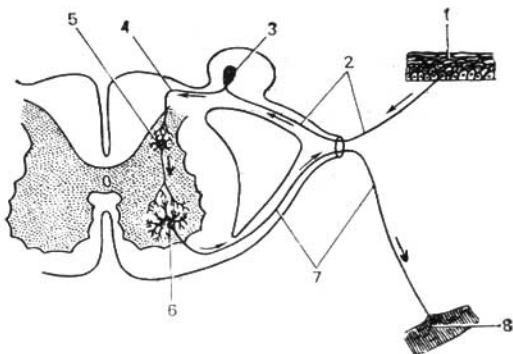


Fig. 379. Esquema del arco reflejo.

- | | |
|---|--|
| 1 — terminación nerviosa de una neurona sensitiva en la piel; | 4 — prolongación central de una neurona sensitiva; |
| 2 — prolongación periférica de una neurona sensitiva; | 5 — neurona intercaladora; |
| 3 — ganglio espinal; | 6 — neurita de la célula motora; |
| | 7 — neurita de la célula motora; |
| | 8 — terminación nerviosa en el músculo. |

2. **Conductor**, neurona intercalada o asociativa que funciona como un interruptor que cierra el circuito, pasando la excitación desde la neurona centripeta a la centrifuga y transforma el impulso recibido en el centro en reacción exterior. Ese fenómeno es la síntesis que representa «evidentemente una manifestación del contacto nervioso» (I. P. Pávlov). Por eso I. P. Pávlov denominó a dicha neurona «contactora», de cierre.

3. **Neurona eferente (centrifuga)**, encargada de efectuar la reacción de respuesta (motriz o secretora), gracias a la transmisión de la excitación desde el centro a la periferia, al efector, el realizador del efecto, de la acción, es decir, hacia el órgano de trabajo (músculo, glándula). Por eso a esta neurona se le denomina también efectora. Los receptores son excitados desde tres superficies o campos receptores del organismo: 1) desde la superficie externa o cutánea del cuerpo (*campo exteroceptivo*), mediante los órganos de los sentidos relacionados con la misma genéticamente, y que reciben estímulos del medio ambiente; 2) desde la superficie interna del cuerpo (*campo interoceptivo*), que recibe principalmente estímulos de las sustancias químicas que penetran en las cavidades viscerales, y 3) desde el espesor de las paredes del propio cuerpo (*campo propioceptivo*), en el que se hallan contenidos los huesos, músculos y otros órganos que provocan estímulos captados por receptores especiales. Los receptores de los campos enumerados se encuentran enlazados con neuronas aferentes, las cuales alcanzan el centro, donde mediante un sistema a veces compilado de conductores, se continúan en las diferentes vías eferentes, que uniéndose con los órganos de trabajo provocan tal o cual efecto.

CARACTERISTICA GENERAL DEL SISTEMA NERVIOSO DESDE EL PUNTO DE VISTA DE LA CIBERNETICA

Como es sabido, la cibernética enseña que el organismo vivo representa una máquina única en su género, capaz de autodirección, cuya función está a cargo del sistema nervioso.

Para que se cumpla la autodirección son necesarios tres eslabones.

Primer eslabón: entrada de la información por el canal dado, que se efectúa de la manera siguiente.

A. La comunicación surgida en la fuente de información llega al extremo del canal de información: el **receptor**. El receptor es el dispositivo codificador que percibe la comunicación y la transforma en señal —señal aferente—, en cuyo resultado la excitación exterior se convierte en impulso nervioso.

B. La señal aferente se transmite más adelante por el canal de información constituido por el **nervio aferente**.

Hay tres tipos de canales de información, tres entradas en ellos:

1. **Entradas externas** — a través de los órganos de los sentidos (**exteroceptores**).

2. **Entradas internas** — a) a través de los órganos de la vida vegetativa (vísceras) — **interoceptores**; b) a través de los órganos de la vida animal (soma) — **propioceptores**.

Segundo eslabón: elaboración de la información. Se realiza con el dispositivo decodificador, constituido por los cuerpos celulares de las neuronas eferentes de los ganglios y los neurocitos de la substancia gris de la médula espinal, de la corteza y la subcorteza del encéfalo, que forman la red nerviosa de la substancia gris del sistema nervioso central.

Tercer eslabón: dirección.

Se logra mediante la transmisión de las señales eferentes de la substancia gris de la médula espinal y del encéfalo al órgano ejecutivo y se realiza por los canales eferentes, es decir, por los nervios eferentes con el efector en el extremo.

Hay 2 tipos de órganos ejecutivos:

1. Los órganos ejecutivos de la vida animal son los músculos estriados, preferentemente los esqueléticos.

2. Los órganos ejecutivos de la vida vegetativa son los músculos lisos y las glándulas.

Además de este esquema cibernético, la cibernética moderna ha establecido la comunidad del principio de la relación inversa en la dirección y coordinación de los procesos que tienen lugar tanto en las máquinas automáticas, como en los organismos vivos; desde este punto de vista, en el sistema nervioso puede destacarse una relación inversa entre el órgano de trabajo y los centros nerviosos, «la vía aferente invertida» (P. Anojin).

Con esta denominación se sobreentiende la transmisión de señales desde el órgano de trabajo al sistema nervioso central, dando cuenta del resultado de su trabajo en cada momento dado. Cuando los centros emiten impulsos eferentes para el órgano ejecutivo, en este último se origina un efecto de trabajo determinado (movimiento, secreción). Este efecto provoca en el órgano ejecutivo impulsos nerviosos (sensitivos), que, por las vías aferentes, llegan en sentido inverso a la médula espinal y al encéfalo, sirviendo de

señales sobre la realización de una acción determinada por el órgano en el momento dado. Eso es lo que representa, en esencia, «la vía aferente invertida» la cual, hablando en sentido figurado, es el informe dirigido al centro sobre el cumplimiento de la orden emitida por éste a la periferia. Así, al ir a coger un objeto con la mano, los ojos miden ininterrumpidamente la distancia entre la mano y el objeto, y envían su información al encéfalo en forma de señales aferentes. En el encéfalo tiene lugar el cierre del circuito con las neuronas eferentes, las cuales transmiten los impulsos motrices a los músculos del brazo que realizan las acciones necesarias para coger el objeto. Conjuntamente, los músculos actúan sobre los receptores contenidos en los mismos, los cuales envían ininterrumpidamente sus señales sensitivas al encéfalo, informándole sobre la posición del brazo en cada momento. Esta transmisión bilateral de señales por los eslabones de los reflejos continúa hasta que la distancia entre la mano y el objeto se anule, es decir, hasta que la mano coja el objeto.

Por consiguiente, durante todo el tiempo tiene lugar el autocontrol del trabajo del órgano, lo cual es posible gracias al mecanismo de «la vía aferente invertida», que tiene el carácter de un circuito cerrado, con la ordenación siguiente: centro (aparato que emite el programa de acción) — efector (motor) — objeto (órgano de trabajo) — receptor — centro.

La existencia de esta cadena circular cerrada de reflejos en el sistema nervioso central asegura todas las correcciones más complicadas de los procesos que transcurren en el organismo, sean cuales fuesen las variaciones de las condiciones externas e internas (V. Moiséyev, 1960). Sin los mecanismos de relación inversa, los organismos vivos serían incapaces de acomodarse de modo apropiado a las condiciones del medio ambiente.

Así, pues, además del arco reflejo abierto, que sirve de base estructural para el sistema nervioso, deben tenerse en cuenta los circuitos reflejos cerrados, por los que se efectúa la relación inversa entre el órgano de trabajo y los centros del sistema nervioso, y con los cuales se explica la coordinación refleja de todas sus actividades. Por consiguiente, en lugar del concepto anterior, respecto de que en la base de la estructura y la función del sistema nervioso se encuentra el arco reflejo abierto, la teoría de información y comunicación inversa («aferentación inversa») da un nuevo concepto sobre la cadena anular cerrada de los reflejos, sobre el sistema circular de la señalización aferente—eferente. Así que la nueva noción sobre la estructura y la función del sistema nervioso no es la de un arco abierto, sino de un círculo cerrado.

De tal modo, a la luz de los datos de la cibernética, el sistema nervioso se caracteriza como un sistema de información y de dirección.

El sistema nervioso único del hombre se divide condicionalmente en dos partes, en correspondencia con las dos partes fundamentales del organismo, vegetativa y animal: 1) la parte del sistema nervioso que inerva las vísceras y también el sistema endocrino, los músculos lisos de la piel, el corazón y los vasos, es decir, los órganos de la vida vegetativa, que constituyen el medio interno, se denomina **sistema nervioso vegetativo**; 2) la parte restante del sistema nervioso que rige la musculatura estriada del esqueleto y la de algunas vísceras (lengua, laringe, faringe), inervando principalmente a los órganos de la vida animal, se denomina **sistema nervioso animal**. Este último es también denominado, con poco acierto, sistema

nervioso somático, teniendo en cuenta el soma o cuerpo propiamente dicho*. El sistema nervioso animal dirige preferentemente las funciones de enlace del organismo con el medio externo, condicionando la sensibilidad del organismo (por medio de los órganos de los sentidos) y los movimientos de la musculatura del esqueleto. El carácter condicional y limitado de la clasificación que acabamos de citar se deduce ya por el hecho de que el sistema nervioso vegetativo tiene relación con la inervación de todos los órganos, incluidos los somáticos, por cuanto interviene en su nutrición (trofismo), determinando, además, el tono de la musculatura esquelética.

I. P. Pávlov, y en particular K. M. Bíkov con sus colaboradores (V. N. Chernigovski y otros), enseñaron la dependencia de la actividad de los órganos internos y los vasos de la corteza del encéfalo.

La parte vegetativa del sistema nervioso a su vez se divide en dos sectores: *el simpático* y *el parasimpático*, los cuales, para abreviar, también se llaman sistemas. El sistema simpático inerva todo el cuerpo, y el parasimpático, solamente determinadas zonas (véase pág. 323).

Además de esta clasificación, correspondiente a la estructura del organismo, el sistema nervioso se divide, según el principio topográfico, en partes o sistemas central y periférico.

El sistema nervioso central comprende la médula espinal y el encéfalo, que consta de substancia gris y blanca; el periférico, todo lo demás, es decir, las raíces nerviosas, los ganglios, los plexos, los nervios y las terminaciones nerviosas periféricas. La substancia gris de la médula espinal y del encéfalo representa acúmulos de células nerviosas con las ramificaciones de sus prolongaciones más cercanas, los llamados centros nerviosos. Denominábase centro nervioso a la «acumulación y adherencia de las células nerviosas» (I. P. Pávlov).

La substancia blanca representa las fibras nerviosas (prolongaciones de las células nerviosas, neuritas), cubiertas con una capa miélica (de donde procede el color blanco), y que unen los diferentes centros entre sí, es decir, las vías conductoras. Tanto la zona central como la periférica del sistema nervioso contienen elementos de sus partes animal y vegetativa, con lo cual se logra la unidad de todo el sistema nervioso.

La parte superior, la que dirige todos los procesos del organismo, tanto animal como vegetativo, es la corteza del cerebro.

DESARROLLO GENERAL DEL SISTEMA NERVIOSO

La **filogénesis del sistema nervioso** se reduce brevemente a lo siguiente. En los protozoarios unicelulares (amiba) no existe sistema nervioso, y el enlace con el medio circundante se realiza con ayuda de los líquidos que se encuentran dentro y fuera del organismo — es la forma humoral (humor — líquido), prenerviosa, de la regulación.

* Además, el sistema nervioso vegetativo se denomina autónomo, a pesar de que médula espinal también posee cierta autonomía; también se le llama visceral, aunque la inervación vegetativa no se limita a las vísceras. Tampoco son lógicas esas denominaciones del sistema nervioso animal existentes en la literatura médica, como sistema cerebrospinal (ya que este término corresponde a todo el sistema nervioso) o sistema somático (por cuanto el término soma indica al cuerpo en general, en su conjunto). Todos esos términos imprecisos van cayendo paulatinamente en desuso.

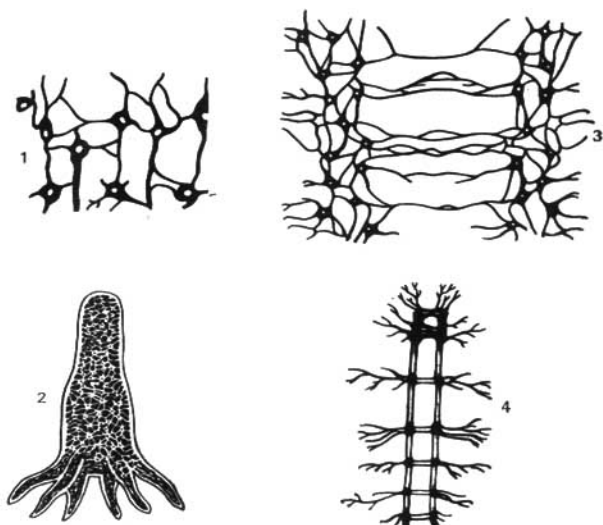


Fig. 380. Etapas en el desarrollo del sistema nervioso.

1 — sistema nervioso difuso;
2 — sistema nervioso difuso de las hidras;

3 y 4 — sistema nervioso de conjunción
de los gusanos anélidos.

En lo ulterior, cuando se origina el sistema nervioso, aparece también la forma de regulación nerviosa. A medida que se desarrolla este sistema, regulación nerviosa subordina más y más a la humoral, de tal manera que se forma una regulación neurohumoral única, desempeñando el papel principal en el sistema nervioso. Este atraviesa una serie de etapas fundamentales en el proceso de la filogénesis (fig. 380).

Primera etapa — sistema nervioso reticular. En esta etapa (celentéreos) el sistema nervioso, por ejemplo, de la hidra, consta de células nerviosas cuyas múltiples prolongaciones se unen una con la otra en diferentes direcciones, formando una red que penetra difusamente en todo el cuerpo del animal. Durante la estimulación de cualquier punto del cuerpo, la excitación se difunde por toda la red nerviosa y el animal reacciona moviendo todo el cuerpo. El reflejo de esta etapa en el hombre es la estructura reticular del sistema nervioso intramural (E. K. Sepp).

Segunda etapa — sistema nervioso ganglionar. En esta etapa (nemátodos) las células nerviosas se unen en aglomeraciones aisladas o grupos, con la particularidad de que las aglomeraciones de los cuerpos celulares forman los ganglios nerviosos —centros—, y las de las prolongaciones, troncos ner-

viosos — los nervios. Durante esta etapa el número de prolongaciones en cada célula disminuye, recibiendo una dirección determinada. En correspondencia con la estructura segmentaria del animal, por ejemplo, en los anélidos, cada segmento tiene ganglios y troncos nerviosos segmentarios. Estos últimos unen los ganglios en dos direcciones: los troncos transversales que enlazan los ganglios del segmento dado, y los troncos longitudinales que enlazan los ganglios de diferentes segmentos. Gracias a esto, los impulsos nerviosos surgidos en cualquier punto no se difunden por todo el cuerpo, sino que se propagan por los troncos transversales en los límites del segmento dado. Los troncos longitudinales unen los segmentos nerviosos en un todo. En el extremo cefálico del animal, que al avanzar entra en contacto con los diferentes objetos circundantes, se desarrollan los órganos de los sentidos, por lo cual los ganglios cefálicos evolucionan más intensamente en comparación con los demás, siendo prototipos del futuro encéfalo. El reflejo de esta etapa en el hombre es la persistencia de rasgos primitivos (dispersión de ganglios y microganglios en la periferia) en la estructura del sistema nervioso vegetativo.

Tercera etapa—sistema nervioso tubular. En el eslabón primario del desarrollo de los animales jugó un papel importantísimo el aparato locomotor, de cuya perfección depende la condición principal de la existencia del animal — alimentación (movimiento en búsqueda de la comida, su aprehensión y devoramiento). En los protozoarios multicelulares se desarrolló el modo peristáltico de movimiento, relacionado con la musculatura lisa y su aparato nervioso local. En un eslabón más alto, el modo peristáltico es sustituido por la motricidad esquelética, es decir, con ayuda del sistema de palancas rígidas — encima de los músculos (atropodos) y dentro de los músculos (vertebrados). Como resultado de esto, se formaron la musculatura estriada y el sistema nervioso central, que coordinan el movimiento de las distintas palancas del esqueleto motor.

Este sistema nervioso central en los cordados (*Amphioxus lanceolatus*) se originó en forma de un tubo nervioso constituido metaméricamente, con nervios segmentarios que parten del mismo hacia los segmentos del cuerpo, incluyendo el aparato locomotor—cerebro troncular. En los vertebrados y en el hombre éste se convierte en médula espinal. De tal modo, la aparición del cerebro troncular está relacionada con la perfección, en primer lugar, del pertrechamiento motor del animal. Junto con eso, en el *Amphioxus lanceolatus* ya existen receptores (olfatorio y lumínico). El desarrollo posterior del sistema nervioso y el surgimiento del encéfalo están condicionados por la perfección del pertrechamiento de los receptores.

Puesto que la mayoría de los órganos sensoriales se originan en aquel extremo del cuerpo dirigido hacia el lado del movimiento, es decir, adelante, entonces para la percepción de los estímulos externos mediante los mismos, contribuye al desarrollo del extremo anterior del cerebro troncular y a la formación del encéfalo, lo que coincide con la formación y aislamiento del extremo anterior del cuerpo en forma de la cabeza—*cefalización* (*cephal—ca*—beza).

E. K. Sepp en el manual de las enfermedades nerviosas* da un esquema muy simplificado, y a la vez cómodo, para el estudio de la filogénesis del

* E. K. Sepp, M. B. Zuker, E. V. Shmidt, 1950.

encéfalo, que citamos a continuación. De acuerdo con este esquema, en la primera etapa el encéfalo consta de tres partes: posterior, media y anterior, con la particularidad de que de estas partes se desarrollan primero (peces inferiores) y, en particular, el cerebro posterior o romboidal (rombencéfalo), que tiene lugar bajo el influjo de los receptores acústicos y estáticos (receptores del VIII par de los nervios céfalicos), de primordial importancia para la orientación en el medio acuático.

Durante su evolución ulterior, el cerebro posterior se diferencia en *médula oblongada*, que resulta ser la parte intermedia entre la médula espinal y el encéfalo, y por eso se denomina *mielencéfalo* (*myelos*, médula espinal; *encephalon*, encéfalo), y el cerebro posterior propiamente dicho, *metencéfalo*, del cual se desarrolla el cerebelo y el puente (puente de Varolio). En el proceso de adaptación del organismo al medio ambiente mediante la transformación del metabolismo, surgen en el metencéfalo, como la parte más desarrollada en esta etapa del sistema nervioso central, los centros de control de los procesos vitalmente importantes de la vida vegetativa, relacionados particularmente con el aparato branquial (respiración, circulación sanguínea, digestión, etc.). Por eso surgen en la médula oblongada los núcleos de los nervios branquiales (grupo del X par—del vago). Estos centros de la respiración y la circulación sanguínea, de importancia vital, permanecen en la médula oblongada del hombre, lo que explica el porqué de la muerte cuando se lesiona la médula oblongada. En la segunda etapa (aún en los peces), bajo el influjo del receptor óptico se desarrolla, en particular, *el cerebro medio, mesencéfalo*. En la tercera etapa, a causa del paso definitivo de los animales del medio acuático al aéreo, se desarrolla intensamente el receptor olfatorio, que percibe las sustancias químicas presentes en el aire y que señalan mediante su olor la presa, el peligro y otros fenómenos vitalmente importantes de la naturaleza circundante.

Bajo el influjo del receptor olfatorio se desarrolla *el cerebro anterior definitivo —el prosencéfalo—*, que al principio tiene carácter de cerebro parámetro olfatorio y que más tarde crece y se diferencia en *cerebro intermedio —el diencéfalo—* y *cerebro terminal —el telencéfalo*. Según E. K. Sepp (1959), el cerebro intermedio se desarrolla junto con el medio.

En el telencéfalo, como parte más elevada del sistema nervioso central, surgen centros para todos los tipos de la sensibilidad. Sin embargo, los centros más inferiores no desaparecen, sino que persisten subordinándose a los centros del piso superior. Por consiguiente, con cada nueva etapa del desarrollo del encéfalo surgen nuevos centros que se subordinan a los ya existentes. Al parecer, tiene lugar al mismo tiempo un desplazamiento de los centros funcionales hacia el extremo céfalico, y la subordinación de los esbozos viejos filogenéticamente, a los nuevos. Como resultado, los centros acústicos que surgen por vez primera en el metencéfalo, están también presentes en el prosencéfalo y el mesencéfalo; los centros ópticos, surgidos en el mesencéfalo, existen también en el prosencéfalo; y los centros del olfato sólo se encuentran en el prosencéfalo. Bajo el influjo del receptor olfatorio se desarrolla una pequeña porción del prosencéfalo, denominada por eso cerebro olfatorio —*el rinencéfalo*—, cubierto por la corteza de la sustancia gris —*corteza antigua (paleocortex)*.

El perfeccionamiento de los receptores conduce al desarrollo progresivo del prosencéfalo que poco a poco se hace el órgano que controla toda la con-

ducta del animal. En el animal se distinguen dos formas de conducta: la instintiva, basada en las reacciones de la especie (reflejos incondicionales), y la individual, basada en la experiencia del individuo (reflejos condicionales). En correspondencia con estas dos formas de conducta, en el telencéfalo se desarrollan dos grupos de centros de substancia gris: *los ganglios subcorticales*, con estructura de núcleos (centros nucleares), y *la corteza gris*, que tiene la estructura de una lámina homogénea (centros de proyección). Durante ese proceso al principio se desarrolla la «subcorteza» y luego la corteza. La corteza surge con el paso de modo de vida acuático al terrestre y se manifiesta claramente en los anfibios y reptiles. La evolución posterior del sistema nervioso se caracteriza porque la corteza del encéfalo subordina más y más las funciones de todos los centros situados más abajo, es decir, tiene lugar *la corticización sucesiva de las funciones*. I. P. Pávlov señala: «A medida que el sistema nervioso del animal se hace más perfecto, se hace más centralizado, y su parte superior se convierte cada vez en mayor grado en el administrador de toda la actividad del organismo, a pesar de que esto no se manifiesta clara y abiertamente».

La nueva corteza sirve como formación necesaria a la realización de la actividad nerviosa superior; ésta se localiza en la superficie de los hemisferios y adquiere, en el proceso de la filogénesis, la estructura de seis capas. Gracias al desarrollo intensificado de la nueva corteza, el telencéfalo de los vertebrados superiores supera a todas las demás partes del encéfalo, cubriéndolas como un manto (*pallium*). El nuevo cerebro en desarrollo (neocéfalo) empuja hacia la profundidad al cerebro antiguo (olfatorio), el que parece enrollarse en forma de un cuerno (cuerno de Ammón o pie del hipocampo) y sigue siendo, como antes, el centro olfatorio. Como resultado de esto *el manto*, es decir, *el neocéfalo*, predomina bruscamente sobre las demás partes del encéfalo — el paleocéfalo.

Así, pues, la evolución del encéfalo tiene lugar bajo el influjo del desarrollo de los receptores, con lo cual se explica que la porción más elevada del encéfalo — la corteza gris — representa, como explica Pávlov, el conjunto de los extremos corticales de los analizadores, es decir, una superficie receptora continua. El desarrollo ulterior del encéfalo en el hombre se subordina a las nuevas leyes relacionadas con su naturaleza social; pues, además de los órganos del cuerpo, contenidos también en el animal, el hombre comenzó a usar medios de trabajo. Estos se hicieron órganos artificiales que llegaron a completar los órganos naturales del cuerpo y constituyeron el instrumental técnico del hombre. Con ayuda de este pertrechamiento el hombre adquirió la posibilidad no sólo de adaptarse a la naturaleza, como lo hacen los animales, sino de adaptar la naturaleza a sus necesidades. El trabajo, como dijimos anteriormente, resultó ser el factor decisivo en la formación del hombre, y en el proceso del trabajo social surgió el medio necesario para la comunicación entre las personas — el lenguaje.

«Al principio el trabajo, y después, junto con éste, el lenguaje articulado, resultaron ser los dos estímulos más importantes, bajo cuya influencia el cerebro del mono se convirtió poco a poco en cerebro humano, el cual, con toda su semejanza con el del mono, lo supera en mucho por su magnitud y perfección» (C. Marx y F. Engels, Obras, ed. 2, t. 20, p. 490). Esta perfección está condicionada por el máximo desarrollo del telencéfalo, y en particular de su corteza — *neocorteza*.

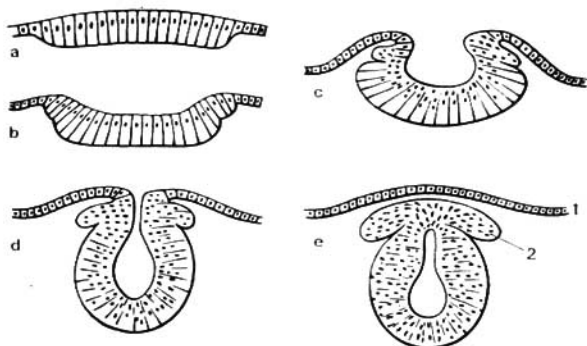


Fig. 381. Estadios de la embriogénesis del sistema nervioso en un corte transversal esquemático.

a — lámina medular;
b, c — surco medular;
d, e — tubo neural;

1 — hoja córnea (epidermis);
2 — engrosamiento ganglionar.

Además de los analizadores, que perciben diferentes estímulos del mundo exterior y que constituyen el substrato material del pensamiento concreto-illustrativo propio de los animales (*primer sistema de señalización* de la realidad, según I. P. Pávlov), en el hombre surgió la capacidad del pensamiento abstracto con ayuda de la palabra, al principio audible (habla oral) y más tarde visible (habla escrita). Esto constituyó *el segundo sistema de señalización* (I. P. Pávlov), que en el mundo animal en desarrollo resulta ser «la adición extraordinaria a los mecanismos de la actividad nerviosa» (I. P. Pávlov). El substrato material del segundo sistema de señalización lo constituyen las capas superficiales de la neocorteza. Por eso la corteza del telencéfalo logra su desarrollo máximo en el hombre. De tal manera, toda la evolución del sistema nervioso se reduce al desarrollo progresivo del telencéfalo, el cual en los vertebrados superiores, y particularmente en el hombre, debido a la complicación de las funciones nerviosas, alcanza grandes dimensiones.

Las mencionadas regularidades de la filogénesis condicionan **la embriogénesis del sistema nervioso** del hombre, el cual se origina de la hoja embrionaria externa o ectodermo (véase «Introducción»). Esta última forma un engrosamiento longitudinal, denominado *lámina medular* (fig. 381), que por los lados colinda con las demás partes del ectodermo — la hoja cutánea o corneal. La lámina medular pronto se invagina en *el surco medular*, cuyos bordes (engrosamientos medulares) se hacen poco a poco más altos y luego se unen convirtiéndose el surco en un tubo (*tubo neural*). Después de unirse los bordes, el tubo neural se separa definitivamente del ectodermo, originándose entre ellos el mesodermo. El tubo neural representa el esbozo de la parte central del sistema nervioso. Su extremo posterior, más o menos uniforme, forma el rudimento de la médula espinal, mientras que su extremo-

anterior, ensanchado, se divide mediante estrechamientos en tres vesículas cerebrales primarias, de las cuales se origina el encéfalo con toda su complejidad. La lámina medular consta primeramente de una sola capa de células epiteliales. Durante su transformación en tubo neural, aumenta el número de células en sus paredes, de tal modo, que surgen tres capas: la interna (en dirección a la cavidad del tubo), de la cual se origina el tapizamiento epitelial de las cavidades cerebrales (el epéndimo del canal central de la médula espinal y de los ventrículos del encéfalo); la media, de la cual se desarrolla la sustancia gris del cerebro (células nerviosas — neuroblastos), y por último, la externa, que casi no contiene núcleos y que se desarrolla en sustancia blanca (prolongaciones de las células nerviosas—neuritas). Los fascículos de las neuritas de los neuroblastos se difunden bien en el espesor del tubo neural formando la sustancia blanca del cerebro, o bien penetran en el mesodermo y luego se unen con las células musculares jóvenes (mioblastos). De tal manera surgen los nervios motores.

Los nervios sensitivos tienen su origen en los rudimentos de los ganglios espinales, que ya se manifiestan en los bordes del surco medular, en la zona de transición a la capa córnea. Cuando el surco se cierra en el tubo neural, los rudimentos se desplazan a su lado dorsal, localizándose en la línea media. Luego las células de estos rudimentos se desplazan en dirección ventral, localizándose nuevamente a los lados del tubo neural en forma de las llamadas crestas neurales. Ambas crestas neurales proliferan en forma de cuentas de collar en la zona dorsolateral de los rudimentos, debido a lo cual se origina en cada lado una serie de ganglios espinales o intervertebrales. En la parte cefálica del tubo neural éstos sólo llegan hasta la zona de la vesícula cerebral posterior, donde forman los rudimentos de los ganglios de los nervios sensitivos cefálicos. Los neuroblastos de los rudimentos ganglionares se desarrollan y toman el aspecto de células nerviosas bipolares, una de cuyas prolongaciones prolifera en el tubo neural, mientras que la otra va a la periferia formando el nervio sensitivo. Gracias a la fusión, en cierta extensión del inicio de ambas prolongaciones, de las células bipolares se obtienen las denominadas células unipolares falsas, con una prolongación dividida en «T», las cuales son características de los ganglios intervertebrales del adulto. Las prolongaciones centrales que penetran en la médula espinal forman las raíces posteriores de los nervios espinales, mientras que las prolongaciones periféricas proliferan en dirección ventral y contribuyen a formar el nervio mixto después de unirse a las fibras eferentes que salieron de la médula espinal formando la raíz anterior. De las crestas neurales surgen también los rudimentos del sistema nervioso vegetativo (para más detalle véase pág. 320).

SISTEMA NERVIOSO CENTRAL

MÉDULA ESPINAL

Desarrollo de la médula espinal. Como ya se dijo, desde el punto de vista filogenético la médula espinal (tronco cerebral del *Amphioxus lanceolaus*) surge en la tercera etapa del desarrollo del sistema nervioso (sistema nervioso tubular). En este período aún no existe el encéfalo, por eso el tronco cerebral tiene centros para controlar los procesos del organismo, tanto los vegetativos, como los animales (centros viscerales y somáticos). En correspondencia con la estructura segmentaria del cuerpo, el tronco cerebral tiene esta estructura y consta de neurómeras, en cuyos límites se cierra el arco reflejo primitivo. La estructura metamérica de la médula espinal se conserva también en el hombre, lo que condiciona la presencia de los arcos reflejos breves en el mismo.

Con la aparición del encéfalo (etapa de cefalización), en éste se originan los centros superiores de mando de todo el organismo, mientras que la médula espinal pasa a una posición subordinada. La médula no sólo permanece como aparato segmentario, sino que se hace también conductora de los impulsos desde la periferia hacia el encéfalo y viceversa, y en la misma se desarrollan conexiones bilaterales con el encéfalo. De tal manera, durante la evolución de la médula espinal se forman dos aparatos: el primero, más viejo, es el aparato segmentario de los enlaces propios de la médula, y en el segundo, más nuevo, es el aparato suprsegmentario de las vías conductoras bilaterales hacia el encéfalo. Tal principio estructural se observa también en el hombre.

El factor decisivo de la formación del tronco cerebral resulta ser la adaptación el medio ambiente mediante los movimientos. Por eso la estructura de la médula espinal refleja el modo del movimiento del animal. Así, por ejemplo, en los reptiles desprovistos de miembros y que se mueven con ayuda del tronco —las serpientes—, la médula espinal está desarrollada uniformemente a todo lo largo y carece de engrosamientos. En los animales que utilizan los miembros surgen dos engrosamientos; con la particularidad de que si los miembros anteriores son más desarrollados (por ejemplo, las alas de las aves), entonces predomina el engrosamiento anterior (cervical) de la médula espinal; si están más desarrollados los posteriores (por ejemplo, las patas del avestruz), entonces está más aumentado el engrosamiento posterior (lumbar); si durante la marcha participan de igual modo los miembros anteriores y los posteriores (mamíferos cuadrúpedos), entonces ambos engrosamientos están desarrollados igualmente. En el hombre, en relación con la actividad más compleja de la mano como órgano de trabajo, el engrosamiento cervical de la médula se diferenció más intensamente que el lumbar.

Los factores filogenéticos señalados juegan su papel en el desarrollo de la médula espinal y en la ontogénesis. La médula espinal se desarrolla del tubo neural, de su segmento posterior (del anterior se origina el encéfalo). De la parte ventral del tubo neural se forman las columnas anteriores de la substancia gris de la médula espinal (cuerpos celulares de las neuronas motoras), los fascículos de fibras nerviosas longitudinales colindantes con

éstas y las prolongaciones de las neuronas mencionadas (raíces motoras). De la parte dorsal surgen las columnas posteriores de la substancia gris (cuerpos celulares de las neuronas sensitivas) y los cordones posteriores (prolongaciones de las neuronas sensitivas).

De esta manera, la parte ventral del tubo neural es la zona motora primaria, y la dorsal, la sensitiva primaria. Esta división en zonas motora y sensitiva, abarca todo el tubo neural y se conserva en el tronco del encéfalo.

Debido a la reducción de la parte caudal de la médula espinal se obtiene un tracto fino de tejido nervioso, el futuro hilo terminal. Al principio, en el tercer mes de vida fetal, la médula espinal ocupa todo el canal vertebral, luego la columna vertebral comienza a crecer más rápido que la médula, por eso el extremo de la misma se desplaza poco a poco hacia arriba (cranealmente). Al nacer, el extremo de la médula espinal ya se encuentra a nivel de la III vértebra lumbar, y en el adulto ya alcanza la altura de las I—II vértebras lumbares. Como resultado de este «ascenso» de la médula, las raíces nerviosas que parten de la misma toman una dirección oblicua (fig. 382).

ESTRUCTURA DE LA MÉDULA ESPINAL

La médula espinal (del gr., *myelos*) está situada en el canal vertebral y en los adultos representa un cordón cilíndrico algo aplastado de delante atrás, que en la parte superior (craneal) pasa directamente a la médula oblongada, y por abajo (caudal) termina en una punta cónica, el cono medular, a nivel de la II vértebra lumbar (véase fig. 382). El conocimiento de este hecho tiene importancia práctica (para no dañar la médula espinal durante la punción lumbar, con el fin de tomar líquido cefalorraquídeo o de la anestesia espinal, es necesario introducir la aguja de la jeringuilla entre los procesos espinosos de las III y IV vértebras lumbares).

Del cono medular parte hacia abajo el hilo terminal, que representa la parte inferior atrofiada de la médula espinal, la que más abajo comprende la continuación de las vainas de la médula espinal y se inserta en la II vértebra coccígea.

La médula espinal, en toda su extensión, tiene dos engrosamientos que corresponden a las raíces de los nervios de los miembros superior e inferior: el engrosamiento superior se denomina **intumescencia cervical** (*intumescentia cervicalis*), y el inferior, **intumescencia lumbosacral** (*intumescentia lumbosacralis*). De estos engrosamientos, el más amplio es el lumbar, pero el más diferenciado es el cervical, que está relacionado con la inervación más compleja de la mano como órgano de trabajo. Mediante los surcos longitudinales anterior y posterior, el profundo —futura mediana anterior—, y el superficial —surco mediano posterior—, formados como resultado del engrosamiento de las paredes laterales del tubo neural y que pasan por la línea media, la médula espinal se divide en dos mitades simétricas —derecha e izquierda—, cada una de las cuales tiene a su vez un surco longitudinal débilmente manifiesto que pasa por la línea de entrada de las raíces posteriores. Este se denomina **surco dorsolateral** o **posterolateral**.

Este surco y el lugar de salida de las raíces anteriores subdividen cada mitad de la médula en tres cordones longitudinales: el anterior —**funículo anterior**—, el lateral —**funículo lateral**—, y el posterior —**funículo posterior**. El funículo posterior en las porciones cervical y torácica superior está di-

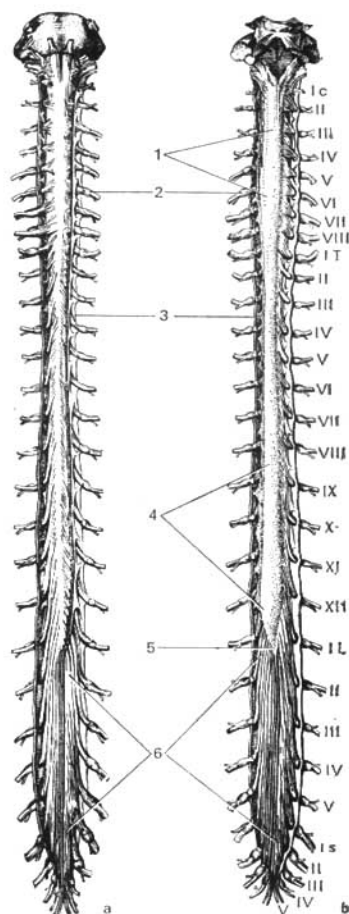


Fig. 382. Médula espinal.

- a — vista anterior (cara ventral);
 b — vista posterior (cara dorsal). La duramadre y la aracnoidea están disecadas. La piamadre está quitada. Con números romanos se señala el orden de la disposición de los nervios cerebrospinales cervicales (C), torácicos (T), lumbares (L) y sacros (S).
 1 — Intumescencia cervical;
 2 — ganglio espinal;
 3 — duramadre de la médula espinal;
 4 — Intumescencia lumbar;
 5 — cono medular;
 6 — cola de caballo.

vidido por un surco intermedio —surco intermedio posterior— en dos fascículos: el fascículo grácil (de Goll) y el fascículo cuneiforme (de Burdach). Ambos fascículos se continúan, con la misma denominación, por el lado posterior de la médula oblongada.

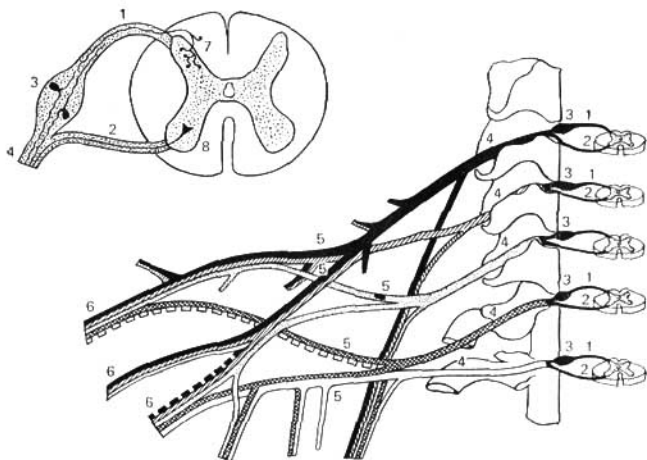


Fig. 383. Elementos del sistema nervioso periférico (esquema).

- 1 — raíz dorsal;
 2 — raíz ventral;
 3 — ganglio espinal;
 4 — funículo;

- 5 — plexo;
 6 — ramos del plexo;
 7 — cuerno posterior;
 8 — cuerno anterior.

En uno y otro lado de la médula espinal salen en filas longitudinales las raíces de los nervios espinales. La raíz ventral o anterior consta de las neuritas de las neuronas motoras (centrífugas o eferentes), cuyos cuerpos celulares se localizan en la médula espinal, mientras que la raíz dorsal o posterior, que entra en el surco lateral posterior, contiene las prolongaciones de las neuronas sensitivas (centrípetas o aferentes), cuyos cuerpos se encuentran en los ganglios* espinales (intervertebrales).

A cierta distancia de la médula espinal, la raíz motora se une con la sensitiva (fig. 383), y juntas forman el tronco del nervio espinal, al cual los neuropatólogos destacan con el nombre de funículo. Durante la inflamación del funículo (funiculitis) surgen, al mismo tiempo, trastornos segmentarios de la esfera motora y de la sensitiva; durante la enfermedad de la raíz (radiculitis) se observan los trastornos segmentarios de una sola esfera —o sensitiva, o motora; y durante la inflamación de los ramos del nervio (neuritis) los trastornos corresponden a la zona de distribución del nervio dado. El funículo es por lo común muy corto, puesto que sale rápidamente del orificio intervertebral, después de lo cual el nervio espinal se separa en sus ramos principales. En los orificios intervertebrales, cerca de la unión

** Según los últimos datos (Gasser, 1955; Gess, 1956; Mitchel, 1957, y otros), por las raíces posteriores pasan fibras eferentes, amielínicas, inervadoras de los músculos lisos de las vísceras y los vasos.

de ambas raíces, la raíz dorsal tiene un engrosamiento —el ganglio espinal o intervertebral—, que contiene las células nerviosas unipolares falsas (neuronas aferentes) con una prolongación que luego se divide en dos ramos: uno de éstos, el central, pasa junto con la raíz dorsal a la médula espinal, el otro, el periférico, se continúa en el nervio espinal. De esta forma, en los ganglios espinales están ausentes las sinapsis, puesto que aquí solamente se encuentran los cuerpos celulares de las neuronas aferentes. Los ganglios mencionados se diferencian de los ganglios vegetativos del sistema nervioso periférico, ya que en estos últimos entran en contacto las neuronas* intercalares y las eferentes. Los ganglios espinales de las raíces sacras se encuentran dentro del canal sacro, y el ganglio de la raíz coccígea, dentro de la vaina de la duramadre.

Como la médula espinal es más corta que el canal vertebral, el lugar de salida de las raíces no corresponde al nivel de los orificios intervertebrales. Para penetrar en estos últimos, las raíces no sólo se apartan de la médula espinal, sino que se dirigen también hacia abajo, y tanto más verticalmente cuanto más se alejan de la médula espinal. En la parte lumbar de la misma las raíces bajan a los orificios intervertebrales correspondientes, paralelamente al hilo terminal, envolviendo a éste y al cono medular con un fascículo espeso, la cola de caballo (*cauda equina*) (véase fig. 382).

ESTRUCTURA INTERNA DE LA MÉDULA ESPINAL

La médula espinal consta de sustancia gris, que contiene células nerviosas, y de sustancia blanca, compuesta de fibras nerviosas mielínicas.

A. La sustancia gris (*substantia grisea*) se deriva del tubo neural, de la capa media de sus células epiteliales (véase pág. 175), se encuentra dentro de la médula espinal y está rodeada por todos los lados de sustancia blanca. La sustancia gris forma dos columnas verticales, situadas en la mitad derecha e izquierda de la médula espinal. En su centro se encuentra el estrecho canal central (*canalis centralis*) de la médula espinal, que se extiende a todo lo largo de la misma y que contiene líquido cefalorraquídeo. El canal central es el remanente de la cavidad del tubo nervioso primario. Por eso, en la parte superior comunica con el IV ventrículo del encéfalo y en la inferior, en la región del cono medular, termina en una pequeña expansión —el ventrículo terminal. Con la edad el canal central se estrecha y en algunas partes se oblitera del todo, ya que después de los 40 años (en el 93%) deja de ser un canal continuo (V. P. Kurkovski).

La sustancia gris que rodea el canal se denomina sustancia intermedia central (*substantia intermedia centralis*). En cada columna gris se distinguen dos porciones: una anterior, la columna gris anterior, y otra posterior, la columna gris posterior.

En los cortes transversales de la médula espinal estas porciones tienen el aspecto de cuernos: el anterior, ensanchado, cuerno anterior, y el posterior, afilado, cuerno posterior. Debido a esto, el aspecto general de la sustancia gris, que se destaca en el fondo de la sustancia blanca, recuerda la letra «H».

* En la composición de los ganglios espinales se pueden encontrar los elementos multipolares del sistema nervioso vegetativo (A. Doguel, F. Kisch, N. Kolosov).

La substancia gris está compuesta de células nerviosas que se agrupan en núcleos, cuya localización principal corresponde a la estructura segmentaria de la médula y a su arco reflejo primario trímero. La primera neurona, sensitiva, de este arco está en los ganglios espinales y su prolongación periférica va en el conjunto de los nervios hacia los órganos y tejidos, y allá entra en contacto con los receptores; su prolongación central penetra con las raíces posteriores en el surco lateroposterior de la médula espinal y termina conectándose con las células de los cuernos posteriores. Por eso, alrededor del vértice del cuerno se forma una zona limítrofe de substancia blanca, que representa un conjunto de prolongaciones centrales de las células de los ganglios espinales que terminan en la médula espinal. Las células de los cuernos posteriores forman grupos aislados o núcleos que reciben del «soma» diferentes clases de sensibilidad (cutánea y de los órganos del movimiento) — núcleos sensitivos somáticos.

Entre ellos se destacan: el núcleo de la base del cuerno posterior, **núcleo torácico** (columna de Clarke-Stolling), más evidente en los segmentos torácicos de la médula; el núcleo de la **substancia gelatinosa** situada en el vértice del cuerno, y los llamados **núcleos propios**.

Las células del cuerno posterior forman neuronas intercalares que dan inicio a las neuritas que van a los funículos de la médula espinal, y las células de la substancia gelatinosa y las denominadas células fasciculares, distribuidas difusamente en la substancia gris, sirven para conectarse con las terceras neuronas situadas en los cuernos anteriores del mismo segmento. Las prolongaciones de estas células, que van de los cuernos posteriores a los anteriores, naturalmente, se disponen cerca de la substancia gris, por su periferia, formando una franja estrecha de substancia blanca que rodea la substancia gris por todas partes. Estos son los fascículos propios o basales de la médula espinal.

Los axones de otras células fasciculares se dividen en ramos ascendente y descendente, que terminan en las células de los cuernos anteriores de varios segmentos situados más arriba y más abajo. Debido a eso, la excitación que parte de una región determinada del cuerpo puede transmitirse no sólo al segmento correspondiente, sino también abarcar a los otros. Como resultado, el reflejo simple puede atraer en su reacción de respuesta a un grupo entero de músculos, asegurando el complejo movimiento coordinado, que sin embargo sigue siendo reflejo incondicionado.

Los cuernos anteriores contienen las terceras neuronas, motoras, cuyos axones, al salir de la médula espinal, forman las raíces anteriores motoras. Estas células forman los núcleos de los nervios somáticos eferentes que inervan la musculatura esquelética — núcleos somáticos motores*. Estos últimos tienen el aspecto de columnas cortas y se sitúan en forma de dos grupos — medial y lateral. Los mediales inervan los músculos desarrollados de la parte dorsal de las miotomas (musculatura propia del dorso), y los laterales, los músculos que se originan de la parte ventral de las miotomas (los músculos ventrolaterales del tronco y los músculos de los miem-

* Las células de los cuernos anteriores son también los centros tróficos de la musculatura; la desconexión de las neuronas motoras trae no solamente la parálisis, sino la atrofia de los músculos

bros). Cuanto más distantes se encuentran los músculos inervados, tanto más lateralmente se sitúan las células que los inervan.

El mayor número de núcleos se encuentra en los cuernos anteriores del engrosamiento cervical de donde se inervan los miembros superiores, lo que se determina por la participación de estos últimos en la actividad laboral del hombre. En relación con la complicación de los movimientos de la mano como órgano de trabajo, el hombre tiene un número mucho mayor de estos núcleos que los animales, incluyendo los antropoides. De esta manera, los cuernos posteriores y anteriores de la substancia gris se relacionan con la inervación de los órganos de la vida animal, particularmente del aparato locomotor, a cuyo perfeccionamiento evolutivo se debe el desarrollo de la médula espinal.

Los cuernos anterior y posterior en cada mitad de la médula espinal se comunican entre sí por una zona intermedia de substancia gris, que en las porciones torácica y lumbar de la médula (desde el I segmento torácico hasta el II—III lumbar) se manifiesta particularmente y se presenta en forma de **cuerno lateral** (*cornu laterale*). Debido a esto en dichas porciones la substancia gris en el corte transversal adquiere el aspecto de una mariposa. En los cuernos laterales se encuentran las células que inervan los órganos vegetativos y que se agrupan en el núcleo que se denomina núcleo intermediolateral (*nucleus intermediolateralis*) (descrito por vez primera por I. M. Yakubóvich). Las neuritas de las células de este núcleo salen de la médula espinal en el conjunto de las raíces anteriores.

B. **La substancia blanca** (*substantia alba*) de la médula espinal consta de prolongaciones nerviosas que forman tres sistemas de fibras nerviosas.

1. Fascículos cortos de fibras de asociación, basales, que unen las partes de la médula espinal a diferentes niveles (neuronas aferentes e intercalares).
2. Fibras largas centrípetas (sentitivas, aferentes).
3. Fibras largas centrífugas (motoras, eferentes).

El primer sistema (fibras cortas) se refiere al aparato propio de la médula espinal y los restantes (fibras largas) constituyen el aparato conductor de los enlaces bilaterales con el encéfalo.

El **aparato propio de la médula** incluye la substancia gris con las raíces posteriores y anteriores, y los fascículos principales propios de la substancia blanca, que rodean la substancia gris en forma de una cinta estrecha. Por su desarrollo, el aparato propio es, filogenéticamente, la formación más antigua y por eso conserva los rasgos primitivos de la estructura —la segmentación—, y por eso también lo llaman aparato segmentario de la médula espinal, a diferencia del otro, no segmentado, de los enlaces bilaterales con el encéfalo.

De esta forma, *el segmento nervioso* es una sección transversal de la médula espinal y de los nervios espinales derechos e izquierdos relacionados con el mismo, desarrollados de un neurotomo (neurómera). Este consta de una capa horizontal de substancia gris y blanca (cuernos posteriores, anteriores y laterales) que contiene las neuronas, cuyas prolongaciones pasan por el nervio espinal par (derecho e izquierdo) y sus raíces (véase fig. 383). En la médula se distinguen 31 segmentos que topográficamente se dividen en 8 cervicales, 12 torácicos, 5 lumbares, 5 sacros y 1 coccígeo. En los límites del segmento nervioso se cierra el arco reflejo corto (véase fig. 379).

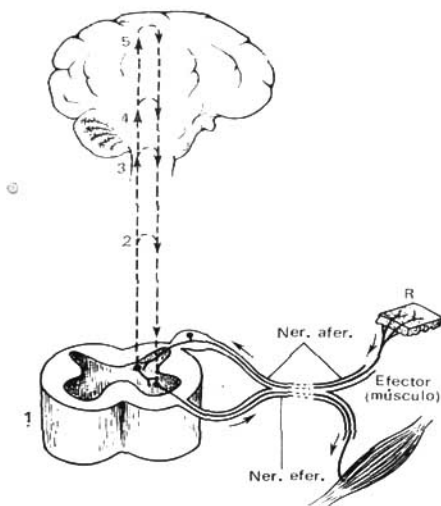


Fig. 384. Esquema elemental del reflejo incondicionado.

Los impulsos nerviosos que surgen durante la estimulación del receptor (R) por las fibras aferentes (Nerv. afer.) sólo se ha señalado una fibra de este tipo), van hacia la médula espinal (1), donde a través de la neurona intercalada se transmiten a las fibras eferentes (Nerv. efer.), por las que llegan hasta el efector. Líneas punteadas — difusión de la excitación de las partes inferiores del sistema nervioso central a las que están situadas más arriba (2, 3, 4), hasta la corteza del cerebro (5) inclusive. La alteración de las partes superiores del cerebro que tiene lugar a consecuencia de eso, actúa (véase flechas) sobre la neurona eferente, influyendo en el resultado final de la respuesta refleja.

Puesto que el aparato segmentario propio de la médula espinal surgió cuando todavía no existía el encéfalo, este hecho hace que su función consista en la realización de aquellas reacciones de respuesta a excitaciones externas e internas, que filogenéticamente se originaron antes, o sea, las reacciones congénitas (reflejos incondicionados de I. P. Pávlov).

El aparato de los enlaces bilaterales con el encéfalo resulta ser, filogenéticamente, más joven, puesto que surgió cuando apareció el encéfalo.

A medida que se desarrolla este último, desde la sustancia gris proliferan vías conductoras que unen la médula espinal con el encéfalo (fig. 384). Esto explica el hecho de que la sustancia blanca de la médula espinal se comporte como si rodeara por todos los lados la sustancia gris. Debido a este aparato conductor, el aparato propio de la médula está relacionado con el del encéfalo, que reúne el trabajo de todo el sistema nervioso. Las fibras nerviosas se agrupan en fascículos sólo distinguibles en los preparados con ayuda de métodos especiales (véase «Curso de Anatomía Microscópica»), y de éstos se componen los funículos visibles a simple vista: posterior, lateral y anterior (véase pág. 178). En el funículo posterior (fig. 385), limitante con el cuerno posterior (sensitivo), se tienen los fascículos de las fibras nerviosas ascendentes; en el funículo anterior, limitante con el cuerno anterior (motora), están los fascículos de las fibras nerviosas descendentes; y en fin, en el funículo lateral se encuentran tanto los unos como los otros. Además de los funículos, la sustancia blanca está presente también en la comisura blanca (*comissura alba*), formada por el entrecruzamiento de las fibras delante

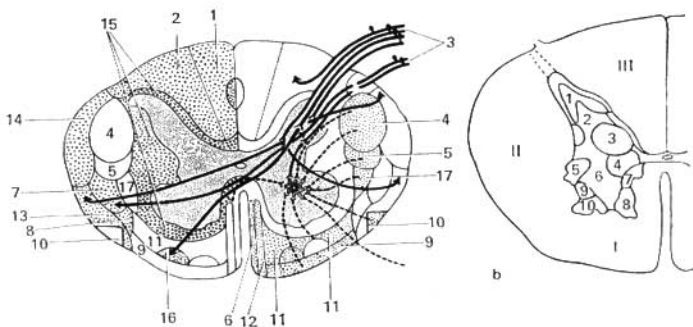


Fig. 385.

a — esquema de las vías de conducción de la médula espinal en un corte transversal. A la izquierda se señala la porción de los sistemas de las fibras ascendentes; a la derecha, la de los sistemas de las fibras descendentes.

- 1 — fascículo grácil (de Goll);
- 2 — fascículo cuneiforme (de Burdach);
- 3 — raíz posterior;
- 4 — tracto corticospinal lateral;
- 5 — tracto rubrospinal;
- 6 — tracto tectospinal;
- 7 — tracto espinotalámico lateral;
- 8 — tracto espinotectal;
- 9 — tracto vestibulospinal;
- 10 — tracto olivospinal;
- 11 — tracto reticulospinal;
- 12 — tracto corticospinal anterior;
- 13 — tracto espinocerebeloso anterior (de Gowers);

- 14 — tracto espinocerebeloso posterior (de Flechsig);
- 15 — fascículos propios;
- 16 — tracto espinotalámico anterior;
- 17 — tracto talamospinal.

b — corte transversal de la médula espinal;

- núcleos de la sustancia gris (porción torácica).
- 1 — sustancia gelatinosa (de Rolando);
- 2 — núcleo propio del cuerno posterior;
- 3 — núcleo torácico (columna de Clarke-Stilling);
- 4 — núcleo intermedio medial;
- 5 — núcleo intermedio lateral;
- 6, 7, 8, 9, 10 — cinco núcleos motores del cuerno anterior;
- I, II, III — funículos anterior, lateral y posterior de la sustancia blanca.

de la sustancia intermedia central; por detrás la comisura blanca no existe.

Los funículos posteriores contienen las fibras de las raíces espinales posteriores compuestas por dos sistemas:

1. Fascículo grácil (*fasciculus gracilis*) (de Goll), situado medialmente.

2. Fascículo cuneiforme (*fasciculus cuneatus*) (de Burdach), situado lateralmente.

Los fascículos grácil y cuneiforme conducen a la corteza desde las partes correspondientes del cuerpo la sensibilidad consciente propioceptiva (sensación músculo-articular, y la sensibilidad cutánea (sensación estereognósica — reconocimiento de los objetos al tacto), relacionadas con la determinación de la posición del cuerpo en el espacio y también con la sensibilidad táctil (Deshin, 1939).

Los funículos laterales contienen los siguientes fascículos:

A. Ascendentes.

Hacia el metencéfalo: 1) tracto espinocerebelar posterior (de Flechsig), situado en la parte posterior del funículo lateral, por su periferia; 2) tracto espinocerebelar anterior (haz de Gowers), que se encuentra por delante del primero. Ambos tractos espinocerebelares conducen impulsos inconstantes propioceptivos (coordinación inconsciente de los movimientos).

Hacia el mesencéfalo: 3) **tracto espinotectal** (*tractus spinotectalis*), que limita con la parte medial y anterior del tracto espinocerebelar anterior (de Halweg).

Hacia el diencéfalo: 4) **tracto espinotalámico lateral** (de Eninger), que limita por la parte medial con el tracto espinocerebelar anterior, se encuentra detrás del espinotectal. El tracto por su parte dorsal conduce las excitaciones térmicas, y por la ventral, las de dolor; 5) **tracto espinotalámico anterior** es análogo al precedente, pero se sitúa por delante del tracto lateral homónimo (K. Bíkov, G. Konradi, 1955) y resulta ser la vía de conducción de los impulsos del tacto (sensibilidad táctil). Según la descripción de otros autores (P. Diákonov, 1946, y otros), este tracto se sitúa en el funículo anterior.

B. Descendentes.

De la corteza cerebral: 1) **tracto corticospinal lateral** (piramidal, haz de Meynert). Este tracto es la vía consciente motora eferente.

Del mesencéfalo: 2) **tracto rubrospinal** (de Monakow). Este es la vía motora inconsciente (extrapiramidal).

Del metencéfalo: 3) **tracto olivospinal** (de Bejterev—Helweig). Está situado por delante del tracto espinocerebelar anterior, cerca del funículo anterior.

Los funículos anteriores contienen las vías descendentes.

De la corteza del encéfalo: 1) **tracto corticospinal (piramidal) anterior**. Este tracto forma con el tracto piramidal lateral el sistema piramidal común.

Del mesencéfalo: 2) **tracto tectospinal**, que se encuentra medialmente al tracto piramidal, limitando la fisura mediana anterior. Gracias al mismo se realizan movimientos reflejos protectores durante las excitaciones ópticas y acústicas—tracto óptico-acústico reflejo.

Una serie de fascículos se dirige a los cuernos anteriores de la médula espinal desde los diferentes núcleos de la *médula oblongada*, que tienen relación con el equilibrio y con la coordinación de los movimientos; a saber:

3) de los núcleos del nervio vestibular — el **tracto vestibulospinal** (haz de Held), situado en el límite de los funículos anterior y lateral;

4) de la formación reticular — el **tracto reticulospinal**, que se localiza en la parte central del funículo anterior;

5) **los fascículos propios** limitan directamente con la sustancia gris y se refieren al aparato propio de la médula espinal.

MENINGES DE LA MÉDULA ESPINAL

La médula espinal está envuelta por tres membranas conjuntivas (fig. 386), las meninges, que proceden del mesodermo del tubo medular. Si comenzamos desde la superficie hacia la profundidad, entonces estas meninges serán las siguientes: la duramadre o paquimeninge; la aracnoides, membrana meníngea delicada, y la piamadre, membrana meníngea vascular. Las dos últimas, a diferencia de la primera, se denominan también meninge blanda, leptomeninge. Cranealmente, las tres meninges se continúan con las homólogas del encéfalo.

1. **La duramente** de la médula espinal envuelve en forma de un saco externo a la médula y no está unida a las paredes del canal vertebral, tapiadas por su propio periostio interno, denominado también hoja externa

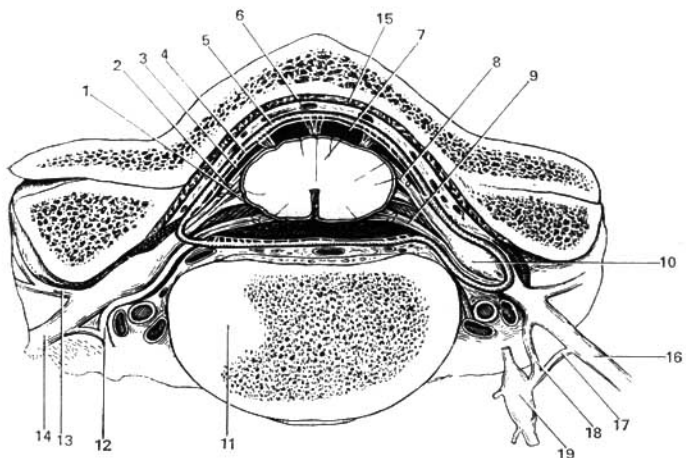


Fig. 386. Meninges de la médula espinal.

- | | |
|----------------------------|---------------------------------------|
| 1 — piamadre; | 10 — ganglio espinal; |
| 2 — aracnoides espinal; | 11 — vértebra; |
| 3 — cavidad subaracnoidea; | 12, 18 — ramo comunicante blanco; |
| 4 — cavidad subdural; | 13 — ramo dorsal del nervio espinal; |
| 5 — duramadre; | 14 — ramo ventral del nervio espinal; |
| 6 — cavidad epidural; | 15 — endorraquia; |
| 7 — médula espinal; | 16 — nervio espinal; |
| 8 — raíz dorsal; | 17 — ramo comunicante gris; |
| 9 — raíz ventral; | 19 — ganglio del tronco simpático. |

de la duramadre. Entre el periostio y la duramadre se encuentra la **cavidad epidural** (*cavum epidurale*), ocupada por tejido adiposo y plexos venosos (plexos venosos vertebrales internos), a los cuales afluye la sangre venosa de la médula espinal y las vértebras. Cranealmente, la duramadre se adhiere a los bordes del agujero magno, y caudalmente termina en forma de un hilo (filo de la duramadre espinal), que se inserta en el cóccix.

La duramadre recibe sus *arterias* de los ramos espinales de las arterias segmentarias; sus *venas* afluyen en el plexo venoso vertebral interno, y sus *nervios* proceden de los ramos menínges de los nervios espinales. La superficie interna de la duramadre está cubierta por una capa de endotelio, por lo cual tiene un aspecto liso y brillante.

2. La **aracnoides**, en forma de hoja fina transparente, carente de vasos, limita por dentro con la duramadre, separándose de esta última por la **cavidad subdural** (*cavum subdurale*), en forma de hendidura, atravesada por finos travesaños. Entre la aracnoides y la piamadre, que cubre directamente a la médula espinal, se encuentra la **cavidad subaracnoidea** (*cavum subaracnoideale*), en la cual la médula y las raíces nerviosas se hallan libremente rodea-

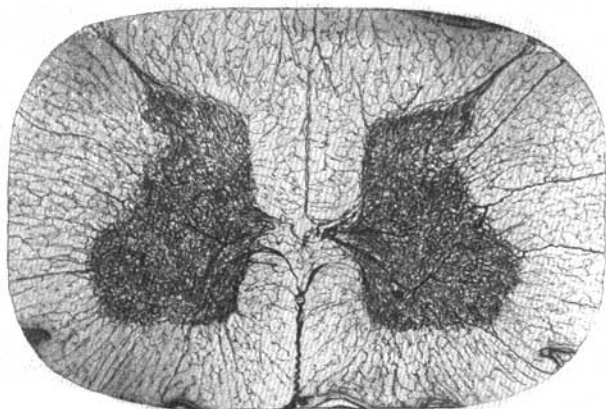


Fig. 387. Vasos de la médula espinal de un gato (según I. Lev).

das de gran cantidad de líquido cerebrospinal (*liquor cerebrospinalis*). Esta cavidad es particularmente ancha en la parte inferior del saco aracnoideo, donde rodea a la cola de caballo (*cauda equina*) de la médula espinal (**cisterna terminal**). El líquido que llena el espacio subaracnoideo está en comunicación continua con el líquido de los espacios subaracnoideos del encéfalo y los ventrículos del cerebro. Entre la aracnoides y la piamadre medular cervical se forma a lo largo de la línea mediana posterior un tabique, el **septo cervical intermedio**. Además de esto, a cada lado de la médula, y en el plano frontal se encuentra el **ligamento denticulado**, provisto de 19-23 dientes que pasan por los espacios existentes entre las raíces anteriores y posteriores. Los **ligamentos denticulados** sirven para fijar la médula en su lugar, sin permitirle alargarse. Mediante los dos ligamentos denticulados el espacio subaracnoideo se divide en anterior y posterior.

3. **La meninge vascular** de la médula espinal, la **piamadre**, cuya superficie está cubierta por un endotelio, reviste directamente a la médula espinal y contiene entre sus dos hojas a los vasos, junto con los cuales entra en sus surcos y en la substancia medular, formando alrededor de los vasos los espacios perivascuales.

Vasos de la médula espinal (fig. 387). *Las arterias* espinales anterior y posteriores bajan a lo largo de la médula espinal y se unen entre sí por múltiples ramos, formando en la superficie de la médula una red vascular (la llamada corona vascular). De esta red parten ramitos que penetran con las prolongaciones de la piamadre en la substancia medular (fig. 387) (I. Lev). *Las venas*, en general, son análogas a las arterias y afluyen, a fin de cuentas, en los plexos venosos vertebrales internos. Entre *los vasos linfáticos* de la médula espinal pueden incluirse los espacios perivascuales que comunican con el espacio subaracnoideo.

ENCÉFALO

ASPECTO GENERAL DEL ENCÉFALO

El **encéfalo** (*encephalon*) está situado en la cavidad craneal y tiene una forma que, en general, corresponde a los contornos internos de dicha cavidad. Su cara superolateral o dorsal es convexa, conforme a la bóveda del cráneo, y la cara inferior o base es más o menos aplanada y desigual. En el encéfalo pueden distinguirse tres grandes porciones: **los hemisferios cerebrales** (*hemispherie cerebri*), el **cerebelo** (*cerebellum*) y el **tronco cerebral encéfálico** (*truncus cerebri s. encenphalicus*). La mayor parte del encéfalo está formada por los hemisferios, les sigue en magnitud el cerebelo, y la otra parte, comparativamente pequeña, la constituye el tronco cerebral.

Cara superolateral del encéfalo. Ambos hemisferios están separados uno del otro por la **fisura longitudinal del cerebro** (*fissura longitudinalis cerebri*), dispuesta sagitalmente. En la profundidad de esta fisura los hemisferios están unidos entre sí por una comisura, el cuerpo caloso, y por otras formaciones situadas por debajo de éste. Por delante del cuerpo caloso, la **fisura longitudinal** es pasante, mientras que por atrás se continúa con la **fisura transversa del cerebro** (*fissura transversa cerebri*), que separa la parte posterior de los hemisferios cerebrales situada por debajo.

Cara inferior del encéfalo (fig. 388). Desde la cara inferior del encéfalo (*facies inferior cerebri*) no sólo se observa la parte inferior de los hemisferios del cerebro y el cerebelo, sino también toda la cara inferior del tronco cerebral y los nervios que parten del encéfalo.

Aquí se encuentran las siguientes formaciones, yendo de delante hacia atrás. La parte anterior de la cara basal del encéfalo está constituida por los **lóbulos frontales** de los hemisferios, en cuya cara inferior se notan **los bulbos olfatorios**, a los cuales llegan finos **hilos nerviosos** que desde la cavidad nasal atraviesan los orificios de la lámina cribosa del etmoides y los cuales forman en conjunto el I par de los nervios céfalicos — nervios olfatorios. Por lo común, al extraer el encéfalo del cráneo, estos hilos se arrancan de los bulbos olfatorios. Los bulbos se continúan hacia atrás en **los tractos olfatorios**, que terminan cada uno en dos raíces, entre las cuales se encuentra una eminencia, el **trígono olfatorio**. Directamente por detrás del trígono, a uno y otro lado, se encuentra la **substancia perforada anterior**, así llamada porque aquí hay pequeños agujeros a través de los cuales pasan vasos a la substancia cerebral.

En el centro, entre ambos espacios perforados anteriores, está el **quiasma óptico**, que tiene la forma de la letra «X». De la cara superior del quiasma parte una placa fina de color gris, la **lámina terminal**, que va a la profundidad de la fisura longitudinal cerebral. Detrás del quiasma se encuentra el **tubérculo ceniciento** (*tuber cinereum*), cuyo ápice tiene forma de un tubo estrecho llamado **infundíbulo**, del cual, como una frutita en su tallo, cuelga un cuerpo redondeado, la **hipófisis**. Al situarse el encéfalo en su lugar, la hipófisis ocupa la cavidad de la **silla turca**. Detrás del tubérculo ceniciento se encuentran dos eminencias esféricas pequeñas de color blanco, **los cuerpos mamilares**. Detrás de ellos hay una fosa bastante profunda, la **fosa interpeduncular**, limitada lateralmente por dos gruesos cordones blancos, unidos por detrás que se denominan **pedúnculos cerebrales**. El fondo de la fosa está

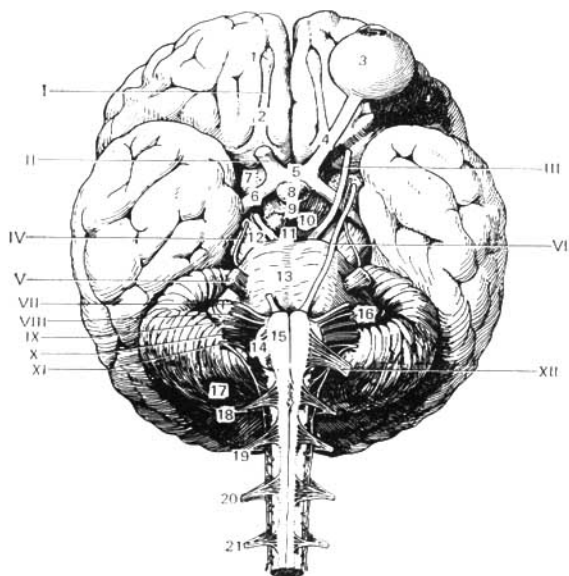


Fig. 388. Cara inferior del encéfalo.

- | | |
|---|---|
| I — tracto olfatorio; | 5 — quiasma óptico; |
| II — nervio óptico; | 6 — tracto óptico; |
| III — nervio oculomotor; | 7 — substancia perforada anterior; |
| IV — nervio troclear; | 8 — hipófisis; |
| V — nervio trigémino; | 9 — tubérculo centicento; |
| VI — nervio abductor (<i>abducens</i>); | 10 — cuerpo mamilar; |
| VII — nervio facial; | 11 — substancia perforada posterior; |
| VIII — nervio vestibulococlear; | 12 — pedúnculo del cerebro; |
| IX — nervio glosofaríngeo; | 13 — puente; |
| X — nervio vago; | 14 — oliva; |
| XI — nervio accesorio; | 15 — pirámide; |
| XII — nervio hipogloso; | 16 — flóculo; |
| 1 — bulbo olfatorio; | 17 — cerebelo; |
| 2 — tracto olfatorio; | 18, 19, 20, 21 — raíces de los cuatro nervios espinales superiores. |
| 3 — bulbo ocular izquierdo; | |
| 4 — nervio óptico; | |

perforado por varios agujeros por donde pasan vasos, y por eso se nombra **substancia perforada posterior**. A cada lado de este espacio, en el surco del borde medial del pedúnculo cerebral, emerge el III par — **nervio oculomotor** (*n. oculomotorius*). En la cara lateral de los pedúnculos cerebrales se observa el nervio más fino de todos los nervios cefálicos, el IV par — **nervio troclear** (*nervus trochlearis*), que, sin embargo, parte no de la base cerebral, sino de su parte dorsal, el **velo medular superior**. Detrás de los pedúnculos cerebrales se encuentra un grueso rodillo transversal —el **puente** (*pons*) de Varolio, que, estrechándose por los lados, se sumerge en el cerebelo. Las partes

laterales del puente, cercanas al cerebelo, se denominan **pedúnculos cerebelares medios**; en el límite entre ellos y el puente propiamente dicho sale a uno y otro lado el V par —nervio trigémino. Detrás del puente está la **médula oblongada**; entre ella y el borde posterior del puente, a los lados de la línea media, se distingue el inicio del VI par —**n. abductor** (*n. abducens*); aún más lateralmente, cerca del borde posterior de los pedúnculos cerebelares medios, a uno y otro lado salen juntos dos nervios más: el VII par —**nervio facial**—, y el VIII par — **nervio vestibulococlear** (*n. vestibulocochlearis*).

Entre la pirámide y la oliva de la médula oblongada (véase pág. 197) emergen las raíces del XII par— **nervio hipogloso** (*n. hypoglossus*). Las raíces del IX, X y XI pares— **nervio glossofaríngeo** (*n. glossopharyngeus*), **nervio vago** (*n. vagus*) y **nervio accesorio** (*n. accesorius*)— salen del surco que se encuentra detrás de la oliva. Las fibras accesorias del XI par parten ya de la porción cervical de la médula espinal.

EMBRIOGÉNESIS DEL ENCÉFALO

El tubo neural muy pronto se divide en dos partes, que corresponden al encéfalo y la médula espinal. Su parte anterior, ensanchada, que representa el rudimento del encéfalo, se divide, como se había dicho, mediante estrechamientos en tres **vesículas cerebrales primarias**, dispuestas una tras la otra: la anterior, el prosencéfalo; la media, el mesencéfalo; y la posterior, el rombencéfalo. La vesícula anterior se cierra por delante por la llamada lámina terminal. Este estadio de tres vesículas se convierte más tarde en *cinco vesículas* que dan inicio a las cinco partes principales del encéfalo (fig. 389). A la par con esto, el tubo neural se encorva sagitalmente. Ante todo, en la región de la vesícula media se desarrolla **una curvatura parietal** convexa en dirección dorsal, y luego en el límite con el rudimento espinal se desarrolla **la curvatura occipital**, también convexa dorsalmente. Entre ellas, en la región de la vesícula posterior se forma una cuarta curvatura, convexa ventralmente, **la curvatura del puente**.

Mediante esta última, **la vesícula cerebral posterior, rombencéfalo**, se divide en dos partes. La última de estas dos, **el mielencéfalo**, se convierte durante el desarrollo definitivo en la médula oblongada; y de la parte anterior, **el metencéfalo**, se desarrolla, a partir del lado ventral, el puente, y en el lado dorsal, el cerebelo. El metencéfalo se separa de la vesícula del mesencéfalo, situada por delante, mediante una zona estrechada, el **istmo rombencéfálico**. La cavidad total del rombencéfalo que tiene en su porción frontal la forma de un rombo, forma **el IV ventrículo**, el cual comunica con el canal central de la médula espinal. Sus paredes ventral y laterales, gracias al desarrollo de los núcleos de los nervios cefálicos, se engrosan fuertemente, mientras que la dorsal permanece fina y en la región de la médula oblongada, su mayor parte consta de una sola capa epitelial que se fusiona con la meninge vascular (tela corioidea inferior). Las paredes de la vesícula media del mesencéfalo se engrosan al desarrollarse más uniformemente en ellas la substancia cerebral. Ventralmente, a partir de éstas, surgen los pedúnculos cerebrales, dorsalmente a **la lámina del techo** (véase fig. 389). La cavidad de la vesícula media se convierte en un canal estrecho, el **acueducto cerebral** (de Silvio), que se une con el IV ventrículo.

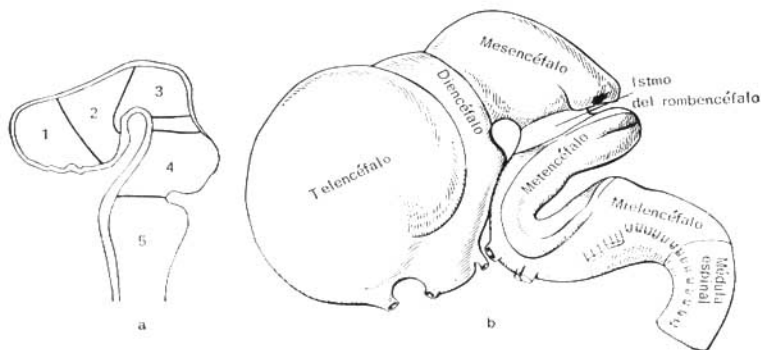


Fig. 389. Desarrollo del encéfalo (esquema).

- a — cinco vesículas cerebrales;
 1 — primera vesícula (telencéfalo — cerebro terminal);
 2 — segunda vesícula (diencefalo — cerebro intermedio);
 3 — tercera vesícula (mesencéfalo — cerebro medio);
 4 — cuarta vesícula (metencéfalo —

- cerebro posterior propiamente dicho, como la parte del rombencéfalo);
 5 — quinta vesícula (mielencéfalo — médula oblongada);
 entre la tercera y cuarta vesículas — istmo;
 b — desarrollo del encéfalo (según R. Sinélinikov).

La vesícula cerebral anterior, el prosencéfalo, sufre en grado mayor la diferenciación y las variaciones de forma, dividiéndose en una parte posterior, el diencefalo (cerebro intermedio), y otra anterior, el telencéfalo (cerebro terminal). Las paredes laterales del cerebro intermedio, engrosándose, forman los tálamos (*thalami*). Además, las paredes laterales, expandiéndose lateralmente, dan lugar a las dos vesículas ópticas, de las cuales más tarde se desarrollan la retina y los nervios ópticos. La pared dorsal del cerebro intermedio permanece delgada, en forma de lámina epitelial que se fusiona con la meninge vascular (tela corioidea superior). Por detrás de esta pared surge una expansión, a expensas de la cual se origina la epífisis (glándula o cuerpo pineal). Los pedículos huecos de las vesículas ópticas se introducen en la pared de la vesícula cerebral anterior, a causa de lo cual en el fondo de la cavidad de esta última se forma una depresión, el receso óptico, cuya pared anterior consta de una lámina terminal delgada. Detrás del receso óptico aparece otra depresión en forma de embudo, cuyas paredes dan lugar al tubérculo ceniciento, el infundíbulo y el lóbulo posterior (nervioso) de la hipófisis. Aún más atrás, en la región del diencefalo, a manera de eminencias solitarias se forman los cuerpos mamilares. La cavidad del cerebro intermedio constituye el III ventrículo.

El telencéfalo se divide en una parte media, menor (telencéfalo medio), y dos partes laterales mayores, que son las vesículas de los hemisferios del cerebro (hemisferios derecho e izquierdo), los cuales en el hombre proliferan muy intensamente, y ya al final del desarrollo por su magnitud superan en mucho a las demás partes del encéfalo. La cavidad del telencéfalo medio, continuación anterior de la del cerebro intermedio (del III ventrículo),

comunica por los lados mediante los orificios interventriculares con las cavidades de las vesículas de los hemisferios, las que en el cerebro desarrollado se denominan ventrículos laterales. La pared anterior de la porción central del telencéfalo, continuación directa de la lámina terminal, al principio del primer mes de la vida embrionaria forma un engrosamiento o lámina comisural, de la cual se desarrollan el cuerpo calloso y la comisura anterior.

En el interior del suelo de las vesículas de los hemisferios se forma un saliente en cada lado, el **tubérculo nodular**, del cual se desarrolla el **cuerpo estriado**. Una parte de la pared medial de la vesícula permanece con el aspecto de una capa epitelial y se enrolla dentro de la vesícula formando un pliegue de la meninge vascular (plexo coroideo). En la parte inferior de cada vesícula, ya a la 5ª semana de vida embrionaria surge una prominencia, el rudimento del cerebro olfatorio, **rinencéfalo**, que poco a poco se separa de la pared de los hemisferios mediante un surco correspondiente a la fisura rinal lateral. Durante el desarrollo de la substancia gris (corteza), y luego de la substancia blanca en las paredes del hemisferio, éste aumenta formando el **palio**, que se sitúa debajo del cerebro olfatorio (rinencéfalo) y cubre no sólo los tálamos ópticos, sino también la cara dorsal del cerebro y el cerebelo.

El hemisferio aumenta de volumen durante su crecimiento, al principio en la región del lóbulo frontal, después en la del parietal y el occipital, y por último, en la del temporal. Gracias a esto se crea la impresión de que el palio gira alrededor de los tálamos, primero de delante atrás, y después hacia abajo, y en fin, se encorva hacia delante, hacia el lóbulo frontal. Como resultado de este movimiento se forma en la cara lateral del cerebro una fosa (de Silvio), comprendida entre el lóbulo frontal y el lóbulo temporal, que va al encuentro del primero y cuando la aproximación de los lóbulos es completa la fosa desaparece, convirtiéndose en el **surco lateral del cerebro** (*sulcus cerebri lateralis*), en cuyo fondo se encuentra una zona de la corteza denominada **ínsula**.

Con el desarrollo y crecimiento del hemisferio también se desarrollan y efectúan el «giro» mencionado, sus cámaras internas, los ventrículos laterales (restos de la cavidad de la vesícula primaria), así como parte del cuerpo estriado (el núcleo caudado), con lo que se explica la semejanza de forma con la del hemisferio: en los ventrículos —presencia de las partes anterior, central, posterior y de la parte inferior, que se encorva hacia abajo y adelante (véase fig. 413); en el núcleo caudado —presencia de la cabeza, el cuerpo y la cola, que se curva hacia abajo y adelante.

Los surcos y giros (circunvoluciones) (fig. 390, 391, 392) surgen a consecuencia del crecimiento desigual del cerebro (D. Zernov), lo que está relacionado con el desarrollo de sus diferentes partes. Así, en el lugar del cerebro olfatorio se originan el **surco olfatorio** (*sulcus olfactorius*), el **surco del hipocampo** (*sulcus hippocampi*); y el **surco del cíngulo** (*sulcus cinguli*); en el límite de los extremos corticales de los analizadores del tegumento y motor (véase más abajo, concepto del analizador y descripción de los surcos), el **surco central** (de Rolando) (*sulcus centralis*); en el límite del analizador motor y la zona premotoria, que recibe impulsos de las vísceras, el **surco precentral** (*sulcus precentralis*); en el lugar del analizador acústico, el **surco temporal superior** (*sulcus temporalis superior*); en la región del analizador óptico, el **surco calcarino** (*sulcus calcarinus*) y el **surco parietooccipital** (*sulcus parietooccipitalis*).

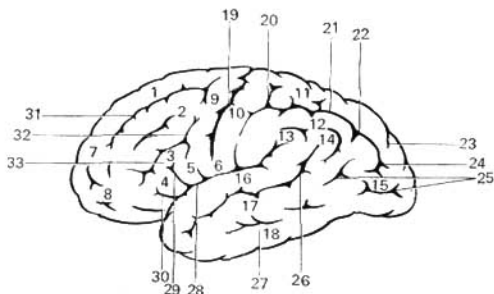


Fig. 390. Cara superolateral del hemisferio izquierdo del encéfalo.

- | | |
|-----------------------------------|---|
| 1, 7 — giro frontal superior; | 20 — surco postcentral; |
| 2 — giro frontal medio; | 21 — surco intraparietal; |
| 3 — giro frontal inferior; | 22 — unión del surco intraparietal con el |
| 4 — porción triangular; | surco occipital transverso; |
| 5 — porción opercular; | 23 — surco parietooccipital; |
| 6, 10 — giro postcentral; | 24 — surco occipital transverso; |
| 8 — polo frontal; | 25 — surcos occipitales laterales; |
| 9 — giro precentral; | 26 — surco temporal superior; |
| 11 — lóbulo parietal superior; | 27 — surco temporal inferior; |
| 12 — lóbulo parietal inferior; | 28 — giro cerebral lateral; |
| 13 — giro supramarginal; | 29 — ramo ascendente del surco cerebral |
| 14 — giro angular; | lateral; |
| 15 — giros occipitales laterales; | 30 — ramo anterior del surco cerebral la- |
| 16 — giro temporal superior; | teral; |
| 17 — giro temporal medio; | 31 — surco frontal superior; |
| 18 — giro temporal inferior; | 32 — surco frontal inferior. |
| 19 — surco central; | 33 — surco frontal inferior. |

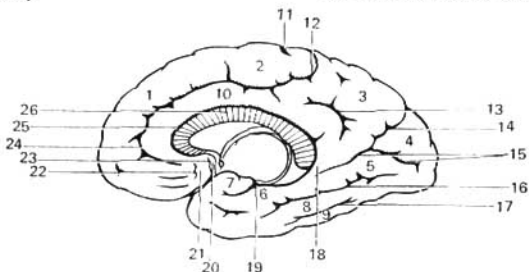
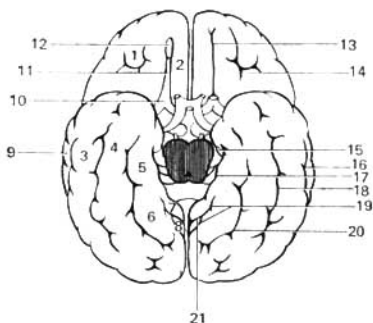


Fig. 391. Cara medial del hemisferio derecho del encéfalo.

- | | |
|------------------------------------|----------------------------------|
| 1 — giro frontal superior; | 14 — surco parietooccipital; |
| 2 — lóbulo paracentral; | 15 — surco calcarino; |
| 3 — precuneo; | 16 — surco colateral; |
| 4 — cúneo; | 17 — surco occipitotemporal; |
| 5 — giro occipitotemporal medial; | 18 — istmo del giro del cíngulo; |
| 6 — giro parahipocampal; | 19 — surco del hipocampo; |
| 7 — gancho; | 20 — giro subcallosa; |
| 8 — giro occipitotemporal lateral; | 21 — área olfatoria; |
| 9 — giro temporal inferior; | 22 — surco olfatorio anterior; |
| 10 — giro del cíngulo; | 23 — surco olfatorio posterior; |
| 11 — surco central; | 24 — surco del cuerpo callosa; |
| 12, 24 — surco del cíngulo; | 25 — cuerpo callosa. |
| 13 — surco subparietal; | |

Fig. 392. Cara inferior del encéfalo.

- 1 — giros orbitales;
- 2 — giro recto;
- 3 — giro temporal inferior;
- 4 — giro occipitotemporal lateral;
- 5 — giro parahipocampal;
- 6 — giro occipitotemporal medial;
- 7 — istmo del giro del cíngulo;
- 8 — cúneo;
- 9 — giro temporal medio;
- 10 — trigono olfatorio;
- 11 — tracto olfatorio;
- 12 — bulbo olfatorio;
- 13 — surco olfatorio;
- 14 — surcos orbitales;
- 15 — gancho del giro parahipocampal;
- 16 — surco temporal inferior;
- 17 — surco del hipocampo;
- 18 — surco occipitotemporal;
- 19 — surco calcarino;
- 20 — surco colateral;
- 21 — surco parietooccipital.



Estos surcos, que surgen antes que los otros y que se diferencian por su constancia absoluta, pertenecen, según D. Zernov, a *los surcos de primera categoría*. Los demás, que tienen nombres y que surgen también en relación con los analizadores, pero que aparecen un poco más tarde y no son constantes, pertenecen a *los surcos de segunda categoría*. En el momento del nacimiento existen ya surcos de primera y segunda categoría. En fin, los múltiples surcos pequeños, sin nombres, no sólo aparecen durante la vida fetal, sino también después del nacimiento. Con respecto al tiempo de surgimiento, el lugar y su número resultan ser muy inconstantes; son *surcos de tercera categoría*. De su grado de desarrollo depende la variedad y la complejidad del relieve cerebral. El crecimiento del cerebro humano en el período embrionario y en los primeros años de vida, cuando tiene lugar el crecimiento impetuoso del organismo, su adaptación al nuevo medio, la adquisición de la capacidad de la marcha vertical y la formación del segundo sistema de señales, del habla, se efectúa muy intensamente y termina a los 20 años. En los recién nacidos el encéfalo (en promedio) pesa 340 g en los niños, y 330 g en las niñas; en los adultos, 1375 g en el hombre y 1245 g en la mujer.

DIFERENTES PARTES DEL ENCÉFALO

Basándonos en el desarrollo embrionario, como hemos dicho, las partes en que se divide el encéfalo pueden localizarse comenzando por su extremo caudal, en el orden siguiente: 1) el **rombencéfalo** o **cerebro posterior**, que comprende: a) el **mielencéfalo**, o **médula oblongada**, y b) el **metencéfalo** o **cerebro posterior propiamente dicho**; 2) el **mesencéfalo** o **cerebro medio**; 3) el **prosencefalo** o **cerebro anterior**, en el cual se distinguen: a) el **diencéfalo** o **cerebro intermedio**, y b) el **telencéfalo** o **cerebro terminal**.

Además de estas partes, también se aísla el **istmo del rombencéfalo**, situado entre el rombencéfalo y el cerebro medio.

El mesencéfalo y el prosencefalo constituyen el **cerebro**, (*cerebrum*), a diferencia del cerebro menor o **cerebelo** (*cerebellum*).

ROMBENCÉFALO

MEDULA OBLONGADA, MIELENCÉFALO

La médula oblongada, mielencéfalo (figs. 393, 394), representa la continuación directa de la médula espinal en el tronco del encéfalo y forma parte del rombencéfalo. Combina en sí rasgos estructurales de la médula espinal y la parte inicial del encéfalo, con lo que se justifica su nombre —mielencéfalo. La médula oblongada tiene forma de bulbo (bulbo cerebral o bulbo de la médula espinal) (de aquí el término «trastornos bulbares»), cuyo extremo superior ensanchado limita con el puente (de Varolio) y cuyo límite

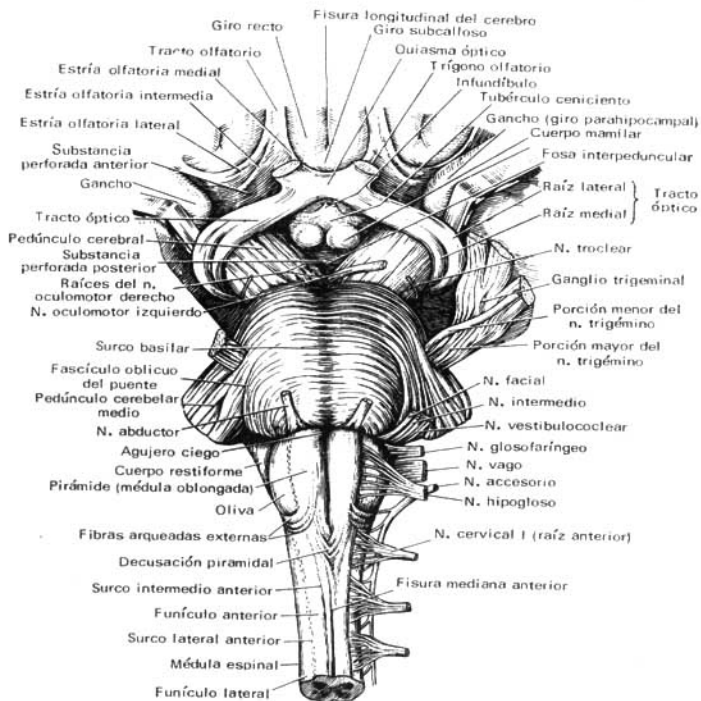


Fig. 393. Parte ventral de la médula oblongada, del puente y del mesencéfalo.

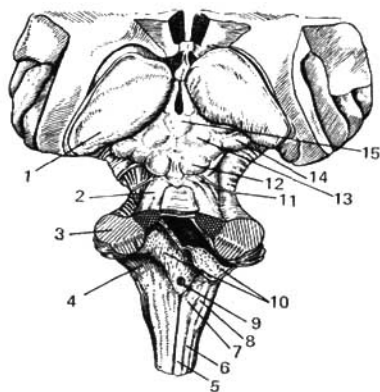


Fig. 394. Tronco del encéfalo.

- 1 — pulvinar (parte posterior del tálamo);
- 2 — pedúnculo cerebral superior;
- 3 — pedúnculo cerebelar medio;
- 4 — pedúnculo cerebelar inferior;
- 5 — fascículo grácil (de Goll);
- 6 — fascículo cuneiforme (de Burdach);
- 7 — tubérculo del núcleo grácil;
- 8 — tubérculo del núcleo cuneiforme;
- 9 — apertura mediana del IV ventrículo;
- 10 — plexo coroideo, tela coroidea del

- IV ventrículo (están disecados y desplegados, a través del corte se ve la cavidad del IV ventrículo);
- 11 — nervio troclear;
- 12 — colículo inferior del techo mesencefálico;
- 13 — colículo superior del techo mesencefálico;
- 14 — cuerpo geniculado medial;
- 15 — cuerpo pineal.

inferior corresponde al punto de emergencia de las raíces del I par de nervios cervicales, a la altura del agujero magno.

1. En la cara anterior (ventral) de la médula oblongada, en el plano medio, se encuentra la **fisura mediana anterior**, continuación directa de la fisura homónima de la médula espinal. A cada lado se encuentran dos tractos longitudinales, las **pirámides de la médula oblongada**, como si se continuasen en los funículos anteriores de la médula espinal. Las fibras de las pirámides se entrecruzan en parte, con las análogas del otro lado (*decusación de las pirámides*), en la profundidad de la fisura mediana anterior, después de lo cual descienden directamente al funículo lateral opuesto de la médula (tracto corticospinal lateral). La otra parte de las fibras no se cruza sino que desciende al funículo anterior correspondiente de la médula espinal (tracto corticospinal anterior). Las pirámides no existen en los vertebrados inferiores y aparecen a medida que se desarrolla la nueva corteza; por eso están más desarrolladas en el hombre, puesto que las fibras piramidales unen su corteza (de máximo desarrollo en el mismo) con los núcleos de los nervios craneales y con los de los cuernos anteriores de la médula. Lateralmente a cada pirámide se encuentra una eminencia ovalada, la **oliva**, separada de ésta por el **surco lateral anterior**.

2. En la parte dorsal (posterior) de la médula oblongada (fig. 394) se extiende el **surco mediano posterior** — continuación directa del surco homónimo

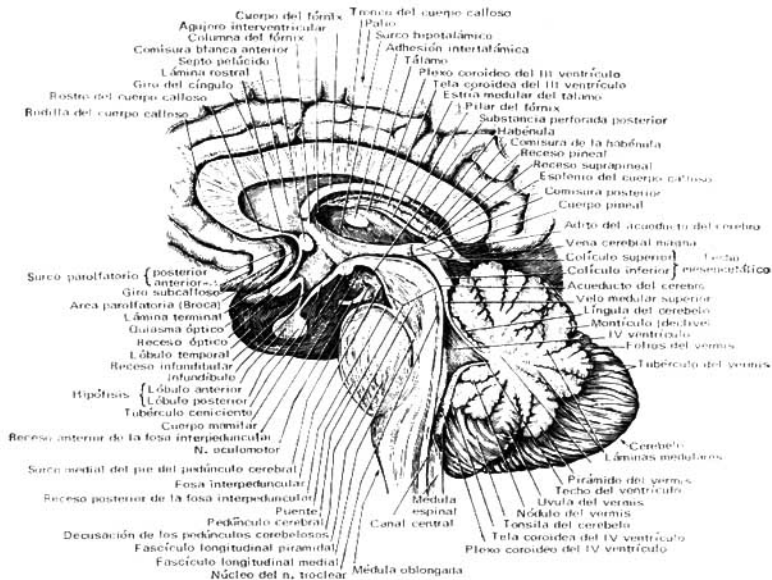

Fig. 395. Tronco del encéfalo (corte sagital).

de la médula espinal. A sus lados se localizan los **fúnculos posteriores**, limitados lateralmente, por el **surco posterolateral**, poco marcado. En dirección craneal los **fúnculos posteriores** divergen y van al cerebelo, entrando en la composición de sus pedúnculos inferiores (pedúnculos cerebelares inferiores), que rodean por abajo la fosa romboidea. Con ayuda del surco intermedio cada fúnculo posterior se subdivide en una parte medial, el **fascículo grácil** (*fasciculus gracilis*), y otra lateral, el **fascículo cuneiforme** (*fasciculus cuneatus*). Cerca del ángulo inferior de la fosa romboidea, los fascículos grácil y cuneiforme se continúan con dos engrosamientos; el **tubérculo del núcleo grácil** (*tuberculum nuclei gracilis*) y el **tubérculo del núcleo cuneiforme** (*tuberculum nuclei cuneati*), condicionados por los núcleos de la substancia gris, homónimos de los fascículos, núcleo grácil y núcleo cuneiforme. En estos núcleos terminan las fibras ascendentes de las raíces posteriores de la médula espinal, que pasan a los fúnculos posteriores (fascículos grácil y cuneiforme). La cara lateral de la médula oblongata, la que se encuentra entre el **surco posterolateral** y el **anterolateral** (*sulcus lateralis posterior et anterior*), corresponde al fúnculo lateral. Del

surco lateral posterior, detrás de la oliva, emergen los IX, X y XI pares de nervios craneales. En la composición de la médula oblongada entra la parte inferior de la fosa romboidea (véase pág. 206) (figs. 395, 400).

ESTRUCTURA INTERNA DE LA MÉDULA OBLONGADA

La médula oblongada surgió en relación con el desarrollo de los órganos del equilibrio y con los del aparato branquial vinculados con la respiración y la circulación sanguínea. Por eso se encuentran en la misma los núcleos de la substancia gris relacionados con el equilibrio, la coordinación de los movimientos y la regulación del metabolismo (fig. 396).

1. El núcleo de la oliva tiene el aspecto de una lámina sinuosa de subs-

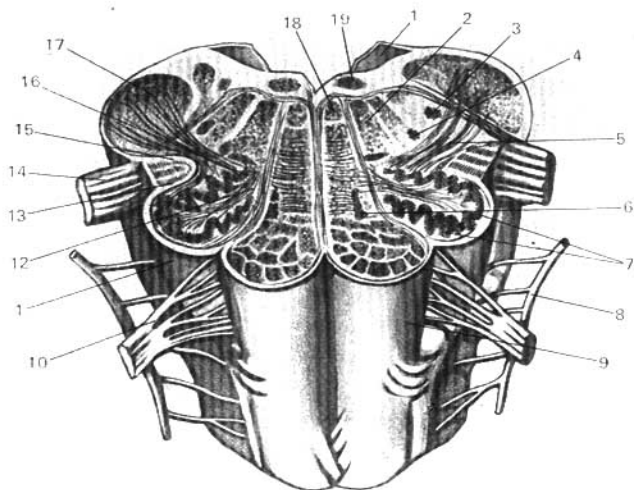


Fig. 396. Médula oblongada — corte horizontal a nivel de la oliva (según R. Sinélnikov).

- 1 — velo medular posterior;
- 2 — formación reticular;
- 3 — núcleo del tracto espinal del nervio trigémino;
- 4 — núcleo ambiguo;
- 5 — tracto olivocerebelar;
- 6 — núcleo olivar accesorio medial;
- 7, 16 — núcleo olivar;
- 8 — nervio accesorio;
- 9 — pirámides;

- 10 — nervio hipogloso;
- 11 — oliva;
- 12 — hillo del núcleo oltvar;
- 13 — tracto tectospinal;
- 14 — nervio vago;
- 15 — tracto rubrospinal;
- 17 — pedúnculo cerebelar inferior;
- 18 — fascículo longitudinal medial;
- 19 — núcleo del nervio hipogloso.

tancia gris, abierta medialmente (hilio), que condiciona por fuera la expansión de la oliva. Está relacionado con el núcleo dentado del cerebelo y resulta ser el núcleo intermedio del equilibrio, más marcado en el hombre, cuya posición vertical exige un aparato del equilibrio más perfeccionado (también se encuentra el núcleo olivar accesorio medial).

2. **La formación reticular** se constituye por el entrecruzamiento plexiforme de las fibras nerviosas entre las cuales se localizan numerosas células nerviosas formando los llamados núcleos de la substancia reticular. La formación reticular de la médula oblongada está enlazada con la médula espinal mediante el tracto reticulospinal.

3. Los núcleos de cuatro pares de nervios craneales inferiores (IX-XII) tienen relación con la innervación de los derivados del aparato branquial y de las vísceras.

4. Los centros vitalmente importantes de la respiración y de la circulación sanguínea están enlazados con los núcleos del nervio vago. Por eso, la lesión de la médula oblongada puede causar la muerte.

La substancia blanca de la médula oblongada contiene fibras largas y cortas. *A las primeras* pertenecen las vías piramidales descendentes, que van de tránsito por los funículos anterior y lateral de la médula espinal y se cruzan en parte en la región de las pirámides. Además de esto, en los núcleos de los funículos posteriores (núcleos grácil y cuneiforme) comienzan las segundas neuronas de las vías sensitivas ascendentes, que van de la médula oblongada al tálamo óptico — **tracto bulbotalámico**. Estas fibras constituyen el lemnisco medial, que aquí se entrecruza con las homónimas del otro lado, **decusación del lemnisco medio** (*decussatio lemniscorum*) (cinta de Reil), y forman un gran fascículo situado detrás de las pirámides, entre las olivas — **capa lemniforme interolivar** — antes de seguir su camino ascendente.

De este modo, en la médula oblongada existen dos decusaciones de las vías largas: una ventral, motora, la decusación piramidal, y otra dorsal, sensitiva, la decusación del lemnisco.

A las vías cortas pertenecen los fascículos de fibras nerviosas que conectan entre sí distintos núcleos de la substancia gris, y también de la médula oblongada con las partes vecinas del encéfalo. Entre éstos hay que señalar **el tracto olivocerebelar** y **el fascículo longitudinal medial**, situados dorsalmente a la capa interolivar.

Topográficamente, las relaciones recíprocas de las formaciones más importantes de la médula oblongada pueden verse en un corte transversal que pase a nivel de las olivas (véase fig. 396). Las raíces que parten de los núcleos de los nervios hipogloso y vago dividen la médula oblongada, en cada lado, en tres regiones: posterior, lateral y anterior. En la primera se encuentran los núcleos del funículo posterior y los pedúnculos cerebelares inferiores; en la zona lateral, el núcleo de la oliva y la formación reticular; y en la anterior, las pirámides.

METENCÉFALO

El metencéfalo consta de dos partes: una ventral — el puente, y otra dorsal — el cerebelo.

PUENTE

El puente (*pons*) representa desde la base de encéfalo un rodillo blanco, grueso, que limita caudalmente con el extremo superior de la médula oblongada, y cranealmente, con los pedúnculos cerebrales (véase fig. 393). En el límite lateral del puente se tiene una línea artificial que une los nervios trigémino y facial —la **línea trigeminofacial**. Lateralmente a esta línea se encuentran los **pedúnculos medios del cerebro** (*pedunculi cerebellares medii*), que penetran a uno y otro lado en el cerebelo. La cara dorsal del puente no se ve desde fuera, puesto que está oculta por el cerebelo, formando la parte superior de la fosa romboidea (del fondo del IV ventrículo). La cara ventral del puente tiene aspecto fibrilar, cuyas fibras, en general, se disponen transversalmente, dirigiéndose a los pedúnculos cerebelares medios. Por la línea media de la cara ventral pasa el **surco basilar**, donde se encuentra la arteria basilar.

ESTRUCTURA INTERNA DEL PUENTE

En los cortes transversales del puente puede verse que éste consta de una parte mayor, inferior, la **porción ventral** (*pars ventralis pontis*), y una parte menor, la **porción dorsal** (*pars dorsalis pontis*). Como límite entre ellas sirve una capa gruesa de fibras transversales, el **cuerpo trapezoide**, cuyas fibras corresponden a la vía acústica. En la región del cuerpo trapezoide se encuentra el núcleo relacionado también con la vía acústica, el **núcleo dorsal** del cuerpo trapezoide antes llamado olivar superior (BNA), en razón de su forma dentada análoga al núcleo de la oliva de la médula oblongada.

La **porción ventral** contiene fibras longitudinales y transversales, entre las cuales están dispersos los núcleos propios de la sustancia gris—núcleos del puente.

Las fibras longitudinales pertenecen a las vías piramidales, **fibras corticopontinas** (*fibrae corticopontinae*) relacionadas con los núcleos propios del puente, donde se inician las fibras transversales que van a la corteza del cerebelo —**tracto pontocerebelar**. Todo este sistema de vías de conducción une por medio del puente la corteza cerebral con la corteza de los hemisferios del cerebelo. Cuanto más desarrollada está la corteza del cerebro, tanto más desarrollados están el puente y el cerebelo. Naturalmente, el puente resulta más notable en el hombre, constituyendo un rasgo específico de su encéfalo. En la **porción dorsal** se encuentra la **formación reticular**, continuación de la parte análoga de la médula oblongada, y por encima de la misma está el **suelo de la fosa romboidea**, tapizado por el epéndimo con los núcleos de los nervios craneales situados debajo del mismo (VIII-V pares).

En la porción dorsal también están las vías de conducción de la médula oblongada, que se sitúan entre la línea media y el núcleo dorsal del cuerpo trapezoide y que forman parte del lemnisco medial; en este último se entrecruzan las vías ascendentes de la médula oblongada, el tracto bulbotalámico.

CEREBELO

El **cerebelo** (*cerebellum*) (fig. 397), derivado del cerebro posterior, se desarrolla en correspondencia con los receptores estáticos. Por eso tiene una relación directa con la coordinación de los movimientos y resulta ser el órgano de adaptación del organismo para la superación de las propiedades

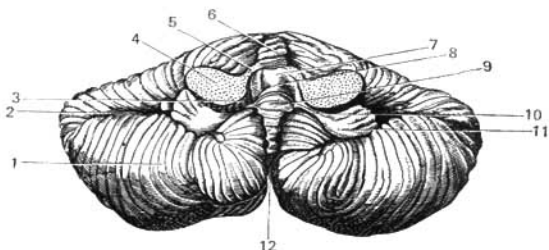


Fig. 397. Cerebelo visto por abajo.

- | | |
|-----------------------------------|---|
| 1 — hemisferio del cerebelo; | 7 — velo medular superior; |
| 2 — surco horizontal cerebeloso; | 8 — IV ventrículo; |
| 3 — velo medular inferior; | 9 — nódulo; |
| 4 — pedúnculo cerebelar medio; | 10 — pedúnculo del flóculo; |
| 5 — pedúnculo cerebelar superior; | 11 — flóculo; |
| 6 — vermis; | 12 — escotadura posterior del cerebelo. |

principales de la masa del cuerpo—gravedad e inercia. Este órgano también se considera como uno de los centros superiores del sistema nervioso vegetativo (simpático) (L. Orbeli y su escuela).

El desarrollo filogenético del cerebelo pasó por tres etapas principales, en concordancia con los cambios en los modos de movimientos del animal.

En la primera etapa, cuando los animales se movían en el agua con ayuda de movimientos ondulatorios del cuerpo (*Cyclostomata*), su cerebelo tenía el aspecto de una pequeña formación —aurícula— que en los animales terrestres se desarrolló en el llamado flóculo. Esta es la parte más antigua del cerebelo —*archicerebellum*. En la segunda etapa, cuando en los animales acuáticos aparecen aletas (peces) y cambian los movimientos del tronco, surge una parte nueva del cerebelo, el vermis, que en el hombre resulta ser la parte antigua del cerebelo —*paleocerebellum*. Por último, en la tercera etapa, en los animales terrestres surgen los hemisferios del cerebelo que constituyen la parte más nueva del cerebelo —*neocerebellum*—, que poco a poco se desarrollan a medida que el cuerpo del animal se despega de la tierra y se mueve cada vez más con ayuda de los miembros. En el hombre, los hemisferios del cerebelo alcanzan el máximo desarrollo en relación con la marcha vertical con ayuda de miembros inferiores y con el perfeccionamiento de los movimientos prensores de la mano durante el trabajo. Por esto el cerebelo humano está más desarrollado que en los otros animales, constituyendo una característica estructural específica.

El cerebelo está situado en la fosa posterior del cráneo, debajo de los lóbulos occipitales del cerebro, dorsalmente al puente y la médula oblongada. En él se distinguen dos partes laterales voluminosas o hemisferios (*hemispheria cerebelli*), y una parte estrecha mediana, el vermis, situado entre aquéllos.

En el borde anterior del cerebelo se encuentra la escotadura anterior que abraza la porción vecina de sus pedúnculos y el IV ventrículo. En su

borde posterior se encuentra la **escotadura posterior**, más estrecha, que separa los hemisferios.

La superficie del cerebelo está cubierta por una capa de substancia gris —su corteza— que forma giros estrechos denominados **folios cerebelares**, separados uno del otro por surcos o **fisuras cerebelares**. Entre estas últimas, la más profunda es la **fisura horizontal cerebelar**, que cruza el borde posterior del órgano y separa las caras superior e inferior de los hemisferios. Mediante esta fisura y otras mayores, la superficie del cerebelo se divide en una serie de **lobulillos** (*lobuli cerebelli*) (véase fig. 397), entre los cuales se destacan el lobulillo más aislado, el **flóculo**, situado en la cara inferior del hemisferio, cerca del pedúnculo cerebelar medio y la parte del vermis relacionada con el mismo, el **nódulo**. El flóculo está unido al nódulo por una cinta fina, el **pedúnculo del flóculo**, que se dirige medialmente confundándose con una lámina semilunar delgada, el **velo medular inferior**.

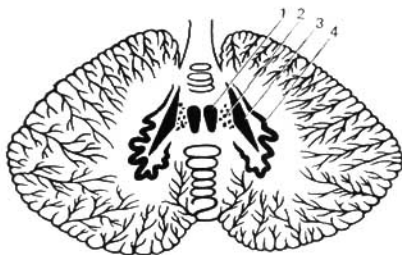
ESTRUCTURA INTERNA DEL CEREBELO

En el espesor de la substancia blanca del cerebelo se encuentran unos núcleos pares de substancia gris, situados en cada mitad del órgano (fig. 398). A cada lado de la línea media, en la región donde el techo (*fastigium*) penetra en el cerebelo, se halla el núcleo más medial, el **núcleo del techo** (*nucleus fastigii*). Lateralmente a éste, están los pequeños islotes del **núcleo globoso**, y más lateralmente aún, el **núcleo emboliforme**. Por último, en el centro de hemisferio se encuentra el **núcleo dentado**, que tiene el aspecto de una lámina sinuosa gris parecida al núcleo de la oliva, con su hilio abierto en su parte medial. La semejanza del núcleo dentado del cerebelo con el de la oliva, también de forma dentada, no es casual, puesto que ambos están unidos por vías de conducción, **las fibras olivocerebelares**, y cada giro de un núcleo es análogo al del otro. De esta manera, ambos núcleos participan juntos en la función del equilibrio (véanse figs. 396, 398).

Los núcleos mencionados tienen diferente edad filogenética: el núcleo del techo (*nucleus fastigii*) pertenece a la parte más antigua del cerebelo — el flóculo (*archicerebellum*), relacionada con el aparato vestibular; los núcleos emboliforme y globoso corresponden a la parte vieja (*paleocerebellum*), surgida en relación con los movimientos del tronco; y el núcleo den-

Fig. 398. Núcleos del cerebelo (esquema).

- 1 — núcleo del techo;
- 2 — núcleo globoso;
- 3 — núcleo emboliforme;
- 4 — núcleo dentado.



tado, a la parte más joven (*neocerebellum*), desarrollada en relación con el movimiento con ayuda de los miembros. Por eso, las lesiones de cada una de estas partes alteran distintas secciones de la función motora, correspondientes a los diferentes estadios de la filogénesis, a saber: la lesión del sistema floculo-nodular y de su núcleo del techo altera el equilibrio del cuerpo. La lesión del vermis y de los núcleos emboliforme y globoso, correspondientes a éste, trastorna el trabajo de la musculatura del cuello y del tronco. La lesión de los hemisferios y del núcleo dentado perturba el trabajo de la musculatura de los miembros.

Al corte la substancia blanca de cerebelo tiene el aspecto de pequeñas hojas de una planta, correspondientes a cada giro, cubierta en la periferia por la corteza de substancia gris. Como resultado, el aspecto general de la substancia blanca y de la gris en el corte recuerda un árbol, *el árbol de la vida del cerebelo* (este nombre ha sido asignado por el aspecto exterior, ya que la lesión del cerebelo no amenaza directamente la vida). La substancia blanca del cerebelo se compone de fibras nerviosas de diferentes tipos. Unas de ellas unen giros y lobulillos, otras van desde la corteza a los núcleos internos de cerebelo, y por último, las terceras unen el cerebelo con las partes vecinas del encéfalo. Estas últimas entran en la composición de los tres pares de *pedúnculos del cerebelo*:

1. **Pedúnculos cerebelares inferiores** (*pedunculi cerebellares inferiores*) (a la médula oblongada).

En su composición se encuentran el tracto espinocerebelar posterior (de Flechsig), que va al cerebelo; las fibras arqueadas externas de los núcleos de los funículos posteriores de la médula oblongada y las fibras olivocerebelares de la oliva. Todas ellas terminan en la corteza del vermis y de los hemisferios. Además, también van las fibras de los núcleos del nervio vestibular que terminan en el núcleo del techo. Gracias a todas estas fibras el cerebelo recibe los impulsos del aparato vestibular y del campo propioceptivo, debido a lo cual se hace el centro de la sensibilidad propioceptiva, que realiza la corrección automática de la actividad motora de las demás partes del encéfalo. En la composición de los pedúnculos inferiores van también vías descendentes de dirección contraria, a saber: desde el núcleo del techo al núcleo vestibular lateral (véase pág. 211), y de éste a los cuernos anteriores de la médula espinal, el tracto vestibulospinal.

2. **Pedúnculos cerebelares medios** (al puente).

En su constitución van las fibras que desde los núcleos del puente se dirigen a la corteza del cerebelo, o sea, **los tractos pontocerebelares**, que son la continuación de las vías corticopontocerebelosas que terminan en los núcleos del puente después de entrecruzarse en la línea media. Estas vías unen la corteza del cerebro con la del cerebelo, lo cual explica el hecho de que cuanto más desarrollada está la corteza del cerebro, más lo están el puente y los hemisferios cerebelares, cosa que se observa en el hombre.

3. **Pedúnculos cerebelares superiores** (*pedunculi cerebellares superiores*) (al techo mesencefálico).

Estos constan de fibras nerviosas que van en ambas direcciones: 1) al cerebelo — **tracto espinocerebelar anterior** (de Gowers) (*tractus spinocerebellaris anterior*), y 2) del núcleo dentado del cerebelo al techo mesencefálico — **el tracto cerebelotegmental** (*tractus cerebellotegmentalis*), el cual después del cruzamiento termina en el núcleo rojo y en el tálamo (véanse págs. 366

y 375). A través de la primera vía el cerebelo recibe impulsos de la médula espinal y por la segunda manda impulsos por el sistema extrapiramidal, mediante el cual influye sobre la médula espinal.

ISTMO

El istmo (*isthmus rhombencephali*) representa el paso del rombencéfalo al mesencéfalo. En su composición entran: 1) los **pedúnculos superiores del cerebelo** (*pedunculi cerebellares superiores*); 2) el **velo medular superior**, que se extiende entre éstos y el cerebelo, el cual se inserta en el surco mediano, entre los colículos del techo mesencefálico, 3) el **trígono del lemnisco**, condicionado por el paso de las fibras acústicas del lemnisco lateral. Este trígono de color gris está limitado por delante por el brazo del colículo inferior; por detrás, por el pedúnculo superior del cerebelo y, lateralmente, por el pedúnculo cerebral. Este último está separado del istmo y del cerebro medio por un surco claramente marcado, el **surco lateral del mesencéfalo**. En el interior del istmo penetra el extremo superior del IV ventrículo, que, en el cerebro medio, se continúa con el acueducto.

IV VENTRÍCULO

El **IV ventrículo** (*ventriculus quartus*) (figs. 395, 399) representa el resto de la cavidad de la vesícula cerebral posterior y por eso es la cavidad común para todas las partes que constituyen el romboencéfalo (médula oblongada, cerebelo, puente e istmo). El IV ventrículo recuerda una tienda de campaña, en la cual se distinguen el fondo y el techo.

El **fondo** o base tiene la forma de un rombo, como si estuviese embutido en la cara posterior de la médula oblongada y del puente. Por eso la llaman **fosa romboidea**. El techo tiene la forma de un toldo cuya parte más alta entra en la cara inferior del cerebelo. En el ángulo posteroinferior de la fosa romboidea se abre el canal central de la médula espinal, y en el ángulo anterosuperior se comunica con el acueducto. Los ángulos laterales terminan ciegamente en forma de dos bolsas, los **recesos laterales del IV ventrículo**, que se encorvan lateralmente alrededor de los pedúnculos inferiores del cerebelo.

El **techo del IV ventrículo** (*tegmen ventriculi quarti*) tiene la forma de una tienda de campaña (*fastigium*) (BNA) y está compuesto por dos **velos medulares**: el superior (*velum medullare superius*) (de Vieussens), que se extiende entre los pedúnculos superiores del cerebelo, y el inferior (*velum medullare inferius*) (de Tarín), formación par que limita con los pedúnculos del floculo. La parte del techo comprendida entre los velos está formada por la substancia del cerebelo. El velo medular inferior es completado con la hoja de la meninge vascular, la **tela coroidea** (*tela chorioidea ventriculi quarti*), cubierta por dentro por una capa de epitelio, la lámina coroidea epitelial, que representa el rudimento de la pared posterior de la vesícula cerebral posterior (con ésta se relaciona el plexo coroideo del IV ventrículo).

Al principio, la tela coroidea cierra completamente la cavidad ventricular, pero después, en el proceso del desarrollo, en ella aparecen tres orificios: uno, en la región del ángulo inferior de la fosa romboidea, la **apertura mediana del IV ventrículo** (*apertura mediana ventriculi quarti*) (la más grande); y otro en cada región de los **recesos laterales del ventrículo**, **aperturas laterales del IV ventrículo** (*aperturae laterales ventriculi quarti*). Por estos agujeros

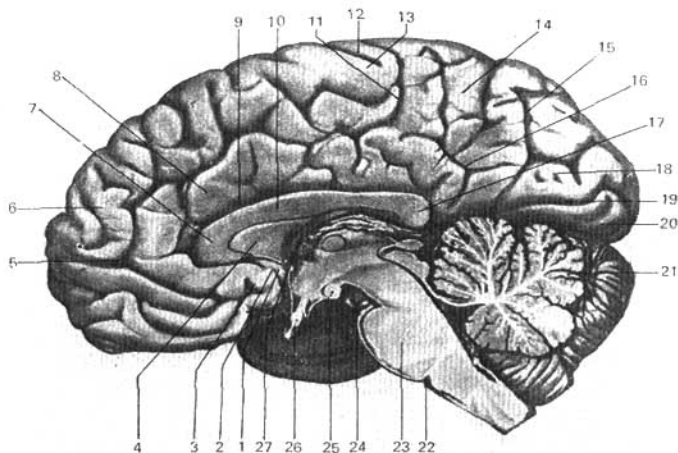


Fig. 399. Cara medial del hemisferio derecho del cerebro, del tronco cerebral y del cerebelo. Acueducto del cerebro; IV ventrículo.

- | | |
|----------------------------------|-------------------------------------|
| 1 — giro subcalloso; | 15 — surco parietooccipital; |
| 2 — surco olfatorio posterior; | 16 — surco subparietal; |
| 3 — área olfatoria; | 17 — esplenio del cuerpo calloso; |
| 4 — septo pedúnculo; | 18 — cúneo; |
| 5, 11 — surco del cíngulo; | 19 — surco calcarino; |
| 6 — giro frontal superior; | 20 — giro occipitotemporal medial; |
| 7 — rodilla del cuerpo calloso; | 21 — lobulillo del vermis inferior; |
| 8 — giro del cíngulo; | 22 — límite posterior del puente; |
| 9 — seno del cuerpo calloso; | 23 — puente; |
| 10 — tronco del cuerpo calloso; | 24 — nervio oculomotor; |
| 12 — surco central (de Rolando); | 25 — cuerpo manillar; |
| 13 — lóbulo paracentral; | 26 — quiasma óptico; |
| 14 — precúneo; | 27 — fórnix (columna). |

el IV ventrículo comunica con el espacio subaracnoideo del encéfalo, gracias a lo cual el líquido cerebrospinal llega de los ventrículos cerebrales a los espacios intermeníngeos. En casos de estrechamiento u obliteración de estos orificios, debido a la inflamación de las meninges (meningitis), el líquido acumulado en los ventrículos no tiene salida al espacio subaracnoideo y surge el hidrocéfalo.

FOSA ROMBOIDEA

La fosa romboidea (fig. 400) tiene cuatro lados correspondientes a su forma en rombo — dos superiores y dos inferiores. Los superiores están limitados por los dos pedúnculos superiores del cerebelo, y los inferiores, por los dos pedúnculos inferiores. A lo largo del rombo, en la línea mediana, del

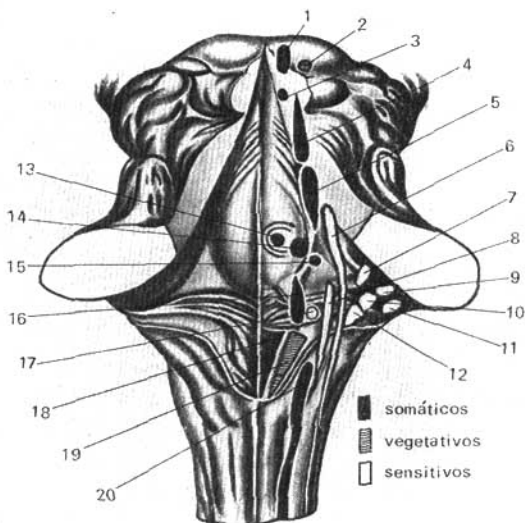


Fig. 400. Núcleos de los nervios cefálicos en la fosa romboidea.

- | | |
|--|-----------------------------------|
| 1 — núcleo del nervio oculomotor; | 10 — núcleo vestibular lateral; |
| 2 — núcleo accesorio del nervio oculomotor; | 11 — núcleo coclear dorsal; |
| 3 — núcleo del nervio troclear; | 12 — núcleo vestibular medial; |
| 4 — núcleo del tracto mesencefálico del trigémino; | 13 — núcleo del nervio abductor; |
| 5 — núcleo motor del nervio trigémino; | 14 — núcleo del nervio facial; |
| 6 — núcleo sensitivo del nervio trigémino; | 15 — núcleo salivatorio superior; |
| 7 — núcleo vestibular superior; | 16 — núcleo ambiguo; |
| 8 — núcleo del tracto solitario (X, IX pares); | 17 — núcleo salivatorio inferior; |
| 9 — núcleo coclear ventral; | 18 — núcleo del nervio hipogloso; |
| | 19 — núcleo dorsal del vago; |
| | 20 — núcleo del nervio accesorio. |

ángulo superior al inferior se extiende el surco mediano, que divide la fosa en las mitades derecha e izquierda. A cada lado del surco se sitúa la **eminencia medial** (*eminencia medialis*), condicionada por el acúmulo de substancia gris.

Hacia abajo, la eminencia se estrecha poco a poco, transformándose en un triángulo, sobre el cual se proyecta el núcleo del nervio hipogloso, el **trígono del nervio hipogloso**. Más lateralmente a la parte inferior de este triángulo se encuentra otro menor, notable por su coloración gris, el **trígono del nervio vago**, en el cual se encuentra el **núcleo dorsal del nervio vago** (*nucleus dorsalis nervi vagi*). Hacia arriba, la eminencia medial tiene un saliente, el **colículo facial** (*colliculus facialis*), condicionado por el origen de la raíz del nervio facial y el núcleo del nervio abductor.

En la zona de los ángulos laterales se sitúa a ambos lados el área vestibular (*area vestibularis*). Aquí se encuentran los núcleos del VII par. Una parte de las fibras que parten de éstos atraviesa la fosa romboidea, desde los ángulos laterales hasta el surco mediano, formando cintas horizontales denominadas *estriás medulares del IV ventrículo* (*striae medullares ventriculi quarti*). Estas estriás dividen la fosa romboidea en las mitades superior e inferior y corresponden al límite de la médula oblongada con el puente.

TOPOGRAFÍA DE LA SUBSTANCIA GRIS DE LA FOSA ROMBOIDEA

La substancia gris de la médula espinal pasa directamente a la substancia gris del tronco cerebral y, en parte, se dispersa por la fosa romboidea y las paredes del acueducto (véase mesencéfalo), y, en parte, se divide en núcleos aislados de los nervios craneales o núcleos de las fibras de las vías de conducción.

Para comprender la disposición de estos núcleos es necesario tener en cuenta, como ya se dijo anteriormente, que el tubo neural cerrado de la médula espinal al pasar a la médula oblongada se abrió en su parte posterior y se desarrolló en la fosa romboidea. Debido a eso, los cuernos posteriores de la médula espinal parece que divergen lateralmente. Los núcleos somaticosensitivos de los cuernos posteriores se sitúan lateralmente en la fosa romboidea, y los somaticomotores correspondientes a los cuernos anteriores se hallan medialmente. Con respecto a los núcleos vegetativos, de los cuernos laterales de la médula, después de desplegarse el tubo neural, ellos se disponen en la fosa romboidea entre los núcleos somaticosensitivos y los somaticomotores, en concordancia con la posición de los cuernos laterales entre los posteriores y los anteriores. Como resultado de todo esto, los núcleos de la pared de la fosa romboidea, a diferencia de la médula espinal, no están situados en dirección sagital, anteroposterior, sino en filas orientadas desde el plano medio al lateral.

Así, por ejemplo, los núcleos somaticomotores de los XII y VI pares se encuentran en la fila medial; los vegetativos de los X, IX, VII pares, en la fila intermedia, y los somaticosensitivos del VIII par, lateralmente.

Proyección de los núcleos de los nervios craneales en la fosa romboidea:

El XII par — **nervio hipogloso** — tiene un sólo **núcleo motor** situado en la parte más inferior de la fosa romboidea, en la profundidad del trigono del hipogloso.

El XI par — **nervio accesorio** — tiene dos núcleos (ambos son motores): uno está en la médula espinal y se llama **núcleo espinal del nervio accesorio**, otro es la continuación craneal de los núcleos de los X y XI pares y se denomina **núcleo ambiguo**. Este se localiza en la médula oblongada, dorsolateralmente al núcleo de la oliva.

El X par — **nervio vago** — tiene tres núcleos:

1. Núcleo sensitivo, **núcleo del tracto solitario** (*nucleus tractus solitarii*)*.

* Antes, los núcleos sensitivos se designaban como núcleos terminales, ya que éstos son la terminación de las neuronas aferentes. Sin embargo, puesto que la parte sensitiva del nervio craneal pasa por el encéfalo en forma de tracto independiente, últimamente esta designación fue sustituida por el término núcleo del tracto solitario (*nucleus tractus solitarii*).

Está situado junto con el núcleo del nervio hipogloso en la profundidad del trígono del vago.

2. Núcleo vegetativo, **núcleo dorsal del nervio vago** (*nucleus dorsalis n. vagi*). Se encuentra en la misma zona.

3. Núcleo motor, **núcleo ambiguo** (*nucleus ambiguus*). Es común con el del IX par y se localiza en la formación reticular, más profundamente al núcleo dorsal.

El IX par — **nervio glossofaríngeo** — también tiene tres núcleos:

1. Núcleo sensitivo, **núcleo del tracto solitario**. Se encuentra lateralmente al núcleo del hipogloso.

2. Núcleo vegetativo (secretorio), **núcleo salivatorio inferior** (*nucleus salivatorius inferior*). Tiene sus células dispersas en la formación reticular de la médula oblongada, entre el núcleo ambiguo y el de la oliva.

3. Núcleo motor o **núcleo ambiguo** (*nucleus ambiguus*). Es común con el nervio vago y el nervio accesorio.

El VIII par — **nervio vestibulococlear (n. octavo)** (*n. vestibulocochlearis*) tiene múltiples núcleos que se proyectan en los ángulos laterales de la fosa romboidea, en la región del área vestibular. Los núcleos se dividen en dos grupos, que corresponden a las dos partes del nervio; la porción coclear — **nervio coclear** o acústico propiamente dicho —, que tiene dos núcleos: uno **dorsal** (*nucleus cochlearis dorsalis*), y otro **ventral** (*nucleus cochlearis ventralis*), situado más lateralmente y por delante del anterior. La otra parte del nervio, la porción vestibular — **nervio vestibular** o estático —, tiene cuatro núcleos (*nucli vestibulares*):

1. Medial—principal (núcleo de Schwalbe).

2. Lateral —(núcleo de Dieters).

3. Superior —(núcleo de Bétjerev).

4. Inferior.

La presencia de cuatro núcleos en el hombre refleja los estadios tempranos de la filogénesis, cuando en los peces existieron varios aparatos receptores estáticos separados.

El VII par — **nervio facial** —, tiene un solo **núcleo motor** situado en la formación reticular de la parte dorsal del puente. Las fibras nerviosas que parten de éste, en su trayecto, en el espesor del puente, forman un lemnisco que se destaca en la fosa romboidea en forma del **colículo facial** (*colliculus facialis*).

El **nervio intermedio**, relacionado estrechamente en su trayecto con el nervio facial, tiene dos núcleos:

1. Núcleo vegetativo (secretorio), **núcleo salivatorio superior** (*nucleus salivatorius superior*). Está situado en la formación reticular del puente, dorsalmente al núcleo del nervio facial.

2. Núcleo sensitivo, **núcleo del tracto solitario** (*nucleus tractus solitarii*).

El VI par — **nervio abductor** (*n. abducens*) — tiene un **núcleo motor**, situado en el lemnisco del nervio facial, por eso el colículo facial de la cara de la fosa romboidea corresponde al núcleo.

El V par — **nervio trigémino** — tiene cuatro núcleos:

1. Núcleo sensitivo, **núcleo sensitivo principal del trigémino** (*nucleus sensorius principalis n. trigemini*). Se proyecta en la parte dorsolateral y superior del puente.

2. Núcleo del tracto espinal del n. trigémino (*nucleus tractus spinalis*

n. trigemini). Es continuación del precedente, a todo lo largo de la médula oblongada hasta la porción cervical de la médula espinal, donde hace contacto con la substancia gelatinosa de los cuernos posteriores.

3. **Núcleo motor del trigémino** (*nucleus motorius n. trigemini*) (masticatorio). Está situado medialmente al sensitivo.

4. **Núcleo del tracto mesencefálico del trigémino** (*nucleus tractus mesencephalici trigemini*). Se encuentra lateralmente al acueducto. Este resulta ser el núcleo de la sensibilidad propioceptiva de los músculos masticatorios y de los músculos del bulbo del ojo (A. R. Buchanan, 1962).

Es posible que este núcleo refleje el desarrollo independiente del primer ramo del nervio trigémino (n. oftálmico), llamado en los animales n. oftálmico profundo, relacionado con el órgano de la vista, lo que explica la disposición del núcleo en el mesencéfalo.

MESENCÉFALO

El mesencéfalo o cerebro medio (figs. 393, 394) se desarrolla en la filogénesis bajo el influjo preponderante del receptor de la visión por lo cual sus formaciones más importantes están relacionadas con la inervación del ojo. Aquí también se formaron los centros de la audición, que junto con los de la vista proliferaron bajo la forma de cuatro eminencias, los colículos mesencefálicos. La aparición de los analizadores acústico y óptico en la corteza del prosencéfalo en los animales superiores y en el hombre, relegó a una posición subordinada a los centros similares del mesencéfalo, quedando en situación de intermediarios, subcorticales. Con el desarrollo del prosencéfalo en los mamíferos superiores y en el hombre, comenzaron a atravesar el mesencéfalo las vías de conducción que unen la corteza del telencéfalo con la médula espinal (pedúnculos cerebrales).

Como resultado de todo esto, el mesencéfalo humano presenta: 1) centros subcorticales de la vista y núcleos de los nervios de los músculos del bulbo del ojo; 2) centros acústicos subcorticales; 3) todas las vías ascendentes y descendentes que unen la corteza del encéfalo con la médula espinal y que pasan de tránsito por el mesencéfalo; 4) fascículos de fibras que unen el mesencéfalo con otras regiones del sistema nervioso central. En correspondencia con eso, el mesencéfalo humano es la parte más pequeña y estructuralmente más sencilla del encéfalo, en la que se distinguen dos porciones principales: la porción dorsal, el techo mesencefálico, donde se sitúan los centros subcorticales acústico y óptico mencionados y la porción ventral, los pedúnculos cerebrales, por donde pasan preferentemente las vías de conducción.

1. La porción dorsal, constituida por el **techo mesencefálico** (*tectum mesencephali s. lamina quadrigemina*) (BNA) (véase fig. 394), se encuentra oculta debajo del extremo posterior del cuerpo caloso y está dividida por dos surcos, dispuestos en cruz (longitudinal y transversal), en cuatro eminencias o colículos de color blanco, dispuestos en parejas.

Los dos **colículos superiores** (*colliculi superiores*) son los centros subcorticales ópticos; mientras que los dos **inferiores** (*colliculi inferiores*) son los acústicos. En una depresión aplanada situada entre los colículos superiores se encuentra el **cuerpo pineal** (glándula pineal). Cada colículo se continúa con el **lado del brazo del colículo** (*brachium colliculi*), que se dirige lateralmente

hacia delante y arriba, en dirección al diencéfalo. El **brazo del colículo superior** (*brachium colliculi superioris*) pasa por debajo del pulvinar del tálamo óptico y termina en el cuerpo geniculado lateral. El **brazo del colículo inferior** (*brachium colliculi inferioris*) limita por arriba el **trígono del lemnisco lateral** (*trigonum lemnisci* (cinta de Reil)) y termina en el cuerpo geniculado medial. Ambos cuerpos geniculados pertenecen al diencéfalo.

2. La porción ventral, los **pedúnculos cerebrales** (*pedunculi cerebri*), contiene las vías de conducción que van al prosencéfalo y tienen el aspecto de dos gruesos cordones semicilíndricos blancos que muestran claramente las fibras longitudinales ligeramente inclinadas en forma espiral. Se extienden desde el borde superior del puente hacia arriba y lateralmente, separándose entre sí, formando un ángulo de unos 80° antes de penetrar en el espesor de hemisferio cerebral correspondiente. Cerca de su entrada en el cerebro están cruzados transversalmente por una cinta o **tracto óptico** del mismo lado (*tractus optici*).

3. La cavidad del **mesencéfalo**, remanente de la cavidad primaria de la vesícula cerebral media, tiene el aspecto de un canal estrecho, tapizado por el epéndimo y se denomina **acuoducto del cerebro** (de Silvio) (*aqueductus cerebri*), con una longitud promedia de 1,5-2,0 cm y comunica el cuarto ventrículo con el tercero. Dorsalmente el acuoducto limita con el **techo mesencefálico** y ventralmente, con el **tegmento** (*tegmentum*).

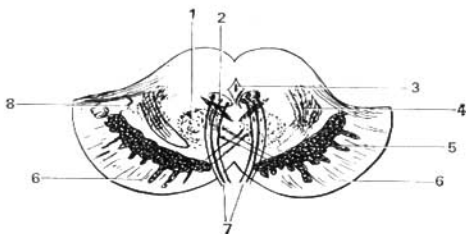Estructura interna del mesencéfalo. En un corte transversal del mesencéfalo se distinguen tres partes principales: 1) la **lámina del techo** (*lamina tecti*); 2) el **tegmento** (*tegmentum*), que representa la parte superior del pedúnculo cerebral, y 3) la parte ventral de los pedúnculos cerebrales, el **pie del pedúnculo** (*crus cerebri*). De acuerdo con el desarrollo del mesencéfalo bajo el influjo del receptor visual (E. K. Sepp), en esta región se encuentran diferentes núcleos relacionados con la inervación de los ojos.

En los vertebrados inferiores, los colículos superiores son los principales núcleos de terminación de los nervios ópticos, constituyendo verdaderos centros de integración visual. En los mamíferos y en el hombre, con el traslado de estos centros al prosencéfalo, ha hecho perder a dichas conexiones gran parte de su importancia, conservándose tan sólo centros de actividad refleja visual. En el núcleo del colículo inferior y en el cuerpo geniculado medial terminan las fibras del **lemnisco lateral** (*lemniscus lateralis*). El **techo mesencefálico** tiene conexiones dobles con la médula espinal, el **tracto espinotal** y los **tractos tectobulbar** y **tectospinal** (*tractus spinoctectalis, tractus tectobulbaris et tectospinalis*), que después de entrecruzarse en el tegmento (decusación de Meynert) van a los núcleos motores en la médula oblongada y espinal. Esta es la llamada vía refleja óptico-acústica, de la cual se habla al describir la médula espinal. De esta manera, los colículos pueden considerarse como el centro reflejo de los movimientos de diferente tipo que surgen, fundamentalmente, bajo la acción de los estímulos visuales y acústicos.

El acuoducto del cerebro está rodeado por la substancia gris central, que por su función se relaciona con el sistema vegetativo. En ésta, bajo la pared ventral del acuoducto, en el tegmento del mesencéfalo, se localizan los **núcleos** de dos nervios craneales motores — el **nervio oculomotor** (III par) (*n. oculomotorius*), a nivel del colículo superior y el **nervio troclear** (IV par) (*n. trochlearis*), a nivel de colículo inferior. El **núcleo del nervio oculomotor** consta de varias partes que corresponden a la inervación de varios músculos del bulbo

Fig. 401. Corte transversal de los pedúnculos cerebrales.

- 1 — núcleo rojo;
- 2 — núcleo del nervio oculomotor;
- 3 — acueducto del cerebro;
- 4 — lemnisco medial;
- 5 — substancia negra;
- 6 — pie del pedúnculo cerebral;
- 7 — nervio oculomotor;
- 8 — tegmento.



del ojo. Medialmente y por detrás de este núcleo se encuentra otro pequeño, par, el núcleo vegetativo, núcleo accesorio (de Yakubovich) (Yakubovich lo describió en 1857, antes que Westphal y Edinger, de cuyos nombres procedía incorrectamente su denominación), y el núcleo mediano impar. Los núcleos accesorio y mediano impar inervan los músculos lisos del ojo (m. ciliar y m. esfínter de la pupila). Esta parte del nervio oculomotor pertenece al sistema parasimpático. Más arriba del núcleo del nervio oculomotor, en el tegmento mesencefálico, se localiza el núcleo del tracto longitudinal medial (núcleo de Darkschewitch).

Lateralmente al acueducto se encuentra el núcleo de la raíz mesencefálica del trigémino (*nucleus tractus mesencephalici n. trigemini*).

Cómo hemos dicho, los pedúnculos cerebrales se dividen en porción ventral o **pie del pedúnculo** (*crus cerebri*) y en **tegmento** (*tegmentum*). El límite entre ambas porciones es la **substancia negra** (*substantia nigra*), que debe su coloración al pigmento melanina, presente en las células que la componen (fig. 401).

La substancia negra se extiende a todo lo largo del pedúnculo, desde el puente hasta el diencefalo, y su función corresponde al sistema extrapiramidal.

El pie del pedúnculo cerebral, situado ventralmente a la substancia negra, contiene fibras longitudinales que bajan desde la corteza cerebral hacia todas las partes situadas más abajo del sistema nervioso central: **tractos corticopontinos, corticonucleares, corticospinales**, etc. (*tractus corticopontinus, corticonuclearis, corticospinalis*). El tegmento, situado dorsalmente a la substancia negra contiene preferentemente diferentes fibras ascendentes y también núcleos de substancia gris. Entre ellos el más importante es el **núcleo rojo** (*nucleus ruber*).

Esta formación alargada en forma de salchichón se extiende desde la región del hipotálamo del diencefalo hasta el colículo inferior. A su nivel comienza el importante **tracto rubrospinal** (*tractus rubrospinalis*) (de Monakov), que une el núcleo rojo con los cuernos anteriores de la médula espinal. Este tracto después de salir del núcleo rojo se entrecruza con su homólogo del lado opuesto en la parte ventral del rafe — **decusación ventral del tegmento** (de Forel). El núcleo rojo es el centro más importante de coordinación del sistema extrapiramidal, relacionado con las demás partes del mismo. Al núcleo llegan fibras del cerebelo, en el espesor de sus pedúnculos superiores, después de su cruzamiento por debajo de la lámina del techo, ventralmente al acueducto, y también llegan fibras del globo pálido, que resulta ser el ganglio subcorti-

cal más inferior y más antiguo de todos los ganglios del encéfalo que entran en la composición del sistema extrapiramidal. Gracias a estos enlaces, el cerebelo y el sistema extrapiramidal (mediante el núcleo rojo y el tracto rubrospinal que parte de éste) influyen en toda la musculatura esquelética en el sentido de los movimientos automáticos inconscientes. Además de las fibras longitudinales descendentes, en la composición del tegmento van fibras ascendentes, que forman en el mesencéfalo la continuación de los lemniscos medial y lateral. En la composición de estos lemniscos ascienden al cerebro todas las vías sensitivas, con exclusión de la vía óptica y la olfatoria. En el tegmento continúa también la formación reticular (*formatio reticularis*) y el fascículo longitudinal medial (*fasciculus longitudinalis medialis*). Este último se inicia en diferentes lugares. Una de sus porciones comienza en los núcleos vestibulares, pasando a los lados de la línea media, directamente bajo la substancia gris del suelo del acueducto y del IV ventrículo, y consta de fibras ascendentes y descendentes, que van a los núcleos III, IV, VI y XI de los nervios craneales. El fascículo longitudinal medial es la vía importante de asociación que enlaza los diferentes núcleos de los nervios de los músculos del bulbo del ojo, con lo que se condicionan los movimientos combinados de los ojos al desviarlos a uno y otro lado. Su función está unida también a los movimientos conjugados de los ojos y de la cabeza que surgen al estimular el aparato del equilibrio.

PROSENCÉFALO

El prosencéfalo o cerebro anterior se desarrolla en relación con el receptor olfatorio y al principio forma (en los animales acuáticos) el cerebro olfatorio (rinencéfalo). Con el paso de los animales del medio acuático al aéreo, el receptor olfatorio se desarrolla de tal modo que con su ayuda se determinan las substancias químicas contenidas en el aire, las cuales le señalan la presa, el peligro y otros fenómenos vitalmente importantes de la naturaleza desde una distancia lejana — receptor a distancia.

Por eso, gracias también al desarrollo y perfección de otros analizadores, el prosencéfalo de los animales terrestres crece intensamente y supera a otras partes del sistema nervioso central, convirtiéndose de cerebro olfatorio en órgano que controla la conducta del animal, en correspondencia con las dos formas principales de la misma: 1) conducta instintiva, basada en la experiencia de la especie (reflejos incondicionados), y 2) conducta individual, basada en la experiencia del individuo (reflejos condicionados). En el prosencéfalo se desarrollan dos grupos de centros: 1) los ganglios basales o centrales de los hemisferios (subcorteza); 2) la corteza del cerebro. A estos dos grupos de centros llegan todos los impulsos nerviosos y hacia éstos se extienden todas las vías sensitivas aferentes, las que (con pocas exclusiones) pasan previamente a través de un centro común, el tálamo. La adaptación del organismo al medio mediante la transformación del metabolismo condicionó la aparición en el prosencéfalo de centros superiores que controlan los procesos vegetativos (hipotálamo).

De las dos partes del prosencéfalo, la corteza y los ganglios subcorticales pertenecen al telencéfalo, y el tálamo y el hipotálamo, al diencéfalo. Según E. K. Sepp (1959), en el proceso de la filogénesis el diencéfalo no se

desarrolló del prosencéfalo, como resultado de la división de este último, sino junto con el mesencéfalo. Con eso se explica el enlace del receptor de la vista no sólo con el mesencéfalo, sino también con el diencefalo y su tálamo, que recibe por esto el nombre correspondiente.

DIENCÉFALO

El diencefalo o cerebro intermedio está situado debajo del cuerpo caloso y el fórnix (trígono cerebral), fusionándose por los lados con los hemisferios del telencéfalo. En reciprocidad con lo dicho anteriormente sobre la función y el desarrollo del prosencéfalo, en el diencefalo se distinguen dos partes principales: 1) una dorsal (más joven filogenéticamente), el talamoencefalo, centro de vías aferentes; y 2) otra ventral (más vieja filogenéticamente), el hipotálamo, centro vegetativo superior. Como cavidad para el diencefalo sirve el III ventrículo.

TALAMOENCEFALO

El talamoencefalo consta de tres partes: el tálamo — cámara —, el epitálamo — zona supratalámica —, y el metatálamo — zona trastalámica (fig. 402).

A. Tálamo (*thalamus*). Representa un gran acúmulo par de substancia gris en las paredes laterales del diencefalo, a los lados del III ventrículo, que tiene la forma de un huevo, con la particularidad de que su extremo anterior está afilado en forma de un tubérculo anterior, mientras que el posterior forma una protuberancia ensanchada y engrosada denominada pulvinar. La división en extremo anterior y pulvinar corresponde a la división funcional del tálamo en centros de vías aferentes (extremo anterior) y centro óptico (posterior). La cara superior está tapizada por una capa fina de substancia blanca, el estrato zonal (*stratum zonale*) y su parte lateral, dispuesta hacia la

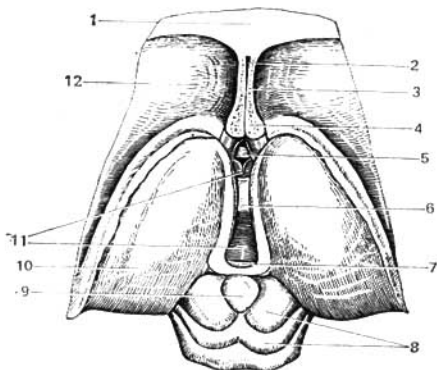


Fig. 402. Diencefalo y mesencéfalo; vista superior.

- 1 — cuerpo caloso;
- 2 — cavidad del septo pelúcido;
- 3 — septo pelúcido;
- 4 — fórnix (corte transversal de las columnas);
- 5 — comisura anterior;
- 6 — adhesión intertalámica;
- 7 — comisura posterior;
- 8 — techo mesencefálico (lámina del techo);
- 9 — cuerpo pineal;
- 10 — tálamo;
- 11 — III ventrículo;
- 12 — núcleo caudado (cabeza).

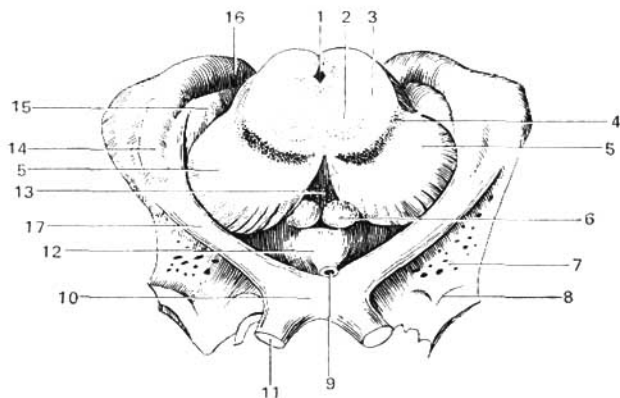


Fig. 403. Metatálamo e hipotálamo.

- | | |
|-----------------------------------|-------------------------------------|
| 1 — acueducto del cerebro; | 10 — quiasma óptico; |
| 2 — núcleo rojo; | 11 — nervio óptico; |
| 3 — tegmento; | 12 — tubérculo ceniciento; |
| 4 — sustancia negra; | 13 — sustancia perforada posterior; |
| 5 — pie del pedúnculo cerebral; | 14 — cuerpo geniculado lateral; |
| 6 — cuerpo mamilar; | 15 — cuerpo geniculado medial; |
| 7 — sustancia perforada anterior; | 16 — pulvinar; |
| 8 — trigono olfatorio; | 17 — tracto óptico. |
| 9 — infundíbulo; | |

cavidad del ventrículo lateral está separada del núcleo caudado por el **surco terminal** (*sulcus terminalis*), que separa el telencéfalo, al cual pertenece el núcleo caudado, del diencéfalo, al que pertenece el tálamo. Por este surco pasa una cintilla de sustancia cerebral, la **estria terminal** (*stria terminalis*).

La cara medial del tálamo, cubierta por una capa de sustancia gris central, es vertical y se dirige a la cavidad del III ventrículo formando su pared lateral. Por arriba, está separada de la cara superior por una cintilla cerebral blanca, la **estria medular del tálamo** (*stria medullaris thalami*). Ambas caras mediales están unidas entre sí por la **adhesión intertalámica** (*adhesio interthalamica*) que se encuentra casi en el centro. La cara lateral del tálamo limita con la cápsula interna. La cara inferior se sitúa encima del pedúnculo cerebral fusionándose con su tegmento (fig. 403). Como se ve en los cortes, las **láminas medulares** (*laminae medullares thalami*) dividen la masa gris del tálamo en varios núcleos, cuya designación depende de su topografía — anterior, central, medial, lateral y una serie de núcleos ventrales.

La **importancia funcional** del tálamo es muy grande. Como ya se dijo, por él pasan todas las vías aferentes: en su pulvinar termina una parte de las fibras del tracto óptico (centro subcortical de la vista); en el núcleo anterior termina el fascículo mamilotalámico (de Vicq-d'Azyr, que va desde el cuerpo mamilar (*corpora mamillaria*) y que une el tálamo con la esfera olfatoria. En fin, todas las demás vías sensitivas aferentes procedentes de núcleos nerviosos situados más abajo, con la particularidad de que el lemnisco medial ter-

mina en el núcleo lateral. De este modo, el tálamo es el centro subcortical de todos los tipos de sensibilidad. Desde aquí, las vías sensitivas van, en parte a los ganglios subcorticales (gracias a lo cual el tálamo se convierte en centro sensitivo del sistema extrapiramidal) y en parte directamente a la corteza por el tracto talamocortical (*tractus thalamocorticalis*).

B. Epitálamo. Las estrías medulares de ambos tálamos se dirigen hacia atrás (caudalmente) y forman a uno y otro lado un ensanchamiento triangular denominado **trígono de la habénula** (*trigonum habenulae*). De este último parte la llamada **habénula** (rienda) que con la homóloga del lado opuesto se une con el **cuerpo pineal** (*corpus pineale s. epiphysis*) (véase fig. 402). Por delante del cuerpo pineal, ambas riendas están unidas por la **comisura de las habénulas** (*commissura habenularum*). La misma glándula pineal, parecida a la piña del pino (de aquí su nombre), por su estructura y función corresponde a las glándulas de secreción interna. Sobresaliendo por detrás, en la región del mesencéfalo, la glándula pineal está situada en el surco existente entre los colículos superiores, formando algo así como un quinto colículo. Colgándose de las riendas desde el lado dorsal, el cuerpo pineal se une ventralmente con la lámina medular, la cual, contorneándose hacia atrás, se continúa en la lámina del techo. El lugar de la incurvación de esta lámina forma la comisura cerebral posterior. Entre ésta y la comisura de las habénulas se encuentra una pequeña depresión que entra en la base de la glándula pineal, el **receso pineal** (*recessus pinealis*), remanente de aquella protrusión en forma de saco de la pared superior del diencéfalo de la cual se desarrolla la epífisis.

C. Metatálamo. Detrás del tálamo se encuentran dos pequeñas eminencias, los **cuerpos geniculados lateral y medial** (*corpus geniculatum laterale et mediale*) (véanse figs. 403, 394).

El **cuerpo geniculado medial** es menor por sus dimensiones, pero es más notable; está situado por delante del brazo del colículo inferior; debajo del pulvinar del tálamo, separado de éste por un surco claro. En el mismo terminan las fibras del lemnisco lateral (*lemniscus lateralis*), por lo cual este cuerpo resulta ser, junto con los colículos inferiores, el centro subcortical de la audición. El **cuerpo geniculado lateral** — de mayor tamaño, en forma de tubérculo plano — se sitúa en la parte lateroinferior del pulvinar. En él termina la porción más grande de la parte lateral del tracto óptico (la otra parte termina en el pulvinar). Por eso, junto con el pulvinar y los colículos superiores, el cuerpo geniculado lateral resulta ser el centro subcortical de la vista. Los núcleos de ambos cuerpos geniculados, por intermedio de las vías centrales, están unidos con los extremos corticales de los analizadores correspondientes (véanse págs. 416, 418).

HIPOTÁLAMO

Bajo el nombre de **hipotálamo** (*hipothalamus*), en el sentido amplio de la palabra, se reúnen las formaciones situadas ventralmente debajo del suelo del III ventrículo, por delante de la substancia perforada posterior, incluyendo también la **región subtalámica** (*regio subthalamica*). En correspondencia con el desarrollo embrionario, el hipotálamo se divide en dos porciones: una anterior — **óptica** (*pars optica hypothalamii*), bajo cuyo nombre se reúnen el **tubérculo ceniciento** (*tuber cinereum*) con el infundíbulo y la hipófisis, y también el quiasma óptico, con el **tracto óptico** (*tractus opticus*); y otra posterior —

olfatoria, cuerpo mamilar (*corpora mamillaria*) y región subtalámica (*regio subthalamica*).

A. **Tubérculo ceniciento** (*tuber cinereum*). Se encuentra por delante del tubérculo mamilar y representa un saliente hueco impar de la pared inferior del III ventrículo, constituido por una lámina fina de substancia gris. El vértice del tubérculo está alargado en forma de embudo estrecho y hueco, **infundíbulo**, en cuyo extremo ciego se encuentra un apéndice cerebral, **la hipófisis** (glándula pituitaria) situada en la profundidad de la silla turca (véase su descripción en el apartado «Órganos de secreción interna»). En el tubérculo ceniciento se encuentran los núcleos de substancia gris de los centros vegetativos superiores que influyen particularmente en el metabolismo y la termorregulación.

B. **Quiasma óptico** (*decusación óptica*). Está situado por delante del tubérculo ceniciento, formado por la decusación de los nervios ópticos (véase pág. 416).

C. **Cuerpos mamilares** (*corpora mamillaria*). Son dos pequeñas prominencias de color blanco, de forma esférica irregular, que se encuentran simétricamente a los lados de la línea media, por delante de la substancia perforada posterior, bajo una capa superficial de substancia blanca, localizándose dos núcleos grises dentro de cada cuerpo.

Atendiendo a su función, los cuerpos mamilares pertenecen a los centros olfatorios subcorticales.

D. **Región subtalámica** (*regio subthalamica*). Representa una pequeña porción de substancia cerebral, situada bajo el tálamo y separada de éste por el **surco hipotalámico** (surco de Monro). Este surco se ve en el corte mediano del encéfalo. En la región subtalámica, más lateralmente a la substancia negra, se encuentra el **núcleo subtalámico** (de Luys) (*nucleus subthalamicus*), de forma ovalada. Este cuerpo es uno de los eslabones del sistema extrapiramidal, al que también se le atribuyen funciones vegetativas.

III VENTRÍCULO

El **tercer ventrículo** (*ventriculus tertius*) está situado precisamente en el plano medio, y en un corte frontal del encéfalo tiene el aspecto de una fisura estrecha vertical. Sus **paredes laterales** están formadas por las caras mediales de los tálamos, entre los cuales se extiende la **adhesión intertalámica** (*adhesio interthalamica*) (véase fig. 402). Su **pared anterior** está constituida por una lámina fina, la **lámina terminal** (supraóptica), y más arriba, por las columnas del fórnix y con la comisura anterior del cerebro (*commissura cerebri anterior*) situada transversalmente. A cada lado, cerca de la pared anterior del ventrículo, estos pilares, junto con los extremos anteriores de los tálamos, limitan los orificios interventriculares, **agujeros interventriculares** (*foramina interventricularia*), que unen la cavidad del III ventrículo con los ventrículos laterales, situados en los hemisferios del telencéfalo. Su **pared superior**, que se encuentra debajo del fórnix y del cuerpo caloso, representa la **tela coroidea del III ventrículo** (*tela chorioidea ventriculi tertii*) (fig. 404), en cuya composición entra la pared rudimentaria de la vesícula cerebral en forma de la lámina epitelial y la meninge vascular fusionada a la misma. A los lados de la línea media, en la tela coroidea se encuentra el plexo coroideo del III ventrículo. En su **pared posterior** se halla la comisura de las habénulas y la comisura

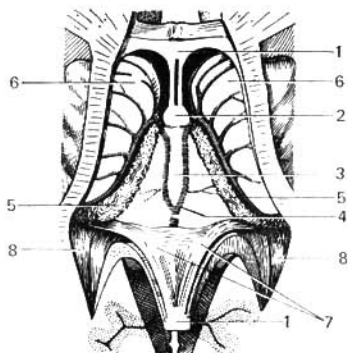


Fig. 404. Parte del encéfalo con los ventrículos laterales expuestos. El cuerpo calloso está diseccionado y junto con la bóveda está desplazado hacia atrás, con la finalidad de mostrar la tela coroidea.

- 1 — cuerpo calloso;
- 2 — columnas del fórnix (seccionadas);
- 3 — tela coroidea del III ventrículo;
- 4 — vena cerebral magna;
- 5 — plexo coroideo de los ventrículos laterales;
- 6 — núcleo caudado;
- 7 — pilar del fórnix;
- 8 — cuerno posterior de los ventrículos.

cerebral posterior, entre las cuales sobresale en dirección caudal una prolongación ciega del ventrículo, el **receso pineal** (*recessus pinealis*). Por debajo de la comisura posterior se abre el acueducto por un orificio en forma de embudo en el III ventrículo. La **pared inferior** estrecha del III ventrículo, separada de las paredes laterales por los surcos hipotalámicos derecho e izquierdo, corresponde en la base del cerebro a la substancia perforada posterior, los cuerpos mamilares y el tubérculo ceniciento con el quiasma óptico. En la región del fondo, la cavidad del ventrículo forma dos depresiones: el **receso infundibular**, que entra en el tubérculo ceniciento y el infundíbulo, y el **receso óptico**, situado por delante del quiasma. La cara interna de las paredes del III ventrículo está cubierta por el epéndimo.

Las partes ya estudiadas del encéfalo — rombencéfalo (excepto el cerebelo), mesencéfalo y diencéfalo — se unen bajo el nombre de tronco del cerebro (F. A. Poyemny y E. P. Semiónova, 1960). Algunas veces, los clínicos sólo atribuyen el metencéfalo y el mesencéfalo al tronco cerebral (E. Sepp, M. Zuker, E. Schmidt, 1950). El tronco del cerebro, que es la formación más vieja filogenéticamente, se diferencia en lo esencial por su estructura y función de la parte más joven del encéfalo, el telencéfalo.

TELENCÉFALO

El **telencéfalo**, como ya dijimos, está representado por los dos hemisferios (*hemispheria cerebri*). En la composición de cada hemisferio entran: el palio, el rinencéfalo y los ganglios de la base del cerebro. El remanente de las cavidades primarias de ambas vesículas del telencéfalo son los ventrículos laterales. El prosencéfalo, del cual se deriva el telencéfalo, al principio surge en relación con el receptor olfatorio (rinencéfalo), y luego este último se convierte en órgano de control de la conducta del animal, surgiendo en el mismo los centros de la conducta instintiva, basada en las reacciones de la especie (reflejos incondicionados), ganglios subcorticales, y los de la conducta individual, fundamentada en la experiencia individual (reflejos

condicionados), corteza del cerebro. En correspondencia con eso, en el telencéfalo se distinguen, según el orden del desarrollo histórico, los siguientes *grupos de centros*:

1. **Cerebro olfatorio, rinencéfalo.** La parte más antigua y también la más pequeña, situada ventralmente.

2. **Ganglios basales o centrales de los hemisferios, «subcorteza».** Es la parte vieja del telencéfalo, paleocéfalo, oculta en la profundidad.

3. **Sustancia gris de la corteza, el córtex.** Es la parte más joven, el neocéfalo, y también la más grande, que cubre a las demás a modo de manto, a lo cual debe su nombre — el **pallio**.

Además de las dos formas de conducta del animal ya mencionadas, en el hombre surge una tercera forma, la conducta colectiva, basada en la experiencia del colectivo humano, la cual se crea en el proceso de la actividad laboral y de comunicación entre los hombres mediante el lenguaje. Esta conducta está relacionada con el desarrollo de las capas superficiales, las más jóvenes, de la corteza cerebral, que constituyen el substrato material del llamado segundo sistema de señalización (lenguaje discursivo) de la realidad (I. P. Pávlov).

Puesto que en el proceso evolutivo del sistema nervioso central, el telencéfalo crece más rápida e intensamente, por eso en el hombre se hace la parte más grande del encéfalo y adquiere el aspecto de dos **hemisferios voluminosos: derecho e izquierdo** (*hemispherium dextrum et sinistrum*). En la profundidad de la fisura longitudinal del cerebro, fisura interhemisférica, ambos hemisferios están unidos entre sí mediante una lámina gruesa, el **cuerpo calloso**, que consta de fibras nerviosas dispuestas transversalmente de un hemisferio al otro. En el cuerpo calloso se distinguen: el extremo anterior doblado hacia abajo, la **rodilla del cuerpo calloso** (*genu corporis callosi*); la parte intermedia, el **tronco del cuerpo calloso**; y luego el extremo posterior, engrosado en forma de rodillo, el **esplenio del cuerpo calloso**. Todas estas partes se ven bien en un corte longitudinal del cerebro entre ambos hemisferios (véase fig. 399). La rodilla del cuerpo calloso, incurvándose hacia abajo, se afila y forma el pico o **rostro del cuerpo calloso**, que se prolonga en una lámina fina, la lámina rostral, la cual se continúa en la lámina terminal.

Debajo del cuerpo calloso se encuentra el **fórnix** (figs. 399, 405), que representa dos estrias blancas en forma de arco, que en su parte central, **cuerpo del fórnix** (*corpus fornicis*), están unidas entre sí, pero por delante y por detrás se separan, formando por delante las **columnas del fórnix** (*columnae fornicis*) y por detrás los **pilares del fórnix** (*crura fornicis*), que dirigiéndose hacia atrás, bajan a los cuernos inferiores de los ventrículos laterales y allí pasan a la **fimbria del hipocampo** (*fimbria hippocampi*). Entre los pilares del fórnix, debajo del esplenio del cuerpo calloso, se extienden los tractos transversales de fibras nerviosas que forman el psalterio o comisura del fórnix. Las columnas del fórnix siguen hacia abajo, hasta la base del cerebro, donde terminan en los cuerpos mamilares, atravesando la sustancia gris del hipotálamo. Las columnas del fórnix limitan los orificios interventriculares situados por detrás de aquéllos que unen el III ventrículo con los ventrículos laterales. Por delante de estas columnas se encuentra la comisura anterior que tiene el aspecto de un travesaño blanco constituido de fibras nerviosas. Entre la parte anterior de la bóveda y la rodilla del cuerpo calloso se extiende una lámina vertical fina de tejido cerebral, el **septo pelúcido** (*septum pellu-*

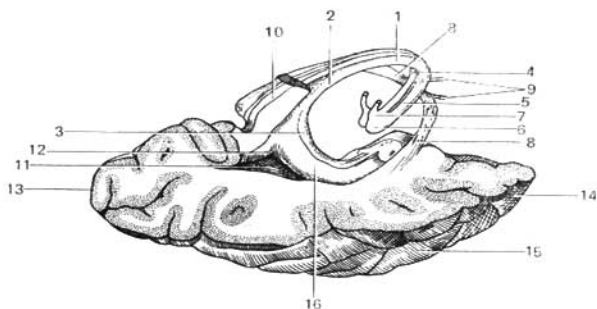


Fig. 405. Fórnix, hipocampo y comisura anterior.

- | | |
|---|--------------------------------------|
| 1 — cuerpo del fórnix; | 10 — esplenio del cuerpo caloso; |
| 2 — pilar del fórnix; | 11 — trigono colateral; |
| 3 — fimbria del hipocampo; | 12 — espolón (<i>calcar avis</i>); |
| 4, 5 — columna del fórnix; | 13 — polo occipital; |
| 6 — cuerpo mamilar; | 14 — polo temporal; |
| 7 — fascículo mamilotalámico (de Viciq d'Azyr); | 15 — giro temporal medio; |
| 8, 9 — comisura anterior; | 16 — hipocampo. |

cidum) en cuyo espesor se encuentra una pequeña cavidad en forma de fisura la cavidad del septo (*cavum septi pellucidi*) (véanse figs. 399, 411).

Para comodidad del estudio, comenzamos la descripción de las partes siguiendo un orden contrario al desarrollo histórico, es decir, desde el palio que cubre a las demás partes.

PALIO

En cada hemisferio pueden verse tres caras: superolateral, medial e inferior, y tres extremos o polos: el polo anterior o frontal, el polo posterior u occipital, y el polo temporal, correspondiente a la prominencia de la cara inferior y separado de ésta por la fosa lateral del cerebro (*fossa lateralis cerebri*).

Superficie del hemisferio (manto). Está formada por una capa uniforme de substancia gris, de 1,3-4,5 mm de espesor, que contiene células nerviosas. Esta capa, llamada también **corteza cerebral** (*cortex cerebri*), se presenta dispuesta en pliegues, gracias a los cuales la superficie del palio tiene un dibujo altamente complejo, constituido por surcos que alternan entre sí en diferentes direcciones y que crean entre ellos rodillos denominados **giros** * (*gyri*). La magnitud y la forma de los surcos están sometidas a considerables oscilaciones individuales, por lo cual no sólo el cerebro de diferentes personas, sino incluso los hemisferios del mismo individuo no tienen completa semejanza en el dibujo de los surcos (véase clasificación de los surcos en la pág. 193).

* El área total de la corteza del hombre adulto es de 220 000 mm² aproximadamente (Geneberg), con la particularidad de que 2/3 se encuentran en la profundidad, entre los giros, y sólo 1/3 se halla en la superficie.

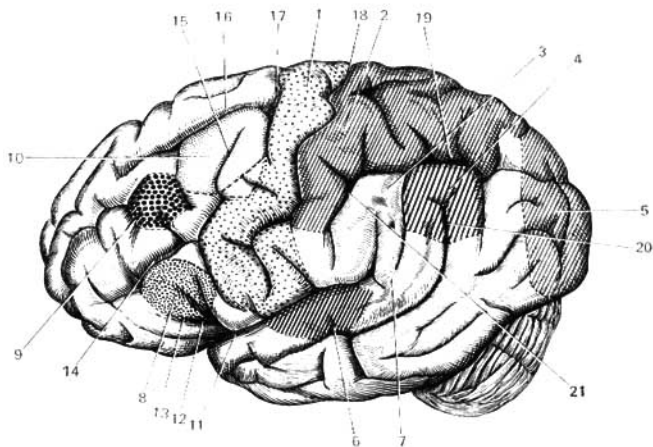


Fig. 406. Núcleos de los analizadores en la corteza cerebral; vista lateral del cerebro.

- 1 — núcleo del analizador motor;
 2 — núcleo del analizador cutáneo;
 3 — núcleo del analizador motor mediante el cual se sintetizan los movimientos orientados acostumbrados;
 4 — núcleo del analizador óptico del lenguaje escrito;
 5 — núcleo del analizador óptico (memoria visual);
 6 — núcleo del analizador acústico;
 7 — núcleo del analizador acústico del lenguaje;
 8 — núcleo del analizador motor de la articulación del habla;
 9 — núcleo del analizador motor relacio-

- nado con la desviación conjugada de la cabeza y los ojos;
 10 — núcleo del analizador motor del lenguaje escrito;
 11, 12, 13 — surco lateral (11 — el propio surco; 12 — rama ascendente; 13 — rama anterior);
 14 — surco frontal inferior;
 15 — surco precentral inferior;
 16 — surco frontal superior;
 17 — surco precentral superior;
 18 — surco central (de Rolando);
 19 — surco intraparietal;
 20 — surco temporal superior;
 21 — surco postcentral.

Los surcos profundos constantes se emplean para la división de cada hemisferio en grandes porciones, denominadas **lóbulos**, y a su vez éstos se dividen en lobulillos y giros (circunvoluciones). Hay cinco **lóbulos** en cada hemisferio: **frontal** (*lobus frontalis*), **parietal** (*lobus parietalis*), **temporal** (*lobus temporalis*), **occipital** (*lobus occipitalis*) y un lobulillo oculto en el fondo del surco lateral (*sulcus lateralis*), la llamada **ínsula** (ínsula de Reil).

Cara superolateral del hemisferio. Está dividida en lóbulos por tres surcos (figs. 390, 406): uno lateral, otro central y el del extremo superior del surco parietooccipital de la cara medial del hemisferio, que forma una entalladura en su borde superior. El **surco lateral del cerebro** (*sulcus cerebri lateralis*) se inicia en la cara basal del hemisferio, en la fosa lateral, y después pasa a la cara superolateral, dirigiéndose atrás y algo arriba, terminando aproximadamente en el límite del tercio medio y el posterior de la misma.

De la parte anterior del surco lateral parten dos pequeñas ramas: una rama ascendente y otra rama anterior las cuales se dirigen al lóbulo frontal.

Surco central (de Rolando). Se inicia en el borde superior del hemisferio, algo por detrás de su punto medio, y va hacia delante y abajo. El extremo inferior de este surco no llega hasta el surco lateral. La porción del hemisferio situada por delante del surco central pertenece al lóbulo frontal; la parte que se encuentra por detrás constituye el lóbulo parietal, el cual, mediante la parte posterior del surco lateral, limita con el lóbulo temporal situado más abajo. Como límite posterior del lóbulo parietal sirve el extremo superior del **surco parietooccipital**, situado en la cara medial del hemisferio, pero esta delimitación no es completa, ya que dicho surco no se extiende mucho sobre la cara superolateral, debido a lo cual el lóbulo parietal se continúa directamente con el occipital. Este último tampoco tiene una delimitación brusca que lo separe del lóbulo temporal situado por delante. A consecuencia de esto, el límite entre los lóbulos mencionados se traza artificialmente mediante una línea que va del surco parietooccipital hacia el borde inferior del hemisferio.

Cada lóbulo consta de una serie de giros, en algunos lugares denominados lobulillos, que se delimitan por los surcos de la superficie cerebral.

Lóbulo frontal. Por la parte posterior de su cara lateral de este lóbulo pasa el **surco precentral** (*sulcus precentralis*) casi paralelo al surco central. De éste parten dos surcos en dirección longitudinal: el **surco frontal superior** (*sulcus frontalis superior*) y el **surco frontal inferior** (*sulcus frontalis inferior*). Gracias a esto, el lóbulo frontal se divide en cuatro giros — uno vertical y tres horizontales. El **giro precentral** (*gyrus precentralis*) se encuentra entre el surco central y el surco precentral.

Los **giros horizontales del lóbulo frontal** son los siguientes: 1) el **giro frontal superior** (*gyrus frontalis superior*), que pasa por encima del surco frontal superior, paralelamente al borde superior del hemisferio, entrando también en su cara medial; 2) el **giro frontal medio** (*gyrus frontalis medius*), que se extiende entre los dos surcos frontales; y 3) el **giro frontal inferior** (*gyrus frontalis inferior*), situado entre los surcos frontal inferior y el lateral. Las ramas del surco lateral (cisura del Silvio) que entran en el giro frontal inferior lo dividen en tres partes: la **porción opercular** (*pars opercularis*), situada entre el extremo inferior del surco precentral y la rama ascendente del surco lateral; la **porción triangular** (*pars triangularis*), situada entre ambas ramas del surco lateral; y por último, la **porción orbital** (*pars orbitalis*), situada por delante de la rama anterior del surco lateral.

Lóbulo parietal. En éste, casi paralelamente al surco central, se encuentra el **surco postcentral** (*sulcus postcentralis*), que por lo común se fusiona con el **surco intraparietal** (*sulcus intraparietalis*), de dirección horizontal. En dependencia de la disposición de estos surcos, el lóbulo parietal se divide en tres giros, uno de los cuales es vertical, y los otros dos son horizontales. El **giro postcentral** (*gyrus postcentralis*) va por detrás del surco central en la misma dirección con el precentral, separado de éste por el surco central. Por encima del surco intraparietal se sitúa el giro o lobulillo **parietal superior** (*lobulus parietalis superior*), que se continúa en la cara medial del hemisferio. Por debajo del surco intraparietal se encuentra el giro o lobulillo **parietal inferior** (*lobulus parietalis inferior*), que en su trayecto hacia atrás, contornea los extremos de los surcos lateral y temporal superior y se pierde en la zona del lóbulo occipital. La parte del lobulillo parietal inferior que contornea el surco lateral se denomina **giro supramarginal** (*gyrus supramarginalis*); la

otra parte, la que perfila el surco temporal superior, se llama **giro angular** (de Gratiolet) (*gyrus angularis*).

Lóbulo temporal. La cara lateral de este lóbulo tiene tres giros longitudinales, separados uno del otro por los surcos temporales superior e inferior. El **giro temporal superior** (*gyrus temporalis superior*) se encuentra entre el **surco temporal superior** y el **surco lateral**. Su cara superior, oculta en la profundidad del surco lateral, tiene 2-3 giros breves, denominados **giros temporales transversos** (de Heschl) (*gyri temporales transversi*). Entre los surcos temporales superior e inferior, se extiende el **giro temporal medio** (*gyrus temporalis medius*). Por debajo de éste, separándose del mismo por el surco temporal inferior, pasa el **giro temporal inferior** (*gyrus temporalis inferior*), que forma el paso de la cara lateral del lóbulo a la cara inferior.

Lóbulo occipital. Los surcos de la cara lateral de este lóbulo son inconstantes y variables. Entre éstos se destaca el **surco occipital transverso** (*sulcus occipitalis transversus*), que por lo común se une con el extremo del **surco intraparietal** (*sulcus intraparietalis*).

Ínsula. Para ver este lobulillo es necesario separar o sacar los bordes del surco lateral que cuelgan sobre el mismo. Estos bordes, que pertenecen a los lóbulos frontal, parietal y occipital, se denominan **opérculos**. La ínsula tiene forma de un triángulo, con el vértice dirigido hacia delante y abajo. Por delante, arriba y por detrás, está separada de sus partes vecinas por un surco profundo, el **surco circular** (*sulcus circularis*). La superficie de la ínsula está cubierta por varios giros breves.

La porción de la cara inferior del hemisferio (véase fig. 392) situada por delante de la fosa lateral pertenece al lóbulo frontal. Aquí, paralelamente al borde medial del hemisferio pasa el **surco olfatorio**, en el cual se encuentran el bulbo y el tracto olfatorios. Entre este surco y el borde medial del hemisferio se extiende el **giro recto** (*gyrus rectus*), continuación del giro frontal superior. Lateralmente al surco olfatorio, en la cara inferior, se encuentran varios surcos constantes, **los surcos orbitales** (*sulci orbitales*), que limitan **los giros orbitales medial y lateral** (*gyri orbitales*), considerados como continuación de los giros frontales medio e inferior. La porción posterior de la cara basal del hemisferio está formada por la cara inferior de los lóbulos temporal y occipital, los cuales aquí no tienen límites determinados. En esta porción se ven dos surcos: el **surco occipitotemporal** (*sulcus occipitotemporalis*), que pasa en dirección del polo occipital al temporal y el **surco colateral** (*sulcus collateralis*), que va paralelamente a éste [continuándose por delante con el **surco rinal** (*sulcus rhinalis*)]. Entre ellos se sitúa el **giro occipitotemporal lateral** (*gyrus occipitotemporalis lateralis*). Medialmente al surco colateral se sitúan dos giros: entre la porción posterior del colateral y el **surco calcario** (*sulcus calcarius*) se encuentra el **giro occipitotemporal medial o lingual** (*gyrus occipitotemporalis medialis s. gyrus lingualis*); entre la porción anterior del colateral y el surco rinal por un lado, y el surco del hipocampo que contornea el tronco cerebral, por el otro, se encuentra el **giro parahipocampal** (*gyrus parahippocampalis*). Este giro colindante con el tronco cerebral, se halla en la cara medial del hemisferio.

Cara medial del hemisferio. En esta cara (véase fig. 399) se encuentra el **surco del cuerpo calloso** (*sulcus corporis callosi*), que va directamente por encima del cuerpo calloso y se continúa por su extremo posterior con el surco del hipocampo, que va hacia delante y abajo. Paralelamente y más arriba de este

surco, pasa el surco del cíngulo (*sulcus cinguli*), que se inicia por delante, debajo del pico del cuerpo caloso, después va hacia atrás y termina por su extremo posterior en el borde superior del hemisferio. El espacio comprendido entre este borde y el surco del cíngulo pertenece al lóbulo frontal, al giro frontal superior. Una pequeña parte, encima del surco del cíngulo, limitada por detrás por el extremo posterior de éste, y por delante por el pequeño surco paracentral (*sulcus paracentralis*), se denomina lóbulo paracentral (*lobulus paracentralis*) puesto que corresponde a la cara medial de los extremos superiores de ambos giros centrales, que aquí se continúan uno con el otro.

Por detrás del lobulillo paracentral hay una superficie cuadrangular, el precúneo (*precuneus*), que limita por delante con el extremo del surco del cíngulo, por abajo, con el surco subparietal (*sulcus subparietalis*), y por detrás con el profundo surco parietooccipital (*sulcus parietooccipitalis*). El precúneo pertenece al lóbulo parietal. Por detrás del precúneo se encuentra una porción de corteza, bruscamente aislada, que corresponde al lóbulo occipital, la cuña (*cuneus*), limitada por delante por el surco parietooccipital, y por detrás por el surco calcarino (*sulcus calcarinus*), que se juntan en ángulo. Por abajo y por detrás la cuña entra en contacto con el giro occipitotemporal medial. Entre el surco del cíngulo y el surco del cuerpo caloso se extiende el giro del cíngulo (*gyrus cinguli*), el cual por intermedio del istmo se continúa con el giro parahipocampal (*gyrus parahippocampalis*), que termina en el gancho (*uncus*). El giro parahipocampal limita por un lado con el surco del hipocampo, que contornea el tronco cerebral, y por otro lado, con el surco colateral y su continuación hacia delante, denominada surco rinal. El istmo, lugar de paso estrecho del giro del cíngulo al parahipocampal, se encuentra por detrás del esplenio del cuerpo caloso, cerca del extremo del surco que se formó como resultado de la fusión del surco parietooccipital con el surco calcarino. El giro del cíngulo, el istmo y el giro parahipocampal forman el giro fornicado o arqueado (*gyrus fornicatus*), que describe casi un círculo completo, abierto solamente por abajo y por delante. El giro arqueado no tiene relación con ningún lóbulo del palio.

Al separar los bordes del surco del hipocampo puede verse una estrecha cintilla gris dentada que representa un giro rudimentario, el giro dentado (*gyrus dentatus*).

Estructura de la corteza del cerebro. La corteza de los hemisferios del cerebro consta de seis capas, que primordialmente se distinguen entre sí por la forma de sus células nerviosas (fig. 407): 1) capa molecular, situada directamente debajo de la piamadre, que contiene ramificaciones terminales de las prolongaciones de las células nerviosas entrecruzadas reticularmente; 2) capa granulosa externa, en cuya composición entran múltiples pequeñas células parecidas a granos, a lo cual debe su nombre, 3) capa de células piramidales, constituida por células piramidales pequeñas y medias; 4) capa granulosa interna, que al igual que la homóloga externa, se compone de células pequeñas — granos —; 5) capa ganglionar, compuesta de grandes células piramidales (células de Betz); 6) capa de células polimorfas, que limita con la substancia blanca. De estas seis capas, las inferiores (5ª y 6ª) son, preferentemente, el inicio de las vías eferentes; la 5ª capa, en particular, consta de células piramidales de Betz, cuyos axones constituyen el sistema piramidal. Las capas medias (3ª y 4ª) se relacionan, preferentemente, con las vías

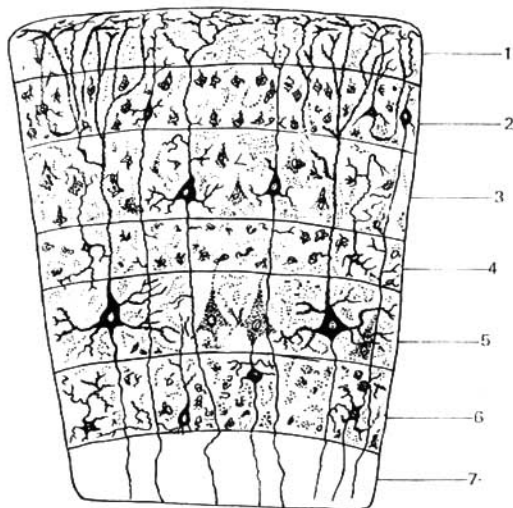


Fig. 407. Esquema de la estructura de la corteza cerebral.

- | | |
|--|-------------------------------------|
| 1 — capa molecular; | 4 — capa granulosa interna; |
| 2 — capa granulosa externa; | 5 — capa ganglionar; |
| 3 — capa de las pirámides pequeñas y medianas; | 6 — capa de las células polimorfas; |
| | 7 — sustancia blanca. |

aferentes, y las superiores (1ª y 2ª) están en relación con las vías de asociación de la corteza. La estructura de seis capas de la corteza se modifica en distintas regiones, tanto en dirección del espesor y la disposición de las capas, como también de la composición de las células (para más detalle véase «Curso de Histología»).

RINENCEFALO

El rinencéfalo o cerebro olfatorio (figs. 408, 409), es, filogenéticamente, la parte más antigua del prosencéfalo que surge en relación con el receptor olfatorio, cuando el prosencéfalo no se ha convertido aún en el órgano de la conducta del animal. Por eso todos sus componentes forman diferentes partes del analizador olfatorio (concepto sobre analizador, véanse págs. 236 y 373).

En los peces casi todo el prosencéfalo está constituido en órgano olfatorio. Con el desarrollo de la nueva corteza, que es lo que se observa en los mamíferos y en el hombre, se desarrolla la nueva parte del prosencéfalo (neocencéfalo), el palio. Pero el palio también recorre un camino largo de desarrollo que comprende tres partes de distinta antigüedad filogenética. Las partes más viejas son:

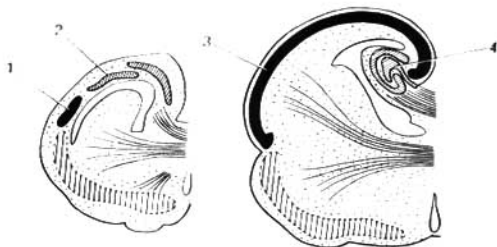


Fig. 408. Desarrollo del neopallio (según Edinger).

A la izquierda — de la serpiente (*Python*); a la derecha — de mamífero marsupial (*Hypsiprymnus*). 1 y 3 — neopallio; 2 — arquipallio; 4 — hipocampo.

1. **Paleopallio** (*paleopallium*), pequeña porción de la corteza en la cara inferior del lóbulo frontal, situado cerca del bulbo olfatorio y cubierto por la vieja corteza, el **paleocórtex**.

2. **Arquipallio** (*archipallium*), que entra en la composición del lóbulo temporal. Al principio esta parte se sitúa sobre la cara lateral del hemisferio, pero después, bajo el influjo del neopallio que aumenta intensamente, se enrolla en forma de salchichón denominándose hipocampo (cuerno de Ammón) y se desplaza medialmente en la cavidad del ventrículo lateral del

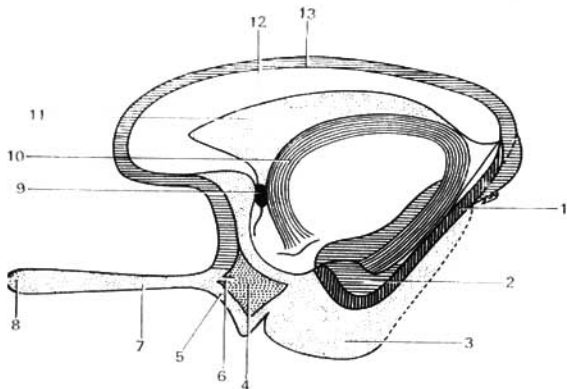


Fig. 409. Rinencéfalo (esquema).

1 — giro dentado;
2 — giro parahipocampal;
3 — gancho;
4 — substancia perforada anterior;
5, 6 — estria olfatoria;
7 — tracto olfatorio;

8 — bulbo olfatorio;
9 — comisura anterior;
10 — fórnix;
11 — septo pelúcido;
12 — cuerpo calloso;
13 — giro del cíngulo.

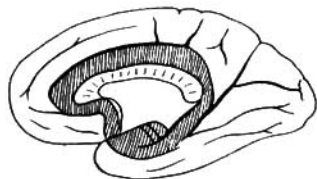


Fig. 410. Cara medial del hemisferio. El giro de cíngulo aparece sombreado.

telencéfalo en forma de un saliente de su cuerno inferior. El hipocampo está cubierto por la corteza, la **arquicorteza**.

3. El **neopallio** (*neopallium*) es el nuevo manto, en cuya corteza (neocórtex) aparecieron los centros superiores olfatorios, los extremos corticales del analizador. Esto constituye el gancho (*uncus*), que es una parte del giro arqueado.

Como resultado, el rinencéfalo del hombre contiene una serie de formaciones de diferente origen que pueden dividirse topográficamente en dos partes. La parte periférica es el lóbulo olfatorio, que comprende una serie de formaciones localizadas en la base del cerebro: 1) bulbo olfatorio; 2) tracto olfatorio; 3) trígono olfatorio, y 4) sustancia perforada anterior. La parte central comprende los siguientes giros cerebrales: 1) **giro parahipocámpal** (*hippocampus*); 2) **giro dentado** (*gyrus dentatus*); 3) **giro fornicado** (*gyrus fornicatus*), con su parte anterior situada cerca del polo temporal, el **gancho** (*uncus*) (fig. 410).

VENTRICULOS LATERALES

En el cerebro, como en el resto de las cavidades primarias de ambas vesículas del telencéfalo, se localizan a nivel del cuerpo calloso dos ventrículos laterales, uno en cada hemisferio, dispuestos simétricamente a los lados de la línea media (figs. 411, 412, 413), separados de la cara superolateral de los hemisferios por el espesor de la sustancia cerebral. La cavidad de cada ventrículo lateral (fig. 412) corresponde a la forma del hemisferio: se inicia en el lóbulo frontal en forma del **cuerpo anterior** (*cornu anterius*) o prolongación anterior encorvada hacia abajo y lateralmente; desde aquí, a través del lóbulo parietal se extiende con el nombre de **porción central** (*pars centralis*) y luego a nivel del borde posterior del cuerpo calloso vira hacia abajo y va hacia delante en el lóbulo temporal, formando el **cuerpo inferior** (*cornu inferius*), donde termina. Allí donde la cavidad del ventrículo desciende, de la misma se desprende una prolongación hacia atrás, al lóbulo occipital, el **corno posterior** (*cornu posterius*).

La pared medial del cuerno anterior está formada por el septo pelúcido, que separa el cuerno anterior de su homólogo del otro hemisferio (véase fig. 411). La pared lateral y en parte el suelo del cuerno anterior están ocupados por una masa de color gris, la **cabeza del núcleo caudado** (*caput nuclei caudati*), y la pared superior se forma con las fibras del cuerpo calloso. El techo de la parte central del ventrículo, la más estrecha, también consta de fibras del cuerpo calloso, y el suelo se forma de la continuación del núcleo caudado, el **cuerpo del núcleo caudado** (*corpus nuclei caudati*), y de una parte

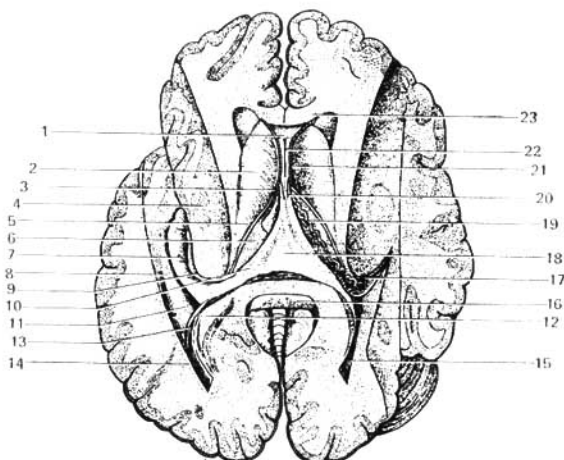


Fig. 411. Ventrículos laterales abiertos por arriba, mediante la extracción de una parte de los hemisferios junto con el cuerpo caloso.

- 1 — cuerno anterior;
- 2 — núcleo caudado (cabeza);
- 3 — agujero interventricular;
- 4 — núcleo lenticular (corte);
- 5 — estricta terminal del tálamo;
- 6 — cara superior del tálamo;
- 7 — hipocampo;
- 8 — eminencia colateral;
- 9 — fimbria del hipocampo;
- 10 — pilar del fórnix;
- 11 — cuerno posterior del ventrículo lateral;

- 12 — pared medial del cuerno posterior;
- 13 — espolón (*calcar avis*);
- 14, 15 — cuerno posterior;
- 16 — esplenio del cuerpo caloso;
- 17, 19 — plexo coroideo en la parte central del ventrículo lateral y su continuación con el cuerno inferior;
- 18 — comisura del fórnix;
- 20 — columna del fórnix;
- 21 — septo pelúcido;
- 22 — cavidad del septo;
- 23 — cuerpo caloso.

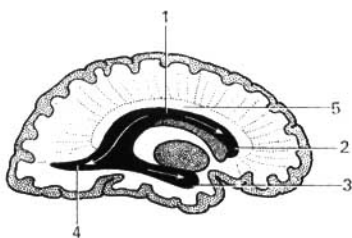


Fig. 412. Corte sagital del hemisferio izquierdo (algo lateralmente al plano mediano para mostrar las partes del ventrículo lateral).

- 1 — porción central;
- 2 — cuerno anterior;
- 3 — cuerno inferior;

- 4 — cuerno posterior;
- 5 — cuerpo caloso.

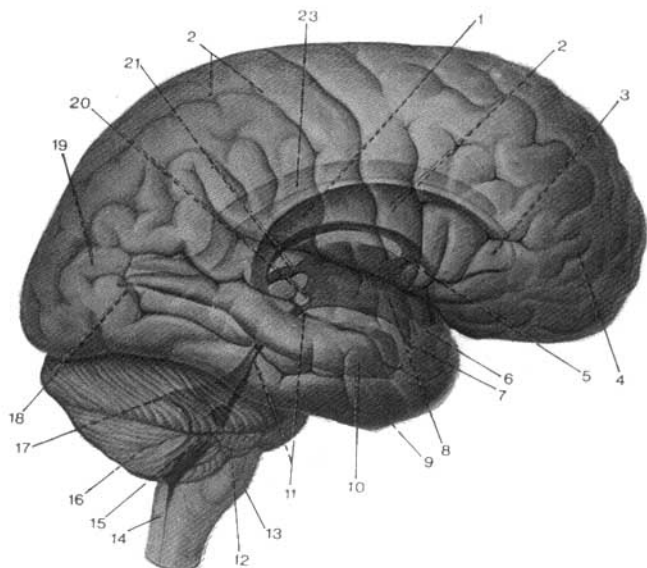


Fig. 413. Ventriculos cerebrales; vista lateral (esquema). Relaciones reciprocas especiales entre los hemisferios del encefalo, el cerebelo y el tronco del cerebro, presentados como si fueran transparentes, y los ventriculos cerebrales (segun R. Sinelnikov).

- | | |
|--|---|
| 1 — ventriculo lateral derecho; | 13 — médula oblongada; |
| 2 — porción central del ventriculo lateral; | 14 — canal central; |
| 3 — cuerno anterior del ventriculo lateral; | 15 — IV ventriculo; |
| 4 — lóbulo frontal; | 16 — cerebelo; |
| 5 — agujero interventricular; | 17 — techo mesencefálico; |
| 6 — receso óptico; | 18 — cuerno posterior del ventriculo lateral; |
| 7 — receso infundibular; | 19 — lóbulo occipital; |
| 8 — III ventriculo; | 20 — receso pineal; |
| 9 — lóbulo temporal; | 21 — depresión posterior del III ventriculo; |
| 10 — cuerno inferior del ventriculo lateral; | 22 — lóbulo parietal; |
| 11 — acueducto del cerebro; | 23 — ventriculo lateral izquierdo. |
| 12 — receso lateral del IV ventriculo; | |

de la cara superior del tálamo. El cuerno posterior está rodeado por una capa de fibras nerviosas blancas, que tienen su origen en el cuerpo calloso, llamado **tapiz** (*tapetum*); en su pared medial se nota un rodillo, el **espolón** (*calcar avis*), formado por la depresión del lado del **surco calcarino** (*sulcus calcarinus*) que se encuentra en la cara medial del hemisferio. La pared superolateral del cuerno inferior está formada por el tapiz, que es la continuación de la formación análoga que rodea el cuerno posterior. En la parte medial de la pared superior, pasa la parte adelgazada e incurvada hacia abajo y adelante del núcleo caudado, la **cola del núcleo caudado** (*cauda nuclei caudati*).

A lo largo de la pared medial del cuerno inferior se extiende una prominencia de color blanco, el **cuerno de Ammón o hipocampo** (*cornu Ammonis s. hippocampus*), que se forma como resultado de la depresión producida por el surco del hipocampo al encajarse profundamente en su lado lateral. Los surcos dividen el extremo anterior del hipocampo en varios tubérculos pequeños. Por el borde medial del cuerno de Ammón pasa la llamada fimbria del hipocampo, que representa la continuación del **pilar del fórnix** (*crus fornicis*). En el suelo del cuerno inferior se encuentra un rodillo, la **eminencia colateral** (de Meckel) (*eminencia collateralis*), que se origina por la depresión creada desde el lado externo por el surco homónimo. Desde la parte medial del ventrículo lateral, en su porción central y en el cuerno inferior penetra la piamadre que forma en este lugar un plexo vascular, el **plexo coroideo del ventrículo lateral** (*plexus chorioideus ventriculi lateralis*). El plexo está cubierto por un epitelio que representa un remanente de la pared medial rudimentaria del ventrículo. El plexo coroideo del ventrículo lateral es el borde lateral de la tela coroidea del III ventrículo (pág. 217).

GANGLIOS O NUCLEOS BASALES O CENTRALES DE LOS HEMISFERIOS

Además de la corteza gris, en el interior del hemisferio, hay acumulaciones de sustancia gris denominadas **núcleos basales, centrales o subcorticales** que constituyen lo que abreviadamente se denomina «**subcorteza**». A diferencia de la corteza que tiene estructura de centros laminares, los núcleos subcorticales tienen estructura de centros nucleares. Se distinguen tres núcleos subcorticales: el **cuerpo estriado** (*corpus striatum*), el **claustrum** (*claustrum*) y el **cuerpo amígdalino** (*corpus amygdaloideum*) (figs. 414, 415).

1. **Cuerpo estriado** (*corpus striatum*). Consta de dos partes, separadas no completamente una de la otra, el núcleo caudado y el núcleo lenticular.

A. **Núcleo caudado**. Se encuentra por encima y medialmente al núcleo lenticular, del cual está separado por una capa de sustancia blanca denominada **cápsula interna**. La parte anterior engrosada del núcleo, su **cabeza** (*caput nuclei caudati*), forma la pared lateral del cuerno inferior del ventrículo lateral, mientras que la parte posterior adelgazada, el **cuerpo y la cola del núcleo caudado** (*corpus et cauda nuclei caudati*), se extiende como hemos visto, hacia atrás por el fondo de la porción central del ventrículo; la cola se encorva sobre la pared superior del cuerno inferior. Por su lado medial, el núcleo caudado limita con el tálamo, separándose de éste por una cintilla de sustancia blanca, la **estría terminal del tálamo**. Por delante y abajo, la cabeza del núcleo llega hasta la sustancia perforada anterior, donde se une con el núcleo lenticular (con el putamen). Además de esta unión amplia de ambos núcleos por su parte ventral, hay también unas cintillas de sustancia gris que los unen dorsalmente. Estas cintillas situadas alternativamente entre los fascículos blancos de la cápsula interna motivaron su denominación de cuerpo estriado (véase fig. 414).

B. **Núcleo lenticular**. Se localiza lateralmente al núcleo caudado y al tálamo, separado de éstos por la cápsula interna. En un corte horizontal del hemisferio, la cara medial del lenticular, dirigida a la cápsula interna, tiene la forma de un ángulo cuyo vértice mira hacia el plano medio; el lado anterior es paralelo al cuerpo del núcleo caudado, y el posterior lo es al tálamo. La cara lateral es un poco convexa y está dirigida al lado lateral del hemisferio,

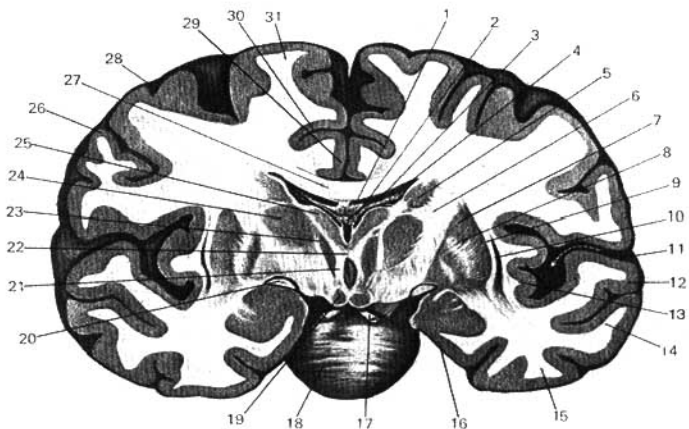


Fig. 414. Corte frontal de los hemisferios que pasa a través del cuerpo estriado y el tálamo.

- | | |
|--|---|
| 1 — fórnix; | 13 — ínsula; |
| 2 — plexo coroideo del III ventrículo; | 16 — giro parahipocámpal; |
| 3 — plexo coroideo del ventrículo lateral; | 17 — nervio oculomotor; |
| 4 — ventrículo lateral; | 18 — puente; |
| 5 — núcleo caudado; | 19 — núcleo del cuerpo mamilar; |
| 6 — segmento posterior de la capsula interna; | 20 — tracto óptico; |
| 7 — putamen; | 21 — III ventrículo; |
| 8 — globo pálido; | 22 — adhesión intertalámica; |
| 9 — capsula externa; | 23, 24, 25 — núcleos del tálamo; |
| 10 — claustrum; | 26, 28, 31 — giro frontal inferior, medio y superior; |
| 11 — surco lateral; | 27 — cuerpo calloso; |
| 12, 14, 15 — giro temporal superior, medio e inferior; | 29 — giro del cíngulo; |
| | 30 — surco del cíngulo. |

en la región de la ínsula. Por delante y ventralmente, como ya se señaló, el lenticular se fusiona con la cabeza del núcleo caudado. En un corte frontal, el núcleo lenticular tiene forma de una cuña, cuyo vértice está dirigido hacia el plano medio, y la base, hacia el lateral.

El núcleo lenticular, mediante dos láminas blancas paralelas (láminas medulares), se divide en tres porciones. Una de éstas, la lateral, de color gris oscuro, se denomina **putamen (cáscara)**, y las dos mediales, las más claras, reciben juntas el nombre de **globo pálido (globus pallidus)** (véase fig. 414).

Diferenciándose ya por su aspecto macroscópico, el globo pálido tiene también una estructura histológica distinta a las otras partes del cuerpo estriado. Filogenéticamente, el globo pálido representa la formación más antigua (*paleostriatum*), en comparación con el putamen y el núcleo caudado (*neostriatum*).

Debido a todas estas particularidades, el globo pálido se destaca actual-

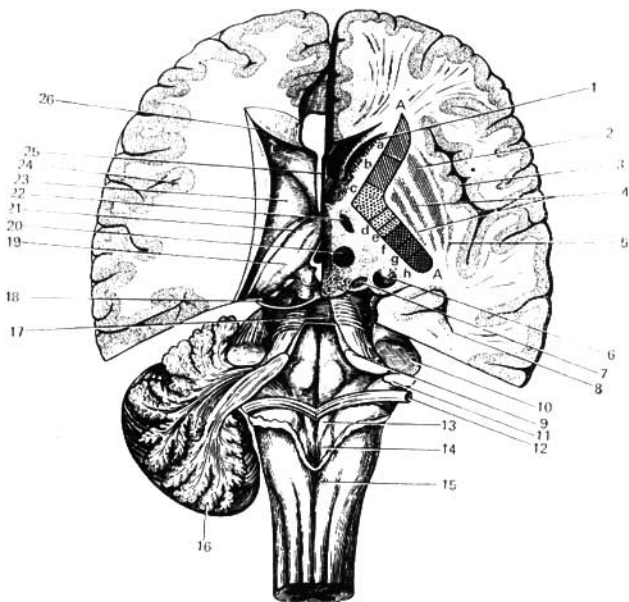


Fig. 415. Corte horizontal de los hemisferios cerebrales a diferentes niveles.

A la derecha — por debajo del fondo del ventrículo lateral — y a la izquierda — por encima del fondo del ventrículo lateral. El IV ventrículo está abierto por su parte superior.

- 1 — núcleo caudado;
- 2 — putamen;
- 3 — corteza de la insula;
- 4 — globo pálido;
- 5 — claustró;
- 6 — cola del núcleo caudado;
- 7 — núcleo geniculado medial;
- 8 — cuerno inferior del ventrículo lateral;
- 9 — pedúnculo cerebelar superior;
- 10 — pedúnculo cerebelar medio;
- 11 — pedúnculo cerebelar inferior;
- 12 — estrias medulares;
- 13 — trigono del vago;
- 14 — trigono del vago;
- 15 — tubérculo del núcleo grácil;
- 16 — cerebelo;

- 17 — velo medular superior;
 - 18 — nervio troclear;
 - 19 — tálamo;
 - 20 — núcleo rojo;
 - 21 — estria terminal;
 - 22 — núcleo del hipotálamo;
 - 23 — núcleo caudado;
 - 24 — corteza del hemisferio;
 - 25 — cavidad del septo pelúcido;
 - 26 — cuerno anterior del ventrículo lateral;
- AA — cápsula interna;
 a — tracto frontotalámico;
 b — tracto frontopontino;
 c — tracto corticonuclear;
 d — tractos corticospinales;
 e — tracto bulbotalámico y espinotalámico;
 f — tracto occipitotemporopontino;
 g — tracto acústico central;
 h — tracto óptico central.

mente como una unidad morfológica especial bajo el nombre de **pálido** (*pallidum*), mientras que el concepto **estriado** (*striatum*) queda solo para el putamen y el núcleo caudado. A consecuencia de esto, el término «núcleo lenticular» pierde su significado anterior y sólo puede ser usado en el sentido puramente topográfico, y en lugar del nombre antiguo, **corpo estriado** (*corpus*

striatum), los núcleos caudado y lenticular se denominan *sistema estriopalidal*. Este sistema representa la parte principal del sistema extrapiramidal (véase más abajo), y, además, resulta ser el centro superior de regulación de las funciones vegetativas de la termorregulación y del metabolismo de los carbohidratos, predominando sobre los centros vegetativos similares del hipotálamo.

2. **Claustro** (*claustrum*). Representa una fina lámina de substancia gris, localizada en la región de la ínsula, entre ésta y el putamen (véase fig. 415).

De este último, él se separa por una capa de substancia blanca, la cápsula externa, y de la corteza de la ínsula por una capa análoga denominada **cápsula extrema**. Algunos autores no consideran el claustro (antemuro) dentro del grupo de los ganglios basales, estimándolo como la capa profunda de la corteza de la ínsula que se ha separado a causa del desarrollo de la cápsula extrema. Según otro criterio, el claustro representa una formación completamente independiente, la cual, por su origen, debe considerarse dentro de los ganglios basales.

3. **Cuerpo amigdalino** (*corpus amygdaloideum*). Se encuentra debajo del putamen, en el extremo anterior del lóbulo temporal. Sin llegar al polo temporal, el cuerpo amigdalino se halla por delante del vértice del cuerno inferior del ventrículo lateral. Morfológicamente representa la continuación posteroventral del claustro. El cuerpo amigdalino, por lo visto, pertenece a los centros olfatorios subcorticales. En él termina el fascículo de fibras que va del lóbulo olfatorio y de la substancia perforada anterior, señalado en la descripción del tálamo con el nombre de **estría terminal del tálamo** (véase fig. 415).

SUBSTANCIA BLANCA DE LOS HEMISFERIOS

Todo el espacio comprendido entre la substancia gris de la corteza cerebral y los ganglios basales está ocupado por la **substancia blanca**. Esta consta de gran cantidad de fibras nerviosas que van en distintas direcciones y que forman las vías de conducción del telencéfalo. Las fibras nerviosas pueden ser divididas en tres sistemas: 1) de asociación, 2) comisurales y 3) de proyección.

A. **Fibras de asociación** (fig. 416). Estas relacionan entre sí diferentes porciones de la corteza de un mismo hemisferio. Se dividen en cortas y largas. Las fibras cortas, fibras arqueadas del cerebro (*fibrae arcuatae cerebri*), conectan entre sí giros adyacentes en forma de fascículos arqueados. Las fibras largas unen porciones de corteza más alejadas una de otra. Existen varios fascículos de fibras de este tipo. En el cíngulo el fascículo de fibras que pasa al giro, fornicado (arqueado) une diferentes partes de la corteza del giro del cíngulo tanto entre sí como con los giros adyacentes de la cara medial del hemisferio. El lóbulo frontal se conecta con el giro parietal inferior, con el lóbulo occipital y con la parte posterior del lóbulo temporal mediante el **fascículo longitudinal superior**. Los lóbulos temporal y occipital se unen entre sí a través del **fascículo longitudinal inferior**. Por último, la cara orbitaria del lóbulo frontal se conecta con el polo temporal a través del **fascículo unciforme**.

B. **Fibras comisurales**. Están incluidas en la composición de las comisuras cerebrales y unen las partes simétricas de ambos hemisferios. La comisura cerebral más grande es el cuerpo calloso, el cual conecta entre sí las partes de ambos hemisferios pertenecientes al neocéfalo.

Las dos comisuras cerebrales, la anterior y la del fórnix (*commissura fornicis*), son mucho más pequeñas por sus dimensiones, pertenecen al rinencéfalo

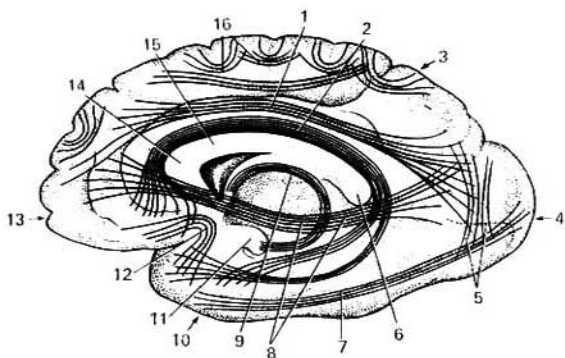


Fig. 416. Imagen esquemática de las vías de asociación de los hemisferios cerebrales.

- | | |
|--|----------------------------------|
| 1 — fascículo longitudinal superior; | 9 — fórnix; |
| 2 — cíngulo; | 10 — lóbulo temporal; |
| 3 — lóbulo parietal; | 11 — gancho; |
| 4 — lóbulo occipital; | 12 — fascículo unciforme; |
| 5 — fascículo vertical (occipital); | 13 — lóbulo frontal; |
| 6 — esplenio del cuerpo calloso; | 14 — rodilla del cuerpo calloso; |
| 7 — fascículo longitudinal inferior; | 15 — tronco del cuerpo calloso; |
| 8 — fascículo subcalloso (fascículo frontooccipital inferior); | 16 — fibras arqueadas. |

y unen: la comisura anterior a los lóbulos olfatorios y a los giros parahipocámpales; la comisura del fórnix a los cuernos de Ammón.

C. Fibras de proyección. Conectan la corteza cerebral en parte con el tálamo y los cuerpos geniculados, y en parte con aquellas secciones del sistema nervioso situadas más abajo, inclusive la médula espinal. Unas de estas fibras conducen las excitaciones centrípetamente, hacia la corteza, y las otras, al contrario, centrífugamente.

Las fibras de proyección del hemisferio, más cercanas a la corteza, forman **la corona radiante** (*corona radiata*) y luego su parte principal entra en **la cápsula interna**, mencionada anteriormente. La cápsula interna, como se señaló, representa una cápsula de substancia blanca situada entre el núcleo lenticular, por un lado, y el núcleo caudado y el tálamo, por el otro. En un corte frontal del cerebro, la cápsula interna tiene el aspecto de una cinta blanca dirigida oblicuamente, continuándose en el pie del pedúnculo. En un corte horizontal, la cápsula se presenta encorvada, en forma de ángulo abierto por el lado lateral (véase fig. 415), debido a esto, en ella se distingue la parte anterior o **brazo anterior** (*crus anterior capsulae internae*), que se encuentra entre el núcleo caudado y la mitad anterior de la cara medial del núcleo lenticular; la parte posterior o **brazo posterior** (*crus posterior*) se halla entre el tálamo y la mitad posterior del núcleo lenticular; por último, **la rodilla de la cápsula interna** (*genu capsulae internae*), situada en el lugar de la flexión entre ambas partes de la cápsula interna. Por su longitud las fibras de proyección pueden ser divididas en los siguientes sistemas, a partir de las más largas:

1. **Tracto corticospinal** (*tractus corticospinalis pyramidalis*). Conduce impulsos motores voluntarios a los músculos del tronco y los miembros. Se inicia en las células piramidales de la corteza de la parte media y superior del giro precentral anterior (frontal ascendente) y del lóbulo paracentral; las fibras entran en la composición de la corona radiante y luego atraviesan la cápsula interna, ocupando los dos tercios anteriores de su brazo posterior, por lo cual las fibras para el miembro superior van por delante de las fibras para el miembro inferior. Después pasan a través del pie del pedúnculo y desde allí por intermedio del puente a la médula oblongada.

2. **Tracto corticonuclear** (*tractus corticonuclearis*). Son vías de conducción hacia los núcleos de los nervios craneales. Se inician en las células piramidales de la corteza en la parte inferior del giro precentral, pasan a través de la rodilla de la cápsula interna y del pie del pedúnculo, luego entran en el puente, pasando al otro lado para terminar en los núcleos motores del lado opuesto, después de entrecruzarse (decusación). Una pequeña parte de las fibras termina sin decusarse.

Puesto que todas las fibras motoras están reunidas en un pequeño espacio dentro de la cápsula interna (rodilla y dos tercios anteriores de su pie), la lesión en este lugar produce la parálisis unilateral (hemiplejía) del lado opuesto del cuerpo.

3. **Tractos corticopontinos** (*tractus corticopontini*). Son vías de la corteza cerebral que se dirigen a los núcleos del puente. Estos van de la corteza de los lóbulos frontal, tracto frontopontino (*tractus frontopontinus*), occipital, tracto occipitopontino (*tractus occipitopontinus*), temporal, tracto temporopontino (*tractus temporopontinus*) y parietal, tracto parietopontino (*tractus parietopontinus*). En calidad de continuación de estas vías de los núcleos del puente van fibras en el espesor de los pedúnculos cerebelosos medios al cerebelo. Con ayuda de estas vías la corteza cerebral ejerce una acción inhibitoria y de regulación sobre la actividad del cerebelo.

4. **Fascículos talamocortical y corticotálámicos** (*fasciculi thalamocorticalis et corticothalamici*). Son fibras que van del tálamo a la corteza y viceversa, de la corteza al tálamo. De las fibras que salen del tálamo es necesario señalar la vía del tegmento, que resulta ser la parte final de la vía sensitiva, que se dirige al centro de la sensibilidad cutánea, en el giro postcentral (parietal ascendente). Al salir del núcleo lateral del tálamo, las fibras de esta vía pasan por el brazo posterior de la cápsula interna, por detrás de la vía piramidal. Este lugar fue llamado «encrucijada sensitiva», ya que por aquí también pasan otras vías sensitivas, precisamente, la de la radiación óptica (de Gratiolet), que va desde el cuerpo geniculado lateral y el pulvinar al centro óptico, en la corteza del lóbulo occipital; después va el tracto acústico, la radiación acústica, que se dirige del cuerpo geniculado medial y el colículo inferior hacia los giros temporales transversos donde se localiza el centro acústico. Los tractos ópticos y acústicos ocupan la posición más posterior de la parte posterior de la cápsula interna.

BASES MORFOLÓGICAS DE LA LOCALIZACIÓN DINÁMICA DE LAS FUNCIONES EN LA CORTEZA CEREBRAL (CENTROS CORTICALES)

El conocimiento de la localización de las funciones en la corteza cerebral tiene gran importancia teórica, puesto que da una idea de la regulación nerviosa de todos los procesos del organismo y su adaptación al medio ambiente; asimismo tiene gran importancia práctica para el diagnóstico de los lugares lesionados en los hemisferios del cerebro.

La idea de la localización de las funciones en la corteza del cerebro está relacionada, ante todo, con el concepto del **centro cortical**. Respecto de esta cuestión existen tres puntos de vista. Conforme a uno de éstos, los centros corticales presentan un grupo estrictamente determinado de células nerviosas con un límite lineal bruscamente delimitado, con la particularidad de que la función sólo se localiza en el centro dado — teoría del localismo estrecho. De acuerdo con otro punto de vista, la existencia de centros corticales como porciones heterovalentes limitadas no se acepta, sino que toda la corteza se considera equivalente — teoría del equipotencialismo (*equus*, igual). Sin embargo, ya en 1874, el anatomista V. A. Betz afirmó que cada porción de la corteza se distingue por su estructura de otras partes del cerebro. Con eso se inició la teoría del carácter heterovalente de la corteza del cerebro, o sea, la citoarquitectura (*citos*, célula, *arquitectones*, construyo). Gracias a las investigaciones de Brodman, Economo y colaboradores del Instituto del Cerebro de Moscú, se logró descubrir más de 50 diferentes porciones de la corteza — campos citoarquitectónicos corticales, cada uno de los cuales se distingue de los otros por la estructura y disposición de los elementos nerviosos; existe también la división de la corteza en más de 200 campos (U. Vogt y O. Vogt, 1919). De éstos, que aparecen señalados con números, está compuesto el «mapa» de la corteza cerebral del hombre (fig. 417). I. P. Pávlov, luchando contra ambas teorías — localismo estrecho y equipotencialismo — creó una nueva teoría sobre el centro cerebral.

Según Pávlov, el centro es el extremo cerebral del llamado analizador. El analizador es un mecanismo nervioso cuya función consiste en descomponer la determinada complejidad del mundo externo e interno en elementos aislados, es decir, efectuar el análisis. Junto con eso, gracias a las amplias conexiones con otros analizadores, aquí también tiene lugar la síntesis, la combinación de los analizadores entre sí y con las diferentes actividades del organismo. «El analizador representa un mecanismo nervioso complejo, que comienza en el aparato receptor externo y termina en el cerebro» (I. P. Pávlov, Obras escogidas, ed. rusa, pág. 193). Desde el punto de vista de Pávlov, el centro o extremo cortical del analizador tiene límites no estrictamente delimitados y consta de una parte nuclear y otra difusa — teoría del núcleo y los elementos difusos. «El núcleo» presenta una proyección detallada y precisa de todos los elementos del receptor periférico en la corteza y es necesario para la realización del análisis y la síntesis superiores. «Los elementos difusos» se encuentran en la periferia del núcleo y pueden estar diseminados lejos de éste; en ellos se realiza el análisis y la síntesis más simples y elementales. Al lesionarse la parte nuclear los elementos difusos pueden, hasta cierto grado, compensar

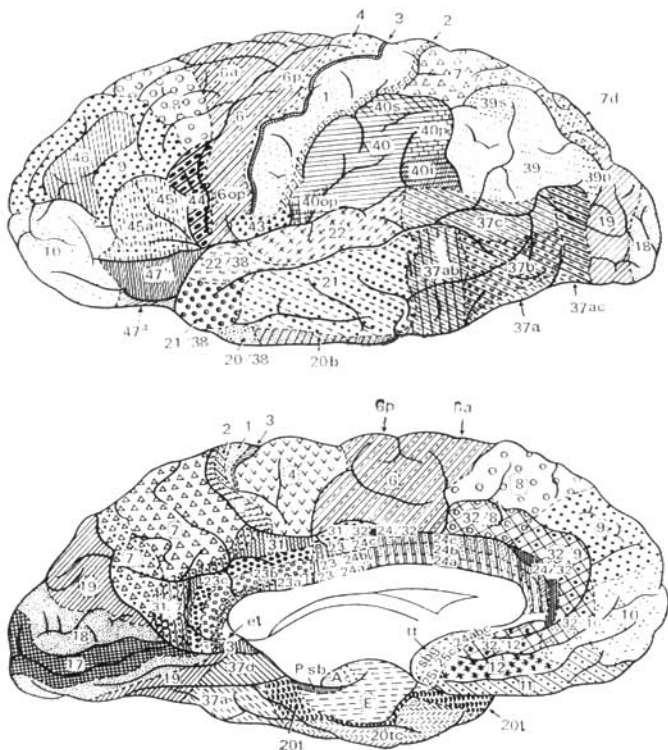


Fig. 417. Mapa de los campos citoarquitectónicos del cerebro humano (Instituto de Cerebro de Moscú).

Arriba — cara superolateral (explicaciones en el texto).
 Abajo — cara medial (explicaciones en el texto).

la función perdida del núcleo, lo que tiene gran importancia clínica para la restitución de la función dada.

Antes de Pávlov en la corteza se distinguía la zona motriz o centros motores — el giro precentral anterior y la zona sensitiva o centros sensitivos, situados detrás del surco central. Pávlov demostró que la llamada zona motriz, correspondiente al giro precentral, es, al igual que otras zonas de la corteza cerebral, la región receptora (terminación cortical del analizador motor). «La

zona motora es una zona receptora... Con eso se restablece la unidad de toda la corteza de los hemisferios» (I. P. Pávlov).

Hoy día se considera que la corteza cerebral es una superficie receptora continua. «La corteza... resulta ser sólo el aparato receptor que analiza y sintetiza, de diferentes modos, las excitaciones que llegan, las cuales solamente por medio de las fibras conectivas descendentes alcanzan los aparatos eferentes verdaderos» (I. P. Pávlov). *La corteza es el conjunto de las terminaciones corticales de los analizadores.* Desde este punto de vista, nosotros veremos la topografía de las partes corticales de los analizadores, es decir, los sectores receptores más importantes de la corteza de los hemisferios del cerebro.

Ante todo, examinaremos **las terminaciones corticales de los analizadores internos** (véanse figs. 406, 417).

1. *El núcleo del analizador motor*, o sea, del analizador de las excitaciones propioceptivas (cinestésicas) que salen de los huesos, articulaciones, músculos esqueléticos y sus tendones, se localiza en el giro precentral (campos 4 y 6) y en el lóbulo paracentral. Esta zona que antes se consideraba sólo como motora «es, ante todo, una región receptora, al igual que las demás regiones: óptica, acústica y otras» (I. P. Pávlov). Aquí se cierran los reflejos motores condicionados. Las parálisis motoras que surgen al lesionar la zona motora Pávlov las explica no por lesión de las neuronas eferentes, motoras, sino por lesión del núcleo del analizador motor, debido a lo cual la corteza no percibe las excitaciones cinestésicas y los movimientos son imposibles. Las células del núcleo del analizador motor están localizadas en las capas medias de la corteza de la zona motora. En sus capas profundas (5ª y en parte de la 6ª) están las células gigantes piramidales de Betz, que representan a las neuronas eferentes, las que Pávlov considera como neuronas intercalares que conectan la corteza cerebral con los ganglios subcorticales, los núcleos de los nervios craneales y las astas anteriores de la médula espinal, es decir, con las neuronas motoras. En el giro precentral, el cuerpo humano, lo mismo que en el postcentral, está proyectado con la cabeza hacia abajo. Con eso, la región motora derecha está relacionada con la mitad izquierda del cuerpo y viceversa, puesto que las vías piramidales que se inician a partir de aquélla, en parte se entrecruzan en la médula oblongada, y en parte en la médula espinal. Los músculos del tronco, la laringe y la faringe se encuentran bajo el influjo de ambos hemisferios. Además del giro precentral, los impulsos propioceptivos (sensibilidad músculo-articular) llegan también a la corteza del giro postcentral.

2. *El núcleo del analizador motor* relacionado con *el movimiento combinado de la cabeza y los ojos* en dirección opuesta, se localiza en el giro frontal medio, en la región premotora (campo 8). Tal movimiento tiene lugar también durante la excitación del campo 17, situado en el lóbulo occipital adyacente al núcleo del analizador óptico. Ya que durante la contracción de los músculos del ojo, a la corteza (analizador motor campo 8) llegan siempre no sólo los impulsos de los receptores de estos músculos, sino también los de la retina (analizador óptico, campo 17), las diversas excitaciones ópticas siempre se combinan con la distinta posición de los ojos que se establece mediante la contracción de los músculos del bulbo del ojo.

3. *El núcleo del analizador motor* mediante el cual se realiza la síntesis de *los movimientos coordinados dirigidos* habituales, se sitúa en el lobulillo parietal inferior izquierdo (en los dextrómanos), en el giro supramarginal (*gyrus*

supramarginalis) (capas profundas del campo 40). Estos movimientos coordinados formados por el principio de las conexiones temporales y elaborados por la práctica individual, se realizan a través del enlace del giro supramarginal con el precentral. Al lesionar el campo 40 se conserva la capacidad para el movimiento en general, pero aparece la incapacidad de ejercer los movimientos dirigidos, actuar — apraxis (*praxis*, acción, práctica).

4. *El núcleo del analizador de la posición*, y del movimiento de la cabeza — *analizador estático (aparato vestibular)* — aún no está localizado exactamente en la corteza cerebral. Hay argumentos para suponer que el aparato vestibular se proyecta en la misma región de la corteza que la cóclea, es decir, en el lóbulo temporal. Así, durante la lesión de los campos 21 y 20, localizados en la región de los giros temporales medio e inferior, se observa la ataxia, es decir, el trastorno del equilibrio, balanceo del cuerpo fuera de posición. Este analizador, que juega un papel decisivo en la marcha erecta del hombre, tiene importancia particular para el trabajo de los aviadores en las condiciones de la aviación reactiva, puesto que en el avión la sensibilidad del aparato vestibular disminuye considerablemente.

5. *El núcleo del analizador de los impulsos* que van de las vísceras y los vasos (funciones vegetativas) se encuentra en la parte inferior de los giros pre y postcentrales (V. N. Chernígovski). Los impulsos centrípetos de las vísceras, vasos, musculatura lisa y glándulas de la piel llegan a esta parte de la corteza, de donde parten las vías centrifugas hacia los centros vegetativos subcorticales.

En la región premotora (campos 6 y 8) tiene lugar la unión de las funciones vegetativas y de relación. Sin embargo, no debe considerarse que sólo esta región de la corteza influye sobre la actividad de las vísceras. Sobre estas últimas influye el estado de toda la corteza de los hemisferios del cerebro.

Los impulsos nerviosos del medio externo del organismo llegan a las terminaciones corticales de los analizadores del mundo exterior.

1. *El núcleo del analizador acústico* se halla en la parte media del giro temporal superior, sobre la cara dirigida hacia la ínsula, o sea, en los campos 41, 42, 52, donde está proyectada la cóclea. La lesión causa sordera cortical.

2. *El núcleo del analizador óptico* está situado en el lóbulo occipital, son los campos 17, 18, 19. En la cara interna del lóbulo occipital, por los bordes del surco calcarino, en el campo 17, termina la vía óptica. Aquí está proyectada la retina del ojo, y el analizador óptico de cada hemisferio está relacionado con los campos de la vista y las mitades homónimas de las retinas de ambos ojos (por ejemplo, el hemisferio izquierdo está unido a la mitad lateral del ojo izquierdo y a la medial del ojo derecho). Al lesionar el núcleo del analizador óptico se provoca la ceguera. Por encima del campo 17 se sitúa el campo 18, durante cuya lesión la vista se conserva y sólo se pierde la memoria visual. Aún más arriba se encuentra el campo 19, durante cuya lesión se pierde la orientación en el ambiente no acostumbrado.

3. *El núcleo del analizador olfatorio* se sitúa en la parte más antigua filogenéticamente de la corteza cerebral, entre los límites de la base del rinencéfalo, o sea, del gancho, en parte del pie del hipocampo (campo II) (véase fig. 417, campos A y E).

4. *El núcleo del analizador gustativo*, según datos, se encuentra en la parte inferior del giro postcentral, cerca de los centros de los músculos de la boca y la lengua, según otros, en el gancho, en la proximidad del extremo cortical

del analizador olfatorio, con lo que se explica la conexión estrecha de las sensaciones olfativas y gustativas. Se ha establecido que el trastorno del gusto tiene lugar durante la lesión del campo 43 (V. M. Béjterev). Los analizadores del olfato, gusto y oído de cada hemisferio están conectados con los receptores de los órganos correspondientes de ambos lados del cuerpo.

5. *Los núcleos del analizador del tegumento* (sensibilidad táctil dolorosa y térmica) se encuentran en el giro postcentral (campos 1, 2, 3) y en la corteza de la región parietal superior (campos 5 y 7). El cuerpo está proyectado en el giro postcentral con las piernas hacia arriba, de manera que en su parte superior se sitúa la proyección de los receptores de los miembros inferiores, y en la inferior, la proyección de los receptores de la cabeza. Ya que en los animales los receptores de la sensibilidad común están desarrollados particularmente en el extremo cefálico del cuerpo, en la región de la boca que juega gran papel durante el agarre de la comida, en el hombre se conservó el desarrollo intenso de los receptores de la boca. Por eso la región de estos receptores ocupa en el giro postcentral una zona extremadamente grande. Junto con eso, y en relación con el desarrollo de la mano como órgano de trabajo, en el hombre aumentaron bruscamente los receptores táctiles de la piel del carpo, que también se convirtió en órgano del tacto. En correspondencia con eso, las partes de la corteza que se refieren a los receptores del miembro superior, superan en mucho a la región del miembro inferior. Por eso, si en el giro postcentral se inscribe la figura del hombre con la cabeza hacia abajo (hacia la base del cráneo) y los pies hacia arriba (hacia el borde superior de hemisferio) entonces hay que dibujar una cara enorme, con una boca inadecuadamente grande, una gran mano, particularmente el carpo con un dedo pulgar que supera en mucho a los demás dedos, un tronco y un pie pequeños. Cada giro postcentral se une con la parte opuesta del cuerpo, debido al cruzamiento de las vías de conducción sensitivas en la médula espinal y, en parte, en la médula oblongada.

El aspecto particular de la sensibilidad cutánea, el reconocimiento de los objetos al tacto, o sea, la *estereognosis* (*estereos, especial; gnosis, conocimiento*), está relacionado con la porción de la corteza del lobulillo parietal superior (campo 7) en forma cruzada: el hemisferio izquierdo corresponde al brazo derecho, el derecho al brazo izquierdo. Al lesionar las capas superficiales del campo 7 se pierde la capacidad de reconocer los objetos al tacto, con los ojos cerrados.

Los extremos corticales de los analizadores descritos están situados en determinadas regiones de la corteza cerebral, la cual, de este modo representa «un mosaico grandioso, la grandiosa tabla de señalización» (I. P. Pávlov). Sobre esta «tabla», gracias a los analizadores, caen las señales del medio externo e interno del organismo. Estas señales, según Pávlov, componen el **primer sistema de señalización** de la realidad, que se revela en forma del pensamiento concreto-ilustrativo (sensaciones y complejos de sensaciones — percepciones). El primer sistema de señalización está presente también en los animales. Pero, «en la fase humana de la evolución del mundo animal se agregó un complemento considerable a los mecanismos de la actividad nerviosa. En el animal, la realidad es señalada casi exclusivamente por excitaciones y sus huellas en los grandes hemisferios, directamente conducidas a las células especiales de los receptores visuales, auditivos y otros del organismo. Es lo que en nosotros corresponde a las impresiones, a las sensaciones y a las

representaciones recibidas del medio exterior, natural y social, excepción hecha del lenguaje auditivo y visual. Es el primer sistema de señales de la realidad, sistema que nos es común con los animales. Pero el lenguaje constituye nuestro segundo sistema de señales de la realidad, especialmente nuestro, señal de las primeras señales ... precisamente la palabra nos hizo hombres» (I. P. Pávlov).

De esta manera, Pávlov distingue dos sistemas corticales: el primero y el segundo sistemas de señalización de la realidad. Al principio, surgió el primer sistema de señalización (éste se tiene también en los animales), y luego el segundo; éste lo tiene sólo el hombre y es el sistema del lenguaje discursivo. El segundo sistema de señalización es el pensamiento humano, que es siempre discursivo, puesto que la lengua es la envoltura material del pensamiento. La lengua constituye «la realidad inmediata del pensamiento» (C. Marx y F. Engels. Obras, 2ª ed. rusa 1955, pág. 448).

Mediante la repetición reiterada se formaron enlaces temporales entre determinadas señales (sonidos audibles y señas visibles) y movimientos de los labios, la lengua y los músculos de la laringe, por un lado, con estímulos reales o sus representaciones, por el otro (V. N. Tonkov). Así, sobre la base del primer sistema de señalización surgió el segundo.

Reflejando este proceso de la filogénesis en la ontogenia del hombre, al principio se cimienta el primer sistema de señalización y luego el segundo. Para que el segundo sistema comience a funcionar se necesita el contacto del niño con otra persona y la adquisición de los hábitos del lenguaje oral y escrito, para lo cual se necesitan varios años. Si el niño nace sordo o pierde el oído antes que comience a hablar, entonces la posibilidad del lenguaje oral fundada en él no se utiliza, el niño queda mudo, a pesar de que puede pronunciar los sonidos. Igualmente, si al hombre no se le enseña a leer y escribir, entonces queda para siempre analfabeto. Todo esto demuestra el influjo decisivo del medio ambiente en el desarrollo del segundo sistema de señalización. Este último está relacionado con la actividad de toda la corteza cerebral, aunque algunas regiones cuyas juegan un papel especial en la realización del lenguaje, constituyendo los núcleos del analizador del lenguaje.

Por eso, para comprender el substrato anatómico del segundo sistema de señalización es necesario, además del conocimiento de la estructura de la corteza del cerebro en general, tener en cuenta también las terminaciones corticales de los analizadores del lenguaje (fig. 418).

1. Como el lenguaje resultó ser el medio de comunicación del hombre en el proceso de su actividad laboral común, por eso los analizadores motores del lenguaje se desarrollaron en la proximidad inmediata del núcleo del analizador motor común.

El analizador motor de la articulación del lenguaje se encuentra en la parte posterior del giro frontal inferior (*gyrus Broca*, campo 44), en la contigüidad de la parte inferior de la zona motora. En éste tiene lugar el análisis de las excitaciones que llegan de la musculatura que participa en la creación del lenguaje oral. Esta función está relacionada con el analizador motor de los músculos de los labios, la lengua y la laringe, localizados en la parte inferior del giro precentral, con lo que se explica la proximidad del analizador motor del lenguaje al de dichos músculos. Al lesionar el campo 44 se conserva la capacidad de efectuar los más simples movimientos de la musculatura del lenguaje, gritar e incluso cantar, pero se pierde la posibilidad de pronunciar las pala-

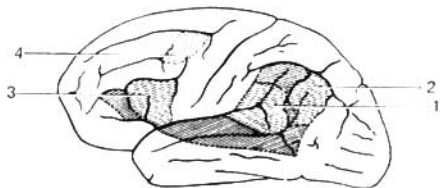


Fig. 418. Esquema de la topografía de los centros corticales del lenguaje. Hemisferio cerebral izquierdo.

- 1 — centro acústico (de Wernicke);
- 2 — centro óptico del lenguaje;
- 3 — centro motor del lenguaje oral (de Broca);
- 4 — centro motor del lenguaje escrito.

bras — afasia motora (*fasis*, palabra). Por delante del campo 44 se sitúa el campo 45, relacionado con el habla y el canto. Al lesionarlo surge la amusia vocal — incapacidad de cantar, componer las frases musicales, y también el agramatismo (E. K. Sepp), o sea, incapacidad de componer oraciones de las palabras.

2. Puesto que el desarrollo del lenguaje oral está relacionado con el órgano del oído, contiguo al analizador acústico, se formó *el analizador auditivo del lenguaje oral*. Su núcleo se sitúa en la parte posterior del giro temporal superior, en la profundidad del surco lateral (campo 42 o centro de Wernicke). Gracias al analizador auditivo, las diferentes combinaciones de los sonidos que el hombre percibe como palabras que determinan distintos objetos y fenómenos se convierten en sus propias señales (segundas señales). Con su ayuda el hombre controla su habla y comprende la ajena. Al lesionarse se conserva la posibilidad de oír los sonidos, pero se pierde la capacidad de comprender las palabras — sordera verbal o afasia sensorial. Al lesionar el campo 22 (el tercio medio del giro temporal superior) se provoca la sordera musical: el enfermo no reconoce los motivos y los sonidos musicales se perciben por él como un ruido desordenado.

3. En el eslabón más alto del desarrollo, los hombres aprendieron no sólo a hablar, sino también a escribir. El lenguaje escrito exige determinados movimientos de la mano durante la escritura de las letras u otros signos, lo que está relacionado con el analizador motor (común). Por eso *el analizador motor del lenguaje escrito* se localiza en la parte posterior del giro frontal medio cerca de la zona del giro precentral (zona motora). La actividad de este analizador está relacionada con el analizador de los movimientos estudiados de la mano necesarios durante la escritura (campo 40, lobulillo parietal inferior). Al lesionarse el campo 40 se conservan todos los tipos de movimiento, pero se pierde la capacidad de los movimientos finos, necesarios para la escritura de las letras, palabras y otros signos (agrafia).

4. Ya que el desarrollo del lenguaje escrito está relacionado también con el órgano de la vista, entonces en la proximidad del analizador óptico se elaboró *el analizador óptico del lenguaje escrito*, el cual, como es natural, está relacionado con el surco calcarino, donde está situado el analizador óptico común. El analizador óptico del lenguaje escrito se localiza en el lobulillo parietal inferior, en el giro angular (de Gratiolet) (campo 39). Al lesionar el campo 39 se conserva la vista, pero se pierde la capacidad de leer (alexia), es decir, de analizar las letras escritas y componer con ellas palabras y frases.

Todos los analizadores verbales se engendran en ambos hemisferios, pero sólo se desarrollan de un lado (en los dextrómanos, a la izquierda; en los zurdos

a la derecha) y funcionalmente resultan ser asimétricos. Este enlace entre el analizador motor de la mano (del órgano de trabajo) y los analizadores verbales se explica por la unión estrecha entre el trabajo y el habla, que influyeron decisivamente sobre el desarrollo del cerebro. «...El trabajo y después y junto con el mismo el lenguaje articulado...» condujeron al desarrollo del cerebro (C. Marx y F. Engels. Obras, 2ª ed. rusa, t. 20, pág. 420). Esta unión se utiliza también con fines curativos. Al lesionarse el analizador motor del lenguaje se conserva la capacidad motora elemental de los músculos del lenguaje, pero se pierde la capacidad del habla oral (afasia motora). En estos casos unas veces se logra restablecer el habla mediante ejercicios reiterados de la mano izquierda (en los dextrómanos), cuyo trabajo favorece el desarrollo del núcleo rudimentario del lado derecho del analizador motor del lenguaje.

Los analizadores del habla oral y escrita perciben las señales verbales (como dice Pávlov, señales de señales o segundas señales), lo que constituye el segundo sistema de señalización de la realidad que se manifiesta en forma del pensamiento abstracto (representaciones generales, conceptos, generalizaciones y deducciones), lo cual es sólo propio del hombre. Sin embargo, la base morfológica del segundo sistema de señalización no está constituida solamente por dichos analizadores. Ya que la función del lenguaje es la más joven filogenéticamente, por eso está menos localizada; es inherente a toda la corteza. La corteza crece por la periferia, por eso sus capas más superficiales se relacionan con el segundo sistema de señalización. Estas capas constan de gran número de células nerviosas (100 mil millones) con prolongaciones cortas, gracias, a las cuales se crea la posibilidad de la función de cierre ilimitada de asociaciones amplias lo que constituye la esencia de la actividad del segundo sistema de señalización. Con todo, el segundo sistema de señalización no funciona separadamente del primero, sino en contacto estrecho con el mismo, y más exactamente, en su base, puesto que las segundas señales sólo pueden surgir con la presencia de las primeras. «Las principales leyes establecidas en la función del primer sistema de señalizaciones deben también dirigir el segundo sistema, puesto que esta función es desempeñada por el mismo tejido nervioso» (Pávlov. Obras escogidas, ed. rusa, págs. 238-239).

La doctrina de Pávlov sobre los dos sistemas de señalización da la explicación materialista de la actividad psíquica del hombre y constituye la base científico-materialista de la teoría del reflejo de V. I. Lenin. De acuerdo con esta teoría, en nuestra conciencia, en forma de imágenes subjetivas, se refleja el mundo objetivo, real, que existe independientemente de nuestra conciencia. «La percepción — dice V. I. Lenin — es la imagen subjetiva del mundo objetivo». La percepción es la transformación de la energía del excitador en el hecho de la conciencia. En el receptor, la excitación exterior, por ejemplo, la energía de la luz, se transforma en el proceso nervioso que en la corteza cerebral se convierte en percepción. La misma cantidad y la misma calidad de la energía, en el caso dado de la energía luminosa, en los individuos sanos provoca en la corteza la percepción de la luz verde (imagen subjetiva), daltonismo — gracias a la diversa estructura de la retina — la percepción de la luz roja. Por consiguiente, la energía luminosa es la realidad objetiva, y los colores la imagen subjetiva; su reflejo en nuestra conciencia depende de la estructura del órgano de los sentidos (los ojos). Así que desde el punto de vista de la teoría leninista del reflejo, el cerebro puede ser caracterizado como el órgano del reflejo de la realidad.

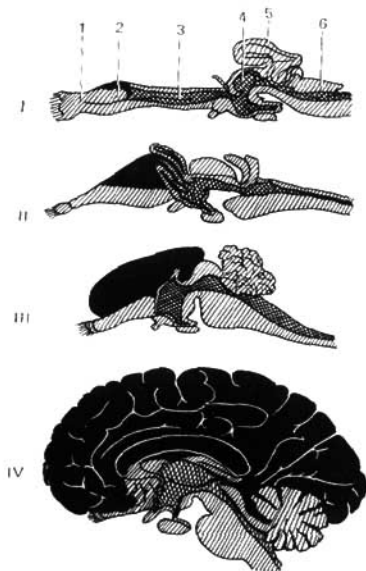


Fig. 419. Desarrollo del neocórfalo (negro) respecto del paleocórfalo (gris), según Edinger.

- I — tiburón (Chimera);
- II — lagartija (Varanus);
- III — conejo (Lepus);
- IV — hombre (Homo);
- 1 — lóbulo olfatorio;
- 2 — cuerpo estriado;
- 3 — diencérfalo;
- 4 — mesencérfalo;
- 5 — cerebelo;
- 6 — médula oblongada.

Después de todo lo dicho acerca de la estructura del sistema nervioso central se pueden señalar **los caracteres humanos de la estructura cerebral**, es decir, los rasgos específicos de su estructura que distinguen al hombre de los animales (figs. 419, 420).

1. *Preponderancia del encérfalo sobre la médula espinal.* Así, en los carnívoros (por ejemplo, en el gato) el encérfalo es 4 veces más pesado que la médula espinal; en los primates (por ejemplo, en el macaco), en 8 veces, y en el hombre, en 45 veces (el peso de la médula espinal es de 30 g, del encérfalo 1500 g). Según Ranke, la médula espinal, de acuerdo con su peso, constituye en los mamíferos el 22-48% del peso del encérfalo, en el gorila, el 5-6%, y en el hombre sólo el 2%.

2. *Peso del encérfalo.* Según el peso absoluto del encérfalo, el hombre no ocupa el primer lugar, puesto que en los grandes animales el encérfalo es más pesado que en el hombre (1500 g): delfín—1800 g; elefante—5200 g; ballena—7000 g. Para investigar las relaciones verdaderas del peso del encérfalo respecto al peso del cuerpo, últimamente se comenzó a determinar el «índice cuadrado del encérfalo» (Ya. Roguinski), es decir, el producto del peso absoluto del encérfalo sobre el relativo. Este índice permitió destacar al hombre entre todo el mundo animal.

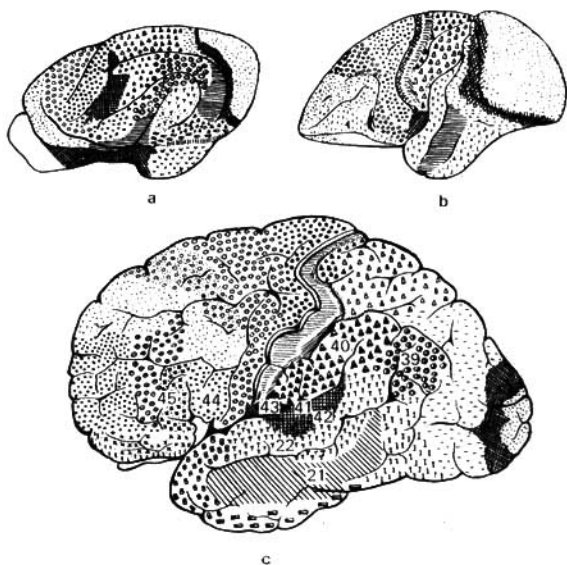


Fig. 420. Comparación de la estructura del cerebro.

a — cerebro del oso; b — cerebro del mono; c — cerebro del hombre.

Así, en los roedores es de 0,19; en los carnívoros, 1,14; en los cetáceos (delfín), 6,27; en el mono antropoide 7,35; en los elefantes, 9,82; y, por último en el hombre, 32,0.

3. *Preponderancia del palio sobre el tronco cerebral*, es decir, del neocórtex sobre el paleocórtex.

4. *Desarrollo máximo del lóbulo frontal del cerebro*. Según Brodman, los lóbulos frontales tienen en total, en los monos primitivos, el 8-12% de toda la superficie de los hemisferios; en los monos antropoides, el 16%, y en el hombre, el 30%.

5. *Preponderancia de la nueva corteza de los hemisferios del cerebro sobre la corteza vieja* (véase fig. 419).

6. *Preponderancia de la corteza sobre la «subcorteza»*. En el hombre ésta alcanza las cifras máximas: la corteza constituye, según Dalguert, el 53,7% de todo el volumen del cerebro, y los núcleos basales sólo el 3,7%.

7. *Surcos y giros*. Los surcos y giros aumentan el área de la corteza de la sustancia gris, por eso cuanto más desarrollada está la corteza, tanto más plegado está el cerebro. El aumento del plegamiento se logra por el gran desarrollo de pequeños surcos de tercera categoría, la profundidad de los surcos y su disposición asimétrica. Ningún animal tiene simultáneamente un número

tan grande de surcos y giros tan profundos y asimétricos como el hombre.

8. *La presencia del segundo sistema de señalización*, cuyo substrato anatómico son las capas más superficiales de la corteza cerebral.

En conclusión, puede decirse que los rasgos específicos de la estructura cerebral del hombre, que le distinguen del de los animales más altamente desarrollados, radican en la preponderancia máxima de las partes jóvenes del sistema nervioso central sobre las viejas: del encéfalo sobre la médula espinal, del palio sobre el tronco, de la nueva corteza sobre la antigua, de las capas superficiales de la corteza sobre las profundas.

FALESDAD DE LA "TEORÍA" DEL RACISMO EN LA DOCTRINA SOBRE EL CEREBRO

Para justificar los intentos de los círculos imperialistas al dominio mundial, los científicos reaccionarios al servicio de las clases explotadoras crearon la «teoría» del racismo, de acuerdo con la cual los pueblos del mundo, desde los tiempos más remotos, se dividen en avanzados y atrasados, y las razas humanas, en superiores e inferiores. Las razas superiores tienen, según la opinión de los racistas, el derecho de subyugación de las inferiores, no sólo en virtud del atraso económico y político de éstos, sino a consecuencia de su supuesta organización biológica más inferior.

En calidad de argumentos de la organización más inferior se toman algunos rasgos de la estructura cerebral, a saber: peso y volumen comparativamente menores del cerebro, número menor de surcos y giros, sus variaciones raras, presencia de surcos más expresados en los primates, por ejemplo, el surco de mono en el lóbulo occipital, y también una serie de otros caracteres.

Sin embargo, todas estas particularidades de la estructura del cerebro no pueden servir como signos de desarrollo inferior. En realidad, si se toma el peso absoluto del cerebro, éste no puede servir como índice del desarrollo mental del hombre, puesto que entre las personas geniales puede encontrarse el cerebro del más variado peso. El peso del cerebro de una persona normal oscila entre 1100 g y 2000 g. El cerebro de mayor peso, como señala A. Yakob, se encuentra no sólo entre la gente mentalmente dotada, sino también entre la de desarrollo medio, al igual que en los epilépticos e idiotas. Así, el cerebro más pesado de todos los conocidos hasta ahora (2850 g) pertenecía a un idiota-epiléptico de 21 años. La relación de las cifras, expuestas por Yakob, del peso del cerebro de 50 destacadas personalidades de diferentes especialidades, enseña que el peso de su cerebro oscila entre amplios límites, por eso de ninguna manera pueden trazarse paralelos directos entre el peso del cerebro y el talento. De este modo, si se compara el peso de dos grandísimos escritores—Turguénev y Anatole France—, con el carácter igual de su talento, el cerebro de Turguénev era más pesado (2012 g) y el cerebro de Anatole France era casi dos veces más ligero (1017 g), lo que no impidió a Anatole France revelar su talento. Lo mismo se observa al comparar el cerebro de otras personas destacadas, por ejemplo, de los poetas Byron (2238 g) y Whitmann (1282 g) y los científicos zoólogos Cuvier (1830 g) y Agassiz (1495 g) y otros.

El mismo cuadro se observa al comparar en diferentes personas geniales el volumen absoluto del cerebro y del cráneo, por ejemplo, en Goethe, la circunferencia de la cabeza tenía 60 cm, en Dante 54 cm, lo que no impidió a Dante escribir su obra inmortal «La divina comedia». Ringer dice que «se puede ser inteligente con un cerebro pequeño». Añadimos: «y se puede ser idiota con un cerebro grande».

Como demostraron las investigaciones de L. Ya. Pines, el surco de mono se encuentra con igual frecuencia en el cerebro de los representantes de diferentes razas y entre las personas intelectualmente destacadas. El desarrollo de otros surcos y giros también sufre diferentes variaciones que tienen lugar con igual frecuencia en distintos pueblos. Una serie de investigadores objetivos (Kohlbrugge, Landau) expresan con respecto al don mental, que, basándose en los surcos, no puede sacarse una conclusión sobre el mismo. De tal manera, las particularidades mencionadas de la estructura cerebral no son caracteres raciales sino variantes de la mutabilidad individual, a la cual se someten todos los órganos, incluyendo el cerebro. El aumento regular de peso y volumen del cerebro tiene lugar realmente en la evolución del hombre, paso que transcurre durante centenas de milenios. Así

en los monos antropoides el cerebro pesa 400-500 g, y en el hombre contemporáneo, 1100-2000 g (en promedio 1500 g).

En lo que se refiere al hombre contemporáneo, las oscilaciones de peso y volumen del cerebro no reflejan el grado de desarrollo mental. El atraso cultural y político de los pueblos no está condicionado por la organización biológica (estructura cerebral y de todo el cuerpo humano), sino por las condiciones sociales de la vida. Un ejemplo brillante de esto lo vemos en China, India, Egipto y otros países ex coloniales. Allí, antes que en Europa, surgió una cultura antigua muy elevada, que creó maravillosos monumentos de arte, arquitectura y literatura. Sin embargo, después de la esclavización de la India por los ingleses, durante el yugo colonial de tres siglos, el desarrollo del pueblo indio se frenó bruscamente y se atrasó con respecto a los europeos que les habían conquistado. Ahora, cuando los pueblos esclavizados se han liberado del yugo del colonialismo y nuevamente se han hecho libres, van rápidamente por la vía del progreso socialista. De tal modo es necesario ver la ciencia de la política reaccionaria del racismo en la anatomía y desmascararla, apoyándose en hechos morfológicos científicos.

MENINGES DEL ENCÉFALO

Las meninges del encéfalo constituyen la continuación directa de las de la médula espinal — duramadre, aracnoides y piamadre. Las dos últimas, tomadas juntas, lo mismo que en la médula espinal, se denominan meninge blanda, leptomeninge.

DURAMADRE

La duramadre del encéfalo (*dura mater encephali*) (fig. 421) es una membrana resistente, blanquecina, de tejido conjuntivo, situada por fuera de las demás meninges. Su superficie exterior se relaciona directamente con los huesos del cráneo, a los cuales sirve de periostio, en lo que consiste su diferencia principal de su homóloga de la médula espinal. Su superficie interna dirigida hacia el cerebro está cubierta por un endotelio, y debido a esto es lisa y brillante. Entre ella y la aracnoides se encuentra un espacio estrecho, la cavidad subdural (*cavum subdurale*), llena de una pequeña cantidad de líquido. En algunos lugares la duramadre se separa en dos hojas. Este desdoblamiento tiene lugar en la región de los senos venosos (véase más abajo) y también en la región de la fosita existente en el vértice de la pirámide del hueso temporal (cavidad de Meckel), donde se localiza el nervio trigémino. La duramadre emite varias expansiones desde su cara interna, que penetran entre las partes del cerebro y contribuyen a separarlas (véase fig. 421).

La hoz del cerebro (*falx cerebri*) está dispuesta sagitalmente entre ambos hemisferios. Insertándose por la línea media de la calvaria en los bordes del surco del seno sagital superior (*sulcus sinus sagittalis superioris*), se adhiere por su extremo anterior, estrecho, a la crista galli, y por el extremo posterior, amplio, se fusiona a la cara superior de la tienda del cerebro.

La tienda del cerebelo (*tentorium cerebelli*) representa una lámina extendida horizontalmente, algo convexa en su parte superior, semejante a un tejado de dos vertientes. Esta lámina se inserta en los bordes del surco del seno transverso (*sulcus sinus transversi*) del hueso occipital y a lo largo de la cara superior de la porción petrosa del temporal, en ambos lados, hasta los procesos clinoides posteriores del esfenoides. La tienda del cerebelo separa los lóbulos occipitales del cerebro del cerebelo.

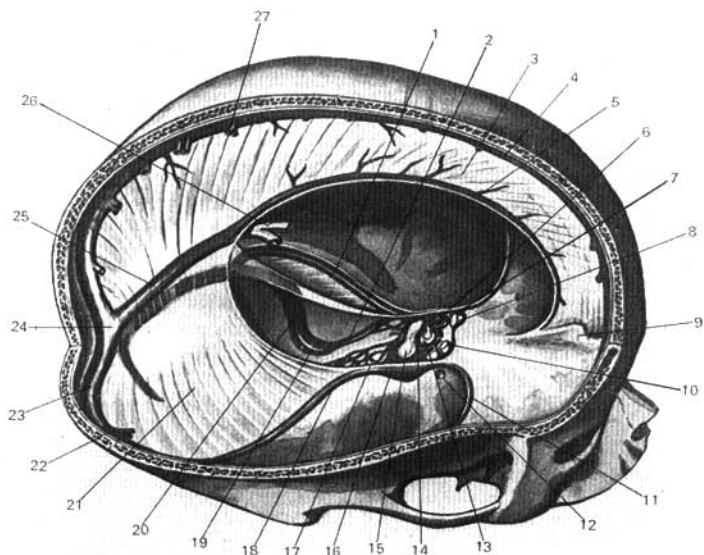


Fig. 421. Duramadre del encéfalo y sus senos venosos (según R. Sinélnikov).

- | | |
|--|---|
| 1, 18 — seno petroso superior (derecho e izquierdo); | 15 — dorso de la silla turca; |
| 2 — seno petroso inferior; | 16 — seno cavernoso; |
| 3 — hoz del cerebro; | 17 — plexo basilar; |
| 4 — seno sagital superior; | 19 — bulbo superior de la vena yugular interna; |
| 5 — seno sagital inferior; | 20 — seno sigmoideo; |
| 6 — infundíbulo; | 21 — tienda del cerebro; |
| 7 — carótida interna; | 22 — venas cerebrales inferiores; |
| 8 — nervio óptico; | 23 — seno transverso; |
| 9 — crista galli; | 24 — confluente de los senos; |
| 10, 14 — seno intercavernoso; | 25 — seno recto; |
| 11 — seno esfenoparietal; | 26 — vena cerebral magna; |
| 12 — vena cerebral media; | 27 — venas cerebrales superiores. |
| 13 — diafragma de la silla turca; | |

La hoz del cerebelo (*falx cerebelli*) se sitúa, lo mismo que la hoz del cerebro, en la línea media, a lo largo de la cresta occipital interna, hasta el agujero magno del occipital, rodeándolo por los lados con dos pedúnculos; esta prolongación pequeña entra en la escotadura posterior del cerebelo.

El diafragma de la silla turca es una lámina que limita por arriba el receptáculo de la hipófisis, en el fondo de la silla turca. En el centro el diafragma está perforado por un agujero para el paso del infundíbulo al cual se inserta la hipófisis.

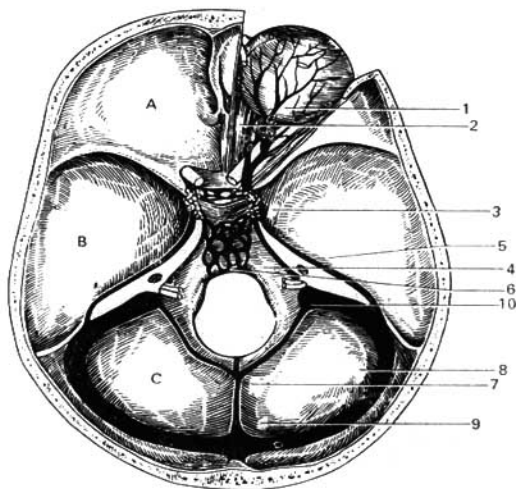


Fig. 422. Senos venosos de la duramadre.

A — fosa anterior del cráneo;
 B — fosa media del cráneo;
 C — fosa posterior del cráneo.
 1, 2 — venas oftálmicas superior e inferior;
 3 — seno cavernoso;
 4 — seno petroso inferior;
 5 — seno petroso superior;

6 — plexo basilar;
 7 — seno occipital;
 8 — seno transverso;
 9 — confluente de los senos;
 10 — paso del seno sigmoidico a la vena
 yugular interna.

Los vasos sanguíneos de la duramadre nutren los huesos del cráneo y forman depresiones en la lámina interna de éstos, surcos meníngicos (*sulci meningei*). De las arterias la más grande es la meníngica media, ramo de la arteria maxilar, que penetra en el cráneo a través del agujero espinoso del esfenoides. En la fosa anterior del cráneo se bifurca un ramito de la arteria oftálmica, y en la fosa posterior, los ramitos de las arterias faríngea ascendente y vertebral, y de la occipital que penetra a través del agujero mastoideo. Las venas de la duramadre acompañan a las arterias correspondientes, por lo común en número de dos y desembocan, en parte, en los senos, y en parte, en el plexo venoso pterigoideo.

Además de las venas propias, la duramadre contiene unas cavidades donde se concentra la sangre del cerebro, llamados *senos de la duramadre* (véanse figs. 421, 422).

Los senos son conductos venosos desprovistos de válvulas (triangulares al corte transversal), excavados en el espesor de la duramadre, en los lugares de inserción de sus prolongaciones en el cráneo y que se distinguen de las venas por la estructura de sus paredes. Estas se hallan formadas por dos hojas de la duramadre tensamente tendidas, debido a lo cual no se encogen al seccionarlas, y al herirlas permanecen abiertas. La rigidez de las paredes de los senos

asegura la circulación libre de la sangre venosa con diferentes cambios de la presión intracraneal, lo que es muy importante para la actividad ininterrumpida del encéfalo, y con ello se explica la presencia de los senos venosos de este tipo solamente en el cráneo.

Los senos existentes son los siguientes:

Seno transverso; es el más grande y ancho, está situado en el borde posterior de la tienda del cerebelo, en el surco del seno transverso del hueso occipital, de donde desciende con el nombre de seno sigmoideo por el surco homónimo, y luego cerca del agujero yugular se continúa con la vena yugular interna. Gracias a esto, el seno transverso junto con el seno sigmoideo sirve de colector principal de toda la sangre venosa de la cavidad craneal. Aquí desembocan todos los demás senos.

Senos que desembocan directamente en el seno transverso:

Seno sagital superior (*sinus sagittalis superior*); se extiende por el borde superior de la hoz cerebral, a lo largo del surco del seno sagital superior (*sulcus sinus sagittalis superioris*), desde la *cresta galli* hasta la protuberancia occipital interna (a los lados del seno sagital superior, en el espesor de la duramadre se alojan los llamados lagos sanguíneos, pequeñas cavidades que por un lado comunican con el seno y las venas diploicas, y por el otro, con las venas de la duramadre y del cerebro).

Seno occipital, es continuación del precedente, se extiende a lo largo del lugar de inserción de la hoz del cerebelo en la cresta occipital interna y después de bifurcarse corre por ambos lados del agujero magno del occipital.

Seno recto; se localiza en la línea de inserción de la hoz cerebral con la tienda del cerebelo. Este recibe, en su parte anterior, el seno sagital inferior, que va a lo largo del borde libre inferior de la hoz del cerebro, y también a la vena cerebral magna (de Galeno), por la cual circula la sangre de las partes profundas del cerebro.

En el lugar donde se unen los senos transverso, sagital superior, recto y occipital se forma un ensanchamiento común, conocido con el nombre de **confluente de los senos** (*confluens sinuum*). En la base del cráneo, a cada lado de la silla turca, está situado el **seno cavernoso** (*sinus cavernosus*), que tiene el aspecto de un plexo venoso o de una laguna ancha que bordea la carótida interna (O. P. Bolshakov, 1960). Este seno se une con el homólogo del otro lado mediante dos anastomosis transversas, **los senos intercavernosos**, los cuales se extienden por delante y por detrás de la **fosa de la hipófisis** (*fossa hypophysialis*); debido a lo cual en la región de la silla turca se forma un **círculo venoso** (véase fig. 422).

Según datos recientes (S. S. Mijáilov, 1959; M. A. Sreseli y O. P. Bolshakov, 1960), el seno cavernoso presenta un complejo anatómico muy complicado, en cuya composición, además del propio seno, entra la carótida interna, troncos nerviosos y el tejido conjuntivo que los rodea. Todas estas formaciones constituyen un dispositivo especial que desempeña un papel importante en la regulación de la circulación venosa intracraneal (M. A. Sreseli y O. P. Bolshakov, 1960). En la parte anterior del seno cavernoso desemboca la vena oftálmica superior que pasa a través de la hendidura orbital superior, y también el extremo inferior del **seno esfenoparietal**, extendido a lo largo del borde del ala menor del esfenoides.

El reflujo de la sangre del seno cavernoso se efectúa en dos senos situados hacia atrás: **los senos petrosos superior e inferior**, localizados en los surcos

homónimos (*sulcus sinus petrosi superioris et inferioris*). Los dos senos petrosos inferiores se unen entre sí por varios conductos venosos situados en el espesor de la duramadre, en la porción basilar del occipital y que en conjunto se denominan **plexo basilar**. El plexo está relacionado con los plexos venosos vertebrales, a través de los cuales refluye la sangre de la cavidad craneal.

Como vía principal del reflujo sanguíneo de los senos sirven las venas yugulares internas, pero, además de esto, los senos venosos se comunican con las venas del lado externo del cráneo mediante las llamadas venas emisarias, que pasan a través de los orificios de los huesos craneales (agujero parietal, agujero mastoideo, conducto condíleo, véase «Osteología»). Un papel similar desempeñan las pequeñas venas que salen del cráneo con los nervios a través del agujero oval, el agujero redondo y el canal hipogloso. En los senos de la duramadre desembocan también **las venas diploicas** de la substancia esponjosa de los huesos craneales que por el otro extremo pueden relacionarse con las venas superficiales de la cabeza. Las venas diploicas representan conductos anastomosados unos con otros, tapizados por dentro por una capa endotelial y extendidos en la substancia esponjosa de los huesos planos del cráneo.

Nervios de la duramadre. La duramadre está inervada por los ramos del nervio trigémino y en la fosa posterior del cráneo por los ramos de los X y XII pares (N. D. Dovguallo).

ARACNOIDES

La aracnoides del encéfalo (*arachnoidea encephali*) (fig. 423), lo mismo que en la médula espinal, está separada de la duramadre por la hendidura capilar de la cavidad subdural. La aracnoides no entra en la profundidad de los surcos y las depresiones cerebrales, como la piamadre, sino que pasa a través de ellos en forma de puente, debido a lo cual entre ella y la piamadre se forma la **cavidad subaracnoidea** (*cavum subarachnoideale*), que está llena de un líquido transparente. En algunos lugares, preferentemente en la base del cerebro, los espacios subaracnoideos están grandemente desarrollados, formando depósitos amplios y profundos de líquido cerebrospinal denominados **cisternas** (fig. 424).

Existen las siguientes cisternas:

1. **Cisterna cerebelomedular** (*cisterna cerebellomedullaris*); es la más grande de todas, está situada entre el borde posterior del cerebelo y la médula oblongada.

2. **Cisterna interpeduncular** (*cisterna interpeduncularis*); se halla entre los pedúnculos cerebrales.

3. **Cisterna quiasmática** (*cisterna chiasmatis*); está situada por delante del quiasma óptico.

4. **Cisterna de la fosa lateral del cerebro** (*cisterna fossae lateralis cerebri*); se encuentra en la fosa homónima.

Las cavidades subaracnoideas están unidas ampliamente entre sí y a nivel del agujero magno del occipital se continúan directamente con la cavidad subaracnoidea de la médula espinal. Además de esto, se encuentran en comunicación directa con los ventrículos cerebrales a través de los orificios de la pared posterior del IV ventrículo: **apertura mediana del IV ventrículo** (*aper-*

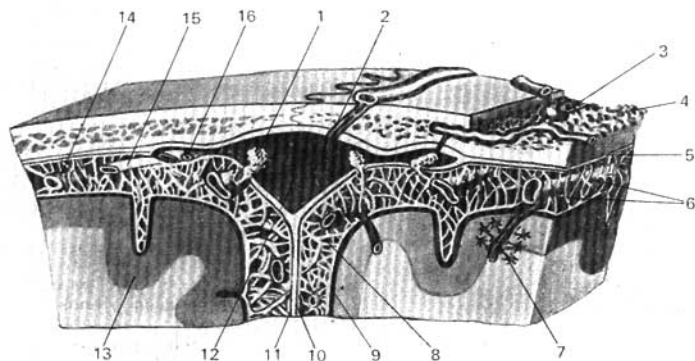


Fig. 423. Esquema de las relaciones mutuas de las meninges del encéfalo y las granulaciones aracnoideas (de Pacchioni) (según Kiss-Szentágothai).

- 1, 16 — granulaciones aracnoideas;
- 2 — vena emisaria;
- 3 — vena diploica;
- 4 — diploe;
- 5 — duramadre del encéfalo;
- 6 — trabéculas aracnoideas;
- 7 — espacio perivasculare;
- 8 — espacio subaracnoideo;

- 9 — piamadre;
- 10 — aracnoides;
- 11 — hoz del cerebro;
- 12 — seno sagital superior;
- 13 — corteza del cerebro;
- 14 — ramo cortical de la arteria cerebral;
- 15 — ramo cortical de la vena cerebral.

tura mediana ventriculi quarti), que se abre en la cisterna cerebelomedular y las **aperturas laterales del IV ventrículo** (*aperturæ laterales ventriculi IV*). En las cavidades subaracnoideas se encuentran los vasos cerebrales, los cuales son protegidos de la compresión y del líquido circundante mediante trabéculas de tejido conjuntivo (*trabeculae arachnoideales*).

La particularidad de la estructura de la aracnoides son las llamadas **granulaciones aracnoideas** (de Pacchioni) (*granulationes arachnoideales*), que son expansiones del tejido aracnoideo en forma de cuerpos redondeados de color gris rosado y que entran en la cavidad de los senos venosos y de los lagos sanguíneos situados en su vecindad (véase fig. 423). Ellas se sitúan en grupos y están particularmente desarrolladas a lo largo del seno sagital superior, en el borde superior del hemisferio, pero se encuentran también a lo largo de otros senos. En los niños adultos están presentes, pero alcanzan su mayor número y tamaño en la vejez. Al aumentar de dimensiones, las granulaciones presionan sobre los huesos craneales formando en su superficie interna las depresiones conocidas en osteología con el nombre de **fosillas granulares** (*foveolæ granulares*). Las granulaciones aracnoideas, como lo señalaron por vez primera Key y Retzius, sirven para la reabsorción del líquido cerebrospinal hacia el cauce sanguíneo mediante filtración.

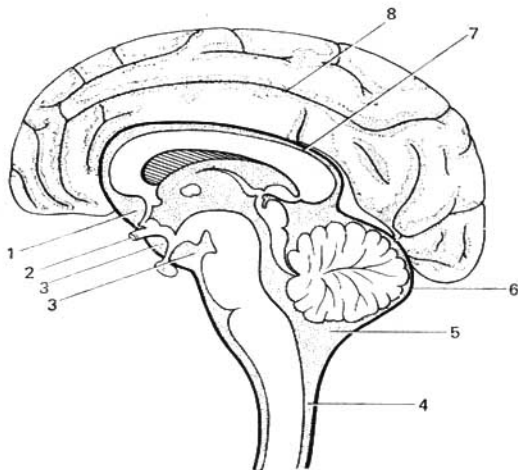


Fig. 424. Cisternas de la aracnoides.

1 — cisterna quiasmática;
 2 — quiasma óptico;
 3 — cisterna interpeduncular;
 4 — espacio subaracnoideo de la médula
 espinal;

5 — cisterna cerebelomedular;
 6 — aracnoides;
 7 — espacio subaracnoideo sobre el cuerpo
 caloso;
 8 — espacio subaracnoideo en los surcos.

PIAMADRE

La **piamadre del encéfalo** (*pia mater encephali*) está estrechamente adherida al encéfalo, entrando en todos los surcos y las fisuras de su superficie, y contiene vasos y plexos vasculares (véase fig. 404). Entre la meninge y los vasos existe la fisura perivascular, la cual comunica con el espacio subaracnoideo. La piamadre está dotada de múltiples nervios que parten del tronco simpático y van a lo largo de los vasos.

LIQUIDO CEREBROSPINAL

El **líquido cerebrospinal** (*liquor cerebrospinalis*) llena las cavidades subaracnoideas del encéfalo y de la médula espinal y los ventrículos del cerebro; se distingue claramente de otros líquidos del organismo. Este sólo se asemeja a la endo y perilinfia del oído interno y al humor acuoso del ojo. El líquido cerebrospinal es segregado por el plexo coroideo cuyo tapizamiento epitelial tiene carácter de epitelio glandular. El aparato que produce el líquido cerebrospinal tiene la propiedad de dejar pasar al líquido unas sustancias y dete-

ner otras (barrera hematocefálica), lo que tiene gran importancia para la preservación del encéfalo contra las influencias nocivas. De esta manera, según sus propiedades, el líquido cerebrospinal no es sólo un dispositivo protector mecánico del encéfalo, sino también un medio interno especial indispensable para el funcionamiento correcto de los órganos centrales del sistema nervioso. El espacio que alberga el líquido cerebrospinal es cerrado. La reabsorción de dicho líquido se efectúa por filtración, principalmente hacia el sistema venoso, a través de las granulaciones aracnoideas, y en parte, al sistema linfático a través de las vainas de los nervios, en las cuales se continúan las meninges cerebrales.

VASOS DEL ENCEFALO

Las arterias cerebrales tienen su origen en los ramos de la arteria carótida interna y de la arteria basilar que forman en la base del cerebro el círculo arterial (de Willis) (*circulus arteriosus cerebri*) (véase «Sistema vascular»). En la superficie de cada hemisferio se ramifican las arterias cerebrales anterior, media y posterior. La arteria cerebral anterior (véase pág. 59) irriga la cara medial del hemisferio hasta el surco parietooccipital, por su cara lateral, el giro frontal superior y el borde superior del lóbulo parietal; en la cara inferior del hemisferio, el giro recto del lóbulo frontal. La arteria cerebral medea (véase pág. 60) irriga la ínsula, los dos giros pre y postcentrales, el frontal inferior y gran parte del frontal medio, el lóbulo parietal y los giros temporales superior y medio. La arteria cerebral posterior (véase pág. 68) se ramifica en las caras medial, inferior y lateral de los lóbulos temporal y occipital, exceptuando los giros temporales superior y medio (fig. 425).

Las arterias enumeradas, con sus ramificaciones en la piamadre, forman una red que penetra verticalmente en el espesor de la substancia cerebral emitiendo: 1) las arterias corticales, pequeños ramitos que sólo se arborizan

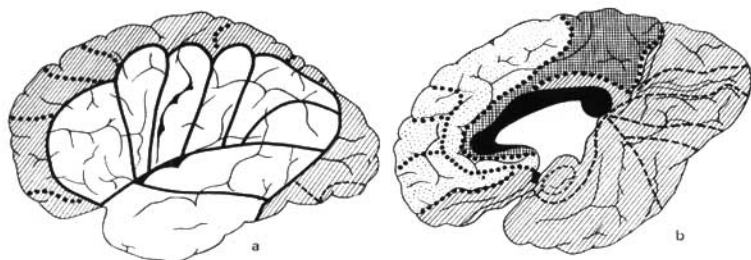


Fig. 425. Esquema de la vascularización del cerebro.

a — cara externa: zonas de la arteria cerebral media (claras); zonas de las arterias cerebrales anterior y posterior (rayadas);

b — cara interna: zonas de la arteria cerebral anterior (línea punteada), media (células) y posterior (rayas). En negro aparece el cuerpo calloso.

en la corteza cerebral, y 2) las arterias medulares, que al pasar a la corteza entran en la substancia blanca.

Las arterias centrales penetran por la base del cerebro.

Las arterias corticales, medulares y centrales se anastomosan una con otra, formando una red vascular única (I. V. Ismailova, B. N. Klosovsky, Krause, V. P. Kurkovsky, B. V. Ognev, M. G. Prives, Pfeifer). El cerebelo recibe su sangre de tres arterias en cada lado. Dos de éstas, la arteria cerebelar antero-inferior (ramo de la arteria basilar) y la arteria cerebelar postero-inferior (ramo de la arteria vertebral), se ramifican en la cara inferior del cerebelo, y el tercer ramo, la arteria cerebelar superior (ramo de la arteria basilar), va a su cara superior. De la arteria cerebelar superior se nutren también los colículos inferiores, mientras que los colículos superiores reciben sus ramitos de la arteria cerebral posterior. Las arterias de las otras partes del encéfalo, relacionadas con el puente y la médula oblongada, se originan de las arterias vertebral y basilar y sus ramos.

Además de los vasos arteriales descritos, tenemos las arterias especiales de los plexos vasculares en número de cuatro a cada lado.

Las venas cerebrales se dividen en superficiales y profundas. Las venas superficiales, en gran parte, recogen la sangre de la corteza cerebral y la vierten, en parte, en el seno sagital superior (venas superiores), y en parte (venas inferiores), en el seno transverso y los senos de la base craneal. Las venas están desprovistas de válvulas y se distinguen por sus múltiples anastomosis. Las venas profundas recogen la sangre de los núcleos grises centrales y los ventrículos cerebrales, y la vierten en la vena cerebral magna que desemboca en el seno recto.

Las venas del cerebelo constan de dos grupos: las superiores vierten su sangre en el seno recto y en la vena cerebral magna, y las inferiores, en los senos transverso, sigmoideo y petroso inferior.

En el cerebro hay una barrera hematoencefálica (BHE), cuya función consiste en regular y proteger la constancia relativa de la composición y las propiedades del medio interno directo del cerebro (homeostasia).

Desde el punto de vista anatómico, la barrera hematoencefálica única consta de varias porciones:

- 1) la barrera hematoencefálica propiamente dicha, situada en el límite de los vasos intraorgánicos y el tejido cerebral;
- 2) la barrera del hematolíquido, en el límite de los plexos vasculares y el líquido cerebrospinal;
- 3) la barrera del líquido encefálico, en las partes de contacto del líquido cerebrospinal con las caras externa y ventriculares del cerebro.

En su tiempo, el Académico L. S. Stern expresó la suposición sobre la existencia de sistemas morfológicamente diferenciados entre los límites de los medios líquidos (sangre, humores y líquido intercelular) y el tejido del sistema nervioso central.

Hoy día, esta suposición se ha confirmado. En los trabajos de V. A. Oteillin y sus colaboradores (V. L. Ribakov y M. N. Baibakovskaya) se estableció que estos sistemas están unidos por espacios intercelulares en un sistema único que atraviesa todo el espesor del cerebro.

En este sistema tiene lugar la acción mutua estrecha de los mecanismos nerviosos y humorales de la regulación de las relaciones nerviosas del cerebro.

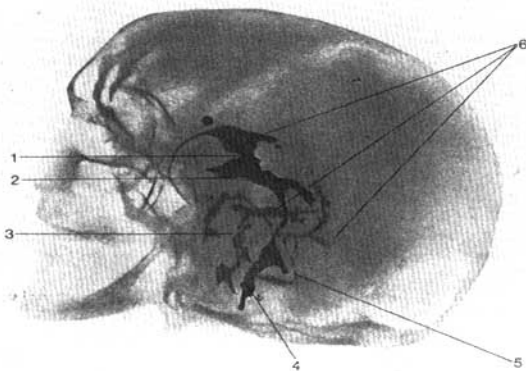


Fig. 426. Iodoventriculograma normal.

1 — agujero interventricular;
 2 — infundíbulo;
 3, 4 — espacio subaracnoideo;

5 — IV ventrículo;
 6 — ventrículo lateral (cuerno anterior,
 cuerno inferior y cuerno posterior).

De tal manera, la noción anterior sobre los hemisferios cerebrales, como una formación compacta, ha sido sustituida por una nueva: la sustancia cerebral, al parecer, está canalizada y por sus canales circula un líquido.

La investigación radiológica del sistema nervioso central (fig. 426) permite ver el encéfalo del ser vivo, sin necesidad de abrir el cráneo, sobre un fondo claro de un gas neutral introducido en la cavidad subaracnoidea. Este método se denomina *encefalografía* *.

En los *encefalogramas* se ven los contornos del encéfalo y sus diferentes partes y se revela el dibujo ramificado de los surcos cerebrales. El gas o líquido de contraste, introducido en la cavidad subaracnoidea, penetra en el sistema de las cámaras cerebrales, dando la imagen de los ventrículos del cerebro (*ventriculografía*)**.

En el *ventriculograma* lateral se ve claramente: el cuerno anterior, la parte central y los cuernos posterior e inferior del ventrículo lateral. Los III y IV ventrículos no siempre se observan en los *ventriculogramas* laterales. Su aumento de volumen es síntoma de dilatación patológica.

En las *radiografías* hechas en posición occipital (la película se aproxima a la región occipital; el paso de los rayos es sagital) se ve la figura simétrica

* La *encefalografía* se emplea sólo en la clínica para fines diagnósticos.

** Denomínase más exactamente *ventriculografía* a la introducción directa del gas en los ventrículos.

característica de los ventrículos laterales, parecida a una mariposa. Las mitades derecha e izquierda de la figura de la mariposa (como si fueran sus alas) se dividen por una línea vertical, el septo pelúcido (*septom pellucidum*) que separa ambos ventrículos laterales. Por debajo de éste se extiende una fisura clara estrecha, el III ventrículo. Por debajo de este último, en casos únicos, se observa la sombra estrecha en forma de fisura del IV ventrículo. En la dilatación patológica de los ventrículos del cerebro (hidrocéfalo interno), la figura de mariposa se altera, y los III y IV ventrículos aumentan y se hacen muy notables.

Con ayuda del método más reciente de exploración radiológica — la tomografía de cómputo — puede obtenerse la imagen radiológica de cualquier capa del encéfalo y en cualquier plano. En particular, se logra ver sus ventrículos laterales en todas sus partes.

SISTEMA NERVIOSO PERIFÉRICO

NERVIOS DE LA VIDA ANIMAL O SOMÁTICOS

Los troncos nerviosos, según su lugar de partida del sistema nervioso central, de la médula espinal o del encéfalo, se dividen en nervios espinales (*nn. spiniales*) y nervios craneales (*nn. cerebrales. s. craneales*) (BNA).

NERVIOS ESPINALES

Los nervios espinales se sitúan en un orden correcto (neurómeras), correspondiendo a los miotomas (miómeras) del tronco y alternándose con los segmentos de la columna vertebral; a cada nervio corresponde también el segmento inervado por éste (dermatoma).

El hombre tiene 31 pares de nervios espinales, a saber: 8 cervicales; 12 torácicos; 5 lumbares; 5 sacros y un par coccígeo (véase fig. 382). Cada nervio espinal emerge de la médula por dos raíces: **la raíz dorsal** (sensitiva) y **la ventral** (motora) (véase pág. 000); ambas raíces se unen en un tronco o **funiculo** (*funiculus*), que sale de la columna vertebral a través del agujero intervertebral. Cerca y un poco por dentro del lugar de unión, la raíz dorsal forma el **ganglio espinal** (*ganglion spinale*), en el cual la raíz ventral motora no toma parte. Gracias a la unión de ambas raíces, los nervios espinales son nervios mixtos: contienen fibras sensitivas (aférentes) de las células de los ganglios espinales, fibras motoras (eferentes) de las células del cuerno anterior, y también fibras vegetativas de las células de los cuernos laterales, las cuales emergen de la médula espinal en el espesor de la raíz ventral (véase pág. 348) (fig. 427), y, según algunos autores (L. Ya. Pines, 1957), también emergen por la raíz dorsal (véase pág. 337). Las fibras vegetativas que penetran a través

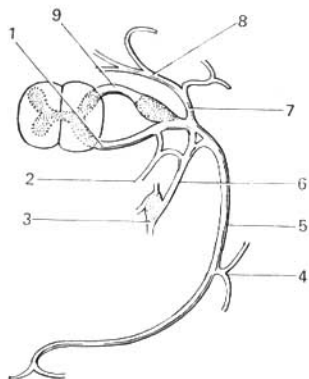


Fig. 427. Disposición general del nervio espinal (un ejemplo típico es el n. torácico).

- 1 — raíz ventral;
- 2 — ramo meníngeo;
- 3 — ganglio simpático;
- 4 — ramo cutáneo lateral;
- 5 — ramo anterior;
- 6 — ramo comunicante;
- 7 — ramo dorsal;
- 8 — ramo medial del ramo dorsal;
- 9 — raíz dorsal.

de las raíces en los nervios de la vida de relación, aseguran en el soma procesos tales como la troficidad, las reacciones vasomotoras, etc.

En los ciclostomos (lampreas) ambas raíces se continúan en los diferentes nervios — motores y sensitivos. En el curso posterior de la evolución, comenzando desde los ganoides, los nervios se aproximan y se fusionan de tal manera que el paso aislado se conserva sólo en las raíces, y los nervios se hacen mixtos. Cada nervio espinal al salir del agujero intervertebral se divide, en correspondencia con las dos partes del miotoma (dorsal y ventral), en dos ramos:

- 1) **ramo dorsal** (*ramus dorsalis*); para la musculatura propia del dorso, derivada de la parte dorsal del miotoma y para la piel que la cubre;
 - 2) **ramo ventral** (*ramus ventralis*); para la pared ventral del tronco y los miembros, desarrollados de las partes ventrales de los miotomas.
- Además, del nervio espinal parten dos tipos de ramos más;
- 3) **ramos comunicantes** (*rr. communicantes*), con el tronco simpático para la inervación de las vísceras;
 - 4) **ramo meníngeo** (*r. meningeus*), que va en forma recurrente a través del agujero intervertebral, para inervar las meninges de la médula espinal,

RAMOS DORSALES DE LOS NERVIOS ESPINALES

Los ramos dorsales (*rami dorsales*) de todos los nervios espinales van hacia atrás, entre los procesos transversos de las vértebras, rodeando sus procesos articulares. Todos estos ramos (excepto los del I nervio cervical, de los IV y V sacros y del coccígeo) se dividen en un **ramo medial** y otro **lateral**, los cuales inervan la piel del occipucio, de la cara posterior del cuello y del dorso, y también los músculos profundos de este último.

El ramo dorsal del I nervio cervical, el nervio suboccipital (*n. suboccipitalis*), emerge entre el occipital y el atlas, y después se divide en ramos que inervan los músculos rectos posteriores mayor y menor de la cabeza (*mm. recticapitis major et minor*), el m. semiespinoso de la cabeza (*m. semispinalis capitis*) y los mm. oblicuos de la cabeza (*mm. obliqui capitis*). El nervio cervical no da ramos para la piel. El ramo dorsal del II nervio cervical, el nervio occipital mayor (*n. occipitalis major*) sale entre el arco posterior del atlas y la II vértebra, luego perfora los músculos, y, situándose debajo de la piel, inerva la región occipital de la cabeza.

Los ramos dorsales de los nervios torácicos se dividen en un ramo medial y otro lateral, que a su vez dan ramos para la musculatura autóctona; los ramos cutáneos de los nervios torácicos superiores salen solamente de los ramos mediales y los ramos cutáneos de los nervios torácicos inferiores parten de los ramos laterales. Los ramos cutáneos de los tres nervios lumbares superiores van a la parte superior de la región glútea con el nombre de nervios superiores de la nalga (*nn. clunium superiores*), y los ramos cutáneos de los nervios sacros, con la denominación de nervios medios de la nalga (*nn. clunium medii*).

RAMOS VENTRALES DE LOS NERVIOS ESPINALES

Los ramos ventrales (*rami ventrales*) de los nervios espinales inervan la piel y la musculatura de la pared ventral del cuerpo y los miembros, superiores e inferiores. Ya que la piel del abdomen, en su parte inferior, participa en

el desarrollo de los órganos genitales externos, entonces la piel que los cubre se inerva también por los ramos ventrales. Estos últimos, con excepción de los dos primeros, son de tamaño mucho mayor que los dorsales.

Los ramos ventrales de los nervios espinales conservan la estructura metamérica primaria sólo en la parte torácica (nervios intercostales). En las demás partes relacionadas con los miembros, durante cuyo desarrollo se pierde el carácter segmentario, los nervios que parten de los ramos raquídeos ventrales se entrecruzan. Así se forman plexos nerviosos, en los cuales tienen lugar el cambio de las fibras de diferente neurómeras. En los plexos se efectúa la redistribución compleja de las fibras: el ramo ventral de cada nervio espinal da sus fibras a varios nervios periféricos, y por consiguiente, cada uno de ellos contiene fibras de varios segmentos de la médula espinal. Por eso es comprensible que la lesión de uno u otro nervio del plexo no se acompañe de alteración de la función de todos los músculos que son inervados por los segmentos que dieron origen al nervio.

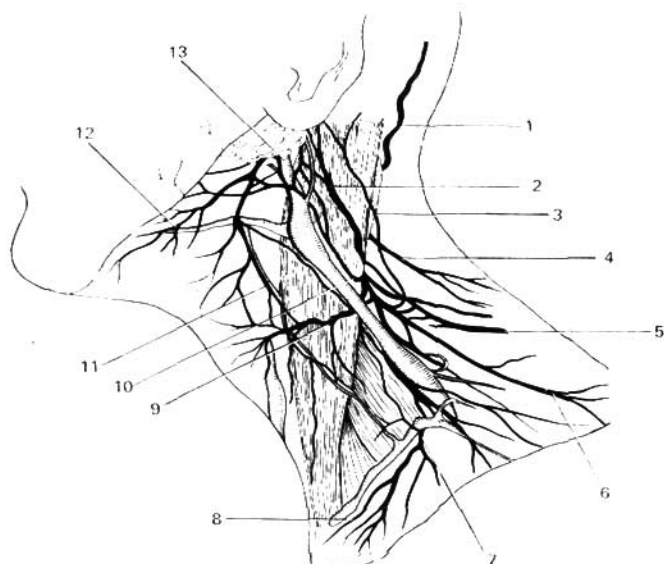


Fig. 428. Ramos cutáneos de los nervios cervicales (semiesquema; según L. Shanguina).

- | | |
|--|--|
| 1 — nervio occipital mayor; | 7 — nervios supraclaviculares intermedios; |
| 2 — nervio auricular mayor; | 8 — nervios supraclaviculares mediales; |
| 3 — nervio occipital menor; | 9 — nervio transverso del cuello; |
| 4, 6 — nervios supraclaviculares laterales | 10, 11 — conexiones con el nervio facial; |
| posteriores; | 12 — ramo del cuello del nervio facial; |
| 5 — nervio accesorio; | 13 — vena yugular externa. |

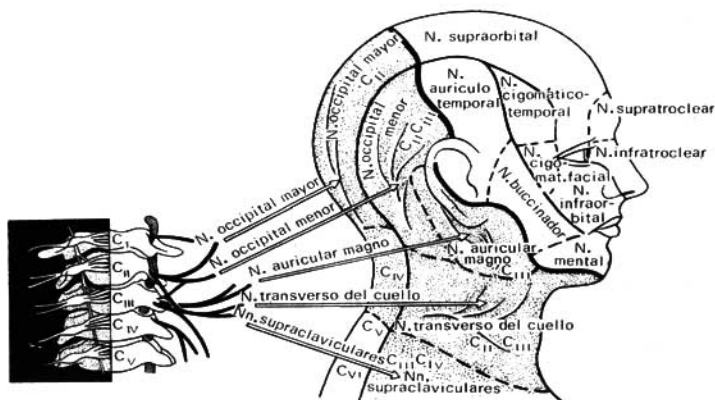


Fig. 429. Esquema de la inervación de la cabeza y el cuello con los nervios cervicales.

La mayoría de los plexos son mixtos; por eso el cuadro clínico de la lesión se compone de alteraciones motoras, alteraciones de la sensibilidad y trastornos vegetativos.

Distínguense tres grandes plexos: cervical, braquial y lumbosacro.

PLEXO CERVICAL

El plexo cervical (*plexus cervicalis*) (figs. 428, 429) se forma por los ramos ventrales de cuatro nervios cervicales superiores ($C_1 - C_{IV}$) que se unen entre sí por tres asas arqueadas situadas a la altura de los procesos transversos, entre los músculos prevertebrales, medialmente, y los músculos escaleno medio, elevador de la escápula y esplenio del cuello, lateralmente, anastomozándose con los nervios accesorio, hipogloso y tronco simpático. Por delante del plexo está cubierto por el músculo esternocleidomastoideo. Los ramos que parten del plexo se dividen en cutáneos, musculares y mixtos.

RAMOS CUTÁNEOS

1. **Nervio occipital menor** (de C_{II} y C_{III}), para la piel de la parte lateral de la región occipital*.

2. **Nervio auricular magno** (*nervus auricularis magnus*) (de C_{III}), el nervio más grueso de los ramos cutáneos del plexo cervical, se dirige a la oreja y el meato acústico externo a los que inerva.

* Los nervios de la región occipital están detalladamente estudiados por V. V. Kaverina, que señaló las variantes extremas de su mutabilidad individual, lo que tiene importancia práctica para la cirugía.

3. **Nervio transverso del cuello** (*nervus transversus colli*) (de C_{II-III}), al igual que los dos nervios precedentes, parte del centro del borde posterior del músculo esternocleidomastoideo y se divide en ramos, que, al rebasar el borde posterior de este músculo, van por su cara lateral hacia delante y abajo, por debajo del m. platisma, innervando la piel del cuello.

4. **Nervios supraclaviculares** (*nervi supraclaviculares*) (de C_{III} y C_{IV}), descienden por debajo del músculo platisma, casi verticalmente, por la fosa supraclavicular a la piel que cubre los músculos dorsal largo y deltoideo.

RAMOS MUSCULARES

1. Para los músculos rectos anterior y lateral de la cabeza, músculos largos de la cabeza y del cuello, músculos escalenos, músculo elevador de la escapula, y en fin, para los músculos intertransversos anteriores del cuello.

2. **La raíz inferior** (*radix inferior*), parte $C_{II} - C_{III}$, pasa por delante de la vena yugular interna, debajo del músculo esternocleidomastoideo y cerca del tendón intermedio del omohioideo se une con **la raíz superior** (*radix superior*) formando junto con ésta el **asa cervical** (*ansa cervicalis*). Las fibras del plexo, mediante los ramos que parten del asa, innervan los músculos esternohioideo, esternotiroidoideo y omohioideo.

3. Los ramos para el músculo esternocleidomastoideo y el trapecio (de C_{III} y C_{IV}) toman parte en la innervación de estos músculos junto con el **nervio accesorio** (*n. accessorius*).

RAMOS MIXTOS

El nervio frénico, nervio diafragmático ($C_{III} - C_{IV}$), baja por el músculo escaleno anterior hacia la cavidad torácica, pasando entre la arteria y las venas subclavias. Después el frénico derecho desciende casi verticalmente por delante del hilio pulmonar y va por la cara lateral del pericardio al diafragma. El nervio frénico izquierdo cruza la cara anterior del arco de la aorta y del hilio del pulmón, pasando a la cara lateral izquierda del pericardio y de aquí al diafragma. Ambos nervios, en el mediastino anterior, van entre el pericardio y la pleura. El nervio frénico recibe fibras de dos ganglios cervicales inferiores del tronco simpático; es un nervio mixto que con sus ramos motores innerva el diafragma, siendo, de tal manera, el nervio que interviene en la respiración; sus ramos sensitivos van a la pleura y el pericardio. Algunos de sus ramos terminales atraviesan el diafragma, pasando a la cavidad abdominal (nn. frénicoabdominales) y se anastomosan con el plexo simpático del diafragma, enviando ramitos al peritoneo, a los ligamentos hepáticos y al mismo hígado, en cuya consecuencia, durante la enfermedad de este órgano puede presentarse el signo del frénico (I. I. Shapiro, 1964). Se tienen datos de que la región de innervación del frénico es más amplia; se considera que en la cavidad torácica innerva con sus fibras al corazón, los pulmones y el timo, y en la cavidad abdominal está relacionado con el plexo solar, a través del cual innerva a una serie de vísceras (F. P. Poliakin, 1958).

PLEXO BRAQUIAL

El plexo braquial (*plexus brachialis*) (fig. 430) se compone de los ramos ventrales de los cuatro nervios cervicales inferiores ($C_V - C_{VIII}$) y de la mayor parte del primer torácico (Th_1); frecuentemente se le une un ramo delgado

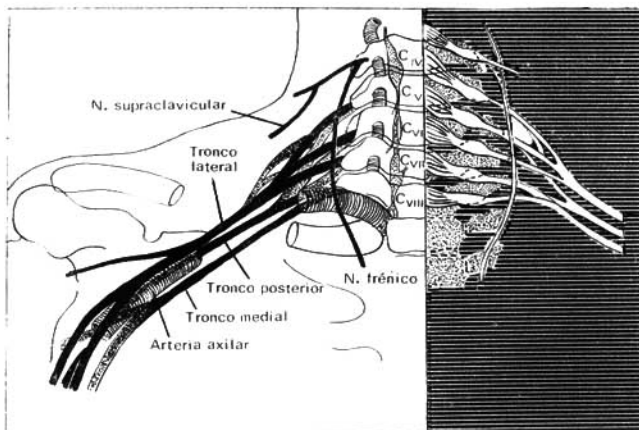


Fig. 430. Esquema del plexo braquial.

del C_{IV} . El plexo braquial emerge entre el músculo escaleno anterior y el escaleno medio hacia la fosa supraclavicular, situándose por encima y por detrás de la arteria subclavia. De este plexo surgen tres gruesos troncos nerviosos que se dirigen al hueso axilar, rodeando la arteria axilar por tres lados: lateral (tronco lateral), medial (tronco medial) y posterior (tronco posterior). En el plexo se distinguen la porción supraclavicular y la infraclavicular. Los ramos periféricos se dividen en breves y largos. Los ramos breves parten de diferentes lugares del plexo en su porción supraclavicular e inervan en parte a los músculos del cuello, y también a los músculos de la cintura escapular (excepto el trapecio) y de la articulación del hombro. Los ramos largos se originan de los tres troncos mencionados y van a lo largo del miembro superior inervando sus músculos y la piel.

Ramos breves:

1. **Nervio dorsal de la escápula** (*n. dorsalis scapulae*) (de C_V), acompaña al ramo descendente de la arteria transversa del cuello, a lo largo del borde medial de la escápula. Inerva el músculo elevador de la escápula y los músculos romboides.
2. **Nervio torácico largo** (*n. thoracicus longus*) (de $C_V - C_{VI}$), desciende por la cara lateral del músculo serrato anterior (*m. serratus anterior*) al que inerva.
3. **Nervio supraescapular** (de $C_V - C_{VI}$), va a través de la incisura escapular (*incisura scapulae*) a la fosa supraespinosa y junto con la arteria supraescapular pasa por debajo del acromion, entrando en la fosa infraespinosa. Inerva los músculos supra e infraespinosos y la cápsula de la articulación del hombro.
4. **Nervios pectorales medial y lateral** (*nn. pectorales medialis et lateralis*)

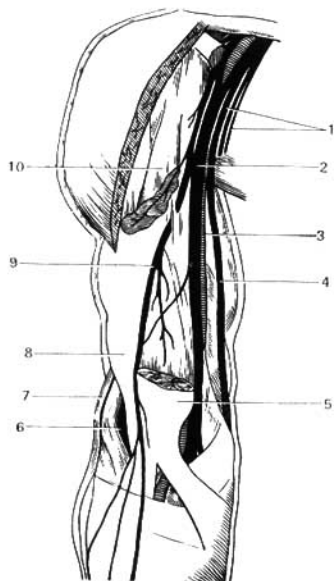


Fig. 431. Ramos largos del plexo braquial en el hombro.

- 1 — nervio braquiocutáneo medial y nervio antebraquiocutáneo medial (seccionados);
- 2 — nervio mediano;
- 3 — arteria humeral;
- 4 — nervio ulnar (cubital);
- 5 — extremo distal de m. biceps;
- 6 — nervio radial;
- 7 — ramo del nervio radial;
- 8 — músculo braquial anterior;
- 9 — nervio musculocutáneo;
- 10 — extremo proximal del biceps.

(de $C_V - Th_1$), inervan los músculos pectoral mayor y menor (*m. pectoralis major et minor*).

5. **Nervio subclavio** (C_V), inerva el músculo subclavio.

6. **Nervios subescapulares** ($C_V - C_{VII}$), inervan los músculos subescapular, redondo mayor y dorsal ancho. El ramo que pasa a lo largo del borde axilar de la escápula hacia el músculo dorsal ancho se denomina nervio toracodorsal (*n. thoracodorsalis*).

7. **Nervio axilar** (*n. axillaris*) (de $C_1 - C_V$), es el nervio más grueso de los ramos breves del plexo braquial. penetra con la arteria circunfleja posterior a través del agujero cuadrilátero hacia la cara posterior del cuello quirúrgico del húmero y da ramos para los músculos deltoideo, redondo menor y la articulación humeral. Por el borde posterior del deltoideo da su ramo cutáneo, el nervio braquiocutáneo lateral superior (*n. cutaneus brachii lateralis superior*), que inerva la piel de la región deltoidea y de la región posterolateral del hombro en su parte superior.

Ramos largos (fig. 431):

Entre éstos se destacan los anteriores, para los flexores y los pronadores (nervios musculocutáneo, mediano y ulnar); y los posteriores, para los extensores y los supinadores (nervio radial).

1. **Nervio musculocutáneo**, parte del tronco lateral del plexo (de $C_V - C_{VII}$), perfora el músculo coracobraquial e inerva todos los músculos anterior-

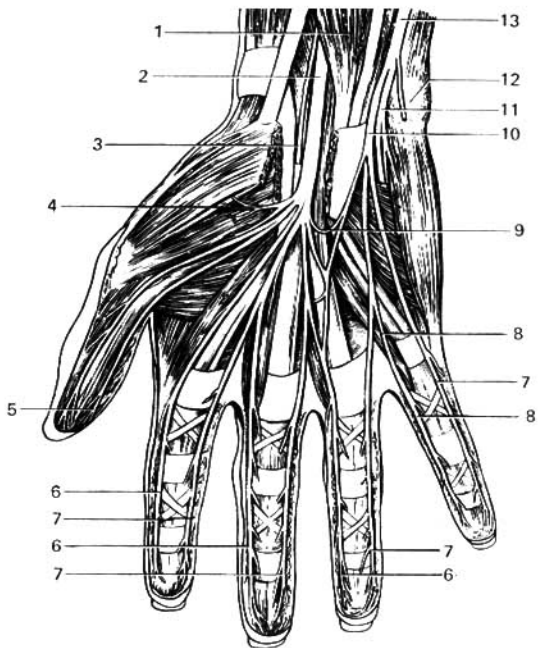


Fig. 432. Nervios del carpo (desde el lado palmar).

1 — músculo flexor superficial de los dedos;
 2 — nervio mediano;
 3 — ramo palmar del nervio mediano;
 4 — ramos musculares del nervio mediano;
 5, 6, 7, 8 — nervios digitales palmares de los nervios mediano y ulnar;

9 — ramo comunicante entre el nervio mediano y el ulnar;
 10 — ramo superficial del nervio ulnar;
 11 — ramo profundo del nervio ulnar;
 12 — hueso pisiforme;
 13 — nervio ulnar.

res del brazo: los músculos coracobraquial, bíceps y braquial. Pasa entre estos dos últimos a la parte lateral del codo, donde se continúa en el antebrazo con el nombre de nervio antebraquiocutáneo lateral (*n. cutaneus antebra-chii lateralis*), inervando la piel en su parte radial y tenar.

2. **Nervio mediano** ($C_V - C_{VIII}$, Th_1), parte de los troncos medial y lateral, mediante dos raíces que rodean por delante la arteria axilar, luego va al surco bicipital medial (*sulcus bicipitalis medialis*) junto con la arteria humeral. En la flexura del codo pasa por detrás del pronador redondo y del flexor superficial de los dedos, después va entre este último y el músculo flexor profundo de los dedos, pasando luego por el surco mediano homónimo, en la línea media del antebrazo hasta la palma. El nervio mediano en el hombro no da ramos.

En el antebrazo envía ramos musculares para todos los músculos del grupo flexor anterior, excepto el músculo flexor ulnar del carpo (*m. flexor carpi ulnaris*) y a la porción medial del músculo flexor profundo de los dedos (figs. 432, 435).

Uno de los ramos, el **nervio interóseo (antebraquial) anterior** [*n. interosseus (antebrachii) anterior*], acompaña a la arteria interósea anterior en la membrana interósea e inerva los músculos flexores profundos (flexor largo del pulgar y parte del flexor profundo de los dedos), el pronador cuadrado y la articulación radiocarpiana. Sobre la articulación radiocarpiana el nervio mediano da un ramo cutáneo delgado —el **ramo palmar del nervio mediano** (*ramus palmaris n. mediani*), que inerva una pequeña porción de la piel de la eminencia tenar y la palma de la mano. El nervio mediano pasa a la palma de la mano a través del canal del carpo (*canalis carpi*) con los tendones de los flexores y se divide en tres ramos, los **nervios digitales palmares comunes**, que van a lo largo del primero, segundo y tercer espacios intermetacarpianos bajo la aponeurosis palmar, en dirección de los dedos. El primer ramo inerva los músculos del tenar, excepto el músculo aductor del pulgar y la cabeza profunda del músculo flexor breve del pulgar, que son inervados por el nervio ulnar (cubital). Los nervios digitales palmares comunes, a su vez, se dividen en siete **nervios digitales palmares propios** (*nn. digitales palmares proprii*), que discurren a ambos lados de los I-III dedos y por la parte radial de la IV dedo. De estos ramos se inerva también la piel de la parte radial de la palma (fig. 433); los nervios digitales inervan también los músculos primero y segundo lumbricales.

3. **Nervio ulnar** (*n. ulnaris*) (véanse figs. 432, 433), sale del tronco medial del plexo braquial (*C_{VII}, C_{VIII}, Th₁*), pasa por la parte medial del hombro en dirección a la cara posterior del epicóndilo medial, donde se sitúa debajo de la piel (a este nivel recibe a menudo golpes que provocan una sensación de punzadas en la zona medial del antebrazo): luego penetra en el surco ulnar y después en el canal ulnar del carpo (Guyón), donde acompaña a las arterias y las venas homónimas hasta la palma de la mano. En la cara anterior del retináculo de los músculos flexores termina con el nombre de **ramo palmar del nervio ulnar (cubital)**. En el brazo este nervio, al igual que el nervio mediano, no da ningún ramo.

Ramos del nervio ulnar en el antebrazo y el carpo:

- a) **Ramos articulares** para la articulación del codo.
- b) **Ramos musculares** para el músculo flexor ulnar del carpo y parte del músculo flexor profundo de los dedos.
- c) **Ramo cutáneo palmar** (*ramus cutaneus palmaris*) para la piel de la eminencia hipotenar.
- d) **Ramo dorsal** (*ramus dorsalis n. ulnaris*), va a través del intersticio entre el músculo flexor ulnar del carpo y el cúbito, y al llegar al dorso de la mano se divide en cinco **ramos dorsales digitales** (*nn. digitales dorsalis*) para los V y IV dedos y la parte medial del III dedo.
- e) **Ramo palmar del nervio ulnar**, a nivel del hueso pisiforme se divide en dos ramos, uno superficial y otro profundo, de los cuales el **ramo superficial** da un ramito al músculo palmar breve (*m. palmaris brevis*), luego inerva la piel en la zona cubital de la palma y se divide en los tres **nervios digitales palmares propios** (*nervi digitales palmares proprii*) para ambos lados del meñique y la parte medial del IV dedo.

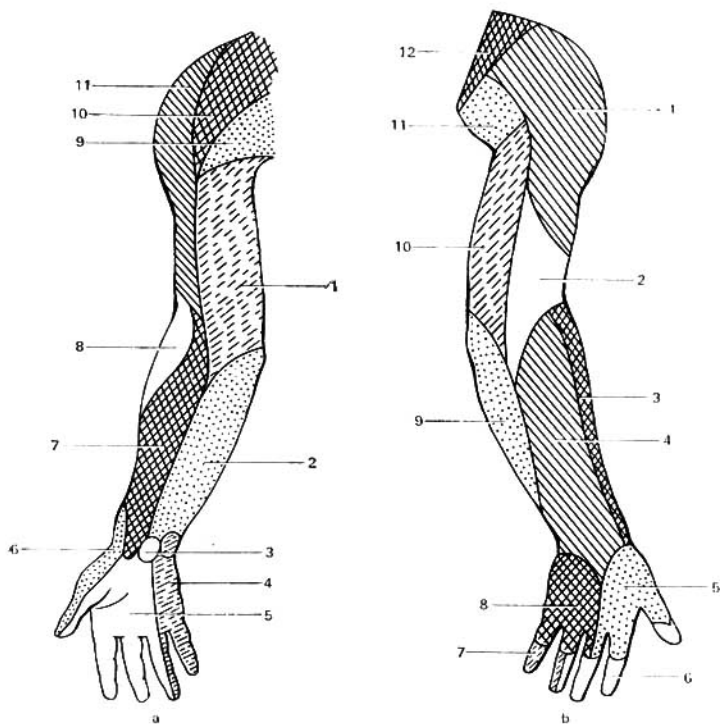


Fig. 433. Inervación cutánea del miembro superior (según Kiss-Szentágotthai).

- a* — cara palmar;
 1 — nervio braquiocutáneo medial;
 2 — nervio antebraquiocutáneo medial;
 3 — ramo palmar del nervio mediano;
 4 — ramo cutáneo palmar del nervio ulnar;
 5 — nervio mediano;
 6 — ramo superficial del nervio radial;
 7 — nervio antebraquiocutáneo lateral (nervio musculocutáneo);
 8 — nervio braquiocutáneo posterior (n. radial);
 9 — nervios pectorales laterales;
 10 — nervios supraclaviculares (plexo cervical);
 11 — nervio braquiocutáneo lateral superior (n. axilar).

- b* — cara dorsal;
 1 — nervio braquiocutáneo lateral superior (n. axilar);
 2 — nervios braquiocutáneos posterior y lateral inferior (n. radial);
 3 — nervio antebraquiocutáneo lateral (nervio musculocutáneo);
 4 — nervio antebraquiocutáneo posterior (nervio radial);
 5 — ramo superficial del nervio radial;
 6 — nervio mediano;
 7 — ramo cutáneo palmar del nervio ulnar;
 8 — ramo dorsal del nervio ulnar;
 9 — nervio antebraquiocutáneo medial;
 10 — nervio braquiocutáneo medial;
 11 — ramos cutáneos laterales de los nervios intercostales;
 12 — nervios supraclaviculares (plexo cervical).

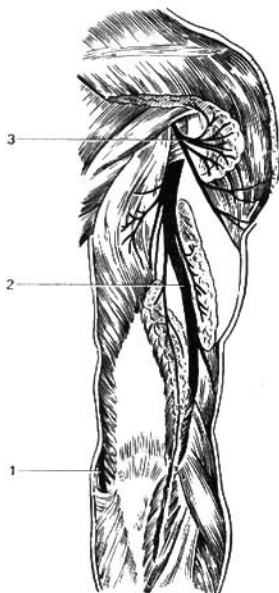

Fig. 434. Trayecto del nervio radial en la parte posterior del hombro.

- 1 - nervio ulnar;
- 2 - nervio radial;
- 3 - nervio axilar.

f) **Ramo profundo del nervio ulnar**, va acompañado de la arteria cubital y atraviesa el espacio comprendido entre el flexor breve y el abductor del meñique para acompañar al arco palmar profundo. Aquí inerva a todos los músculos de la eminencia hipotenar, todos los músculos interóseos, los dos lumbricales mediales, así como el músculo aductor del pulgar y el fascículo profundo del flexor breve del pulgar. El ramo profundo termina en una delgada anastomosis con el nervio mediano (véase fig. 432).

4. **Nervio braquiocutáneo medial** (*n. cutaneus brachii medialis*), procede del tronco medial del plexo (de C_{VIII} , Th_1), va por la fosa axilar medialmente a la arteria axilar, se une, por lo común, con el ramo perforante del II nervio intercostal, del llamado nervio intercostobraquial, e inerva la piel de la cara medial del brazo hasta la articulación del codo.

5. **Nervio antebraquiocutáneo medial** (*n. cutaneus antebrachii medialis*), nace también en el tronco medial del plexo (de C_{VIII} , Th_1), en la fosa axilar se halla adosado al nervio ulnar; en la parte superior del hombro está situado medialmente a la arteria humeral, cerca de la vena basilíca, junto a la cual perfora la fascia y se hace subcutáneo. Inerva la piel en la parte medial del antebrazo hasta la articulación de la mano.

6. **Nervio radial** (figs. 434, 435) ($C_V - C_{VIII}$, Th_1), constituye la continuación del tronco posterior del plexo braquial. Desciende por detrás de la

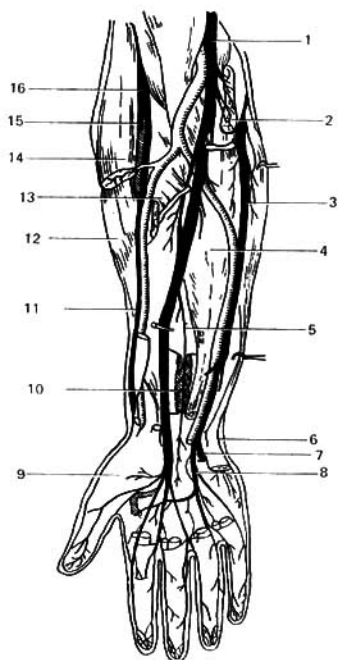


Fig. 435. Nervios del plexo braquial en el antebrazo y la mano.

- 1 — nervio mediano;
- 2 — músculo pronador redondo;
- 3 — nervio ulnar;
- 4 — músculo flexor profundo de los dedos;
- 5 — nervio interóseo anterior;
- 6 — ramo dorsal del n. ulnar;
- 7 — ramo profundo del nervio ulnar;
- 8 — ramo superficial del nervio ulnar;
- 9 — tenar;
- 10 — músculo pronador cuadrado;
- 11 — ramo superficial del nervio radial;
- 12 — músculo extensor radial largo de carpo;
- 13 — músculo flexor superficial de los dedos (seccionado);
- 14 — músculo braquiorradial (seccionado);
- 15 — ramo profundo del nervio radial;
- 16 — nervio radial.

arteria braquial (humeral) junto con la arteria braquial profunda, en la parte posterior del hombro; sigue un trayecto espiral al húmero, situándose en el canal humeromuscular (*canalis humeromuscularis*), luego perfora en dirección posteroanterior el septo intermuscular lateral y emerge entre el músculo braquiorradial (*m. brachioradialis*) y el músculo braquial (*m. brachialis*). Aquí, el nervio se divide en un ramo superficial y otro profundo. Antes de esto emite los siguientes ramos:

a) **Ramos musculares** en el brazo para los extensores — músculo tríceps y músculo ancóneo. Del último ramito se inerva también la bolsa interósea del codo y el epicóndilo lateral del húmero, lo que explica el porqué en la inflamación de este último (epicondilitis) puede surgir dolor a lo largo del trayecto del nervio (Wilhelm, 1962).

b) **Nervios braquiocutáneos posterior y lateral inferior** (*nn. cutanei brachii posterior et lateralis inferior*), se ramifican en la piel de la cara posterior y en la porción inferior de la cara posteriolateral del brazo.

c) **Nervio antebraquiocutáneo posterior** (*n. cutaneus antebrachii pos-*

terior), que se inicia en el nervio radial en el canal humeromuscular, emerge subcutáneamente por encima del origen del músculo braquiorradial y se difunde por la parte dorsal del antebrazo.

d) **Ramos musculares**, que van al braquiorradial, y al primer radial, extensor radial largo del carpo.

e) **Ramo superficial**, que va al antebrazo, en el surco radial está dispuesto lateralmente a la arteria radial, y luego, en el tercio inferior del antebrazo pasa entre el radio y el tendón del músculo braquiorradial al dorso del carpo e inerva con cinco ramos dorsales, **nervios digitales dorsales**, los lados de los dedos I y II, así como la parte lateral del III. Estos ramos terminan, generalmente, a nivel de las últimas articulaciones interfalángicas, anastomosándose* con el ramo dorsal del nervio ulnar (cubital). De tal modo, cada dedo está inervado por dos nervios dorsales y dos palmares que pasan por ambos lados. Los nervios dorsales se originan del nervio radial y el nervio ulnar, que inervan cada uno a 2½ dedos, y los palmares, que se originan del nervio mediano y el nervio ulnar; el primero inerva 3½ dedos (a partir del pulgar), y el segundo, a los otros 1½ dedos (véase fig. 433).

f) **Ramo profundo**, que atraviesa el músculo supinador e inervándolo con un ramo, emerge en la parte posterior del antebrazo, donde inerva al músculo extensor radial breve del carpo y a todos los demás músculos posteriores del antebrazo. El nervio interóseo posterior, continuación del ramo profundo, desciende entre los extensores del pulgar hasta la articulación radiocarpiana, a la cual inerva. Por el trayecto que sigue el nervio radial se ve que éste inerva a todos los extensores del brazo y del antebrazo, y en este último, también a los músculos del grupo radial. En correspondencia con esto, inerva la piel en la parte extensora del brazo y del antebrazo. El nervio radial, continuación directa del tronco posterior, es como el nervio posterior del miembro superior.

RAMOS VENTRALES DE LOS NERVIOS TORÁCICOS

Los ramos ventrales (*rami ventrales*) (fig. 436) de los nervios torácicos (*nn. thoracici*) se denominan **nervios intercostales**, puesto que pasan por los espacios intercostales, pero el XII nervio intercostal va por el borde inferior de la XII costilla y se llama nervio subcostal. Cada nervio intercostal al entregar su ramo comunicante al tronco simpático, al principio está cubierto solamente por la pleura, y después, yendo por debajo de la arteria intercostal posterior, entra en el intersticio de los músculos intercostales externo e interno y se dirige hacia delante, a lo largo del borde inferior de la costilla superior. Los seis nervios intercostales superiores llegan hasta el borde del esternón, los seis inferiores pasan al espesor de la pared abdominal, donde en el intersticio de los músculos transverso y oblicuo interno se dirigen al músculo recto del abdomen, adonde penetran después de perforar su vaina. El XII nervio intercostal, pasando oblicuamente por detrás del músculo cuadrado de los lomos (*m. quadratus lumborum*) se acerca a la sínfisis del pubis por su extremo anterior, terminando en la parte inferior del músculo recto y del piramidal.

* El término «anastomosis» es incorrecto y aquí se emplea convencionalmente, puesto que no existe una fusión verdadera de una fibra nerviosa con otra. Aquí no sucede lo mismo que en los vasos.

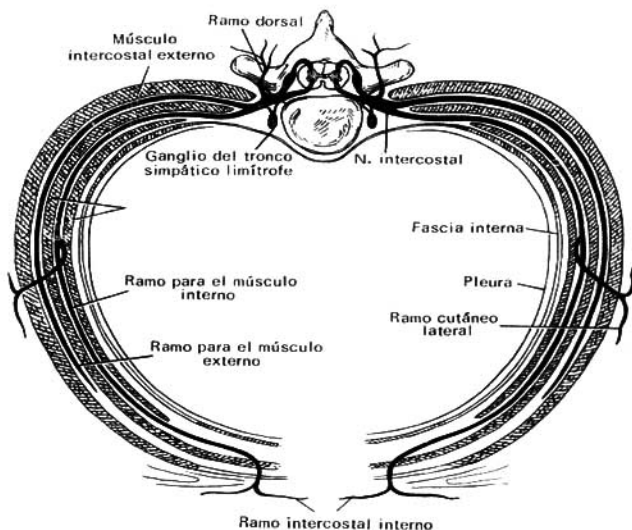


Fig. 436. Esquema de los nervios intercostales (segmento nervioso).

En su trayecto los nervios intercostales dan ramos musculares a todos los músculos ventrales de las paredes de las cavidades torácica y abdominal, y también para los músculos del dorso de origen ventral: los músculos serratos posteriores superiores e inferiores y los elevadores costales (*mm. levatores costarum*). Ellos también participan en la inervación de la pleura y el peritoneo (nervios pleurales y peritoneales).

Según los últimos datos (I. N. Chertkova, 1961), en la inervación de la pleura parietal, además de los intercostales, participan el plexo braquial (desde el primero hasta el octavo espacio intercostal) y el tronco simpático.

De los nervios intercostales se desprenden dos filas de ramos perforantes que inervan la piel de la cara lateral del tórax y el abdomen — **ramos cutáneos laterales pectoral y abdominal** —, y en la anterior — **ramos cutáneos anteriores pectoral y abdominal**. Desde éstos salen los ramos para la glándula mamaria: de los laterales — **ramos mamarios laterales**, y de los anteriores — **ramos mamarios mediales**.

Los ramos cutáneos anteriores de los seis nervios intercostales inferiores en su terminación perforan el recto del abdomen y la hoja anterior de su vaina y se ramifican en la piel del abdomen de esta misma región.

PLEXO LUMBOSACRO

El **plexo lumbosacro** (*plexus lumbosacralis*) se compone de los ramos ventrales de dos nervios lumbares, sacros y coccígeos. Este plexo común se divide en regiones o plexos particulares: **lumbar, sacro y coccígeo**.

PLEXO LUMBAR

El **plexo lumbar** (*plexus lumbalis*) (fig. 437) se forma de los ramos ventrales de los tres nervios lumbares superiores y la parte superior del IV, y también de un ramito del XII nervio intercostal. El plexo está situado por delante de los procesos costiformes de las vértebras lumbares, en el espesor del músculo psoas mayor y da una serie de ramos que salen, en parte, por detrás del borde lateral del músculo, en parte, del borde medial del mismo y en parte, lo perforan y aparecen en su cara anterior. *Estos ramos son los siguientes:*

1. **Ramos musculares**, para los músculos psoas mayor y menor, cuadrado lumbar e intertransversos lumbares laterales.

2. **Nervio iliohipogástrico** (*n. iliohypogastricus*) (L_1), sale detrás del borde lateral del músculo psoas mayor y va por la cara anterior del cuadrado lumbar paralelamente al XII nervio intercostal. Siendo como este último, un nervio segmentario, el nervio iliohipogástrico, al igual que aquél, pasa entre el músculo transverso y el oblicuo interno del abdomen, entregándoles ramos musculares, y también inervando la piel de la parte superior de la nalga y la del canal inguinal, por encima de su orificio superficial.

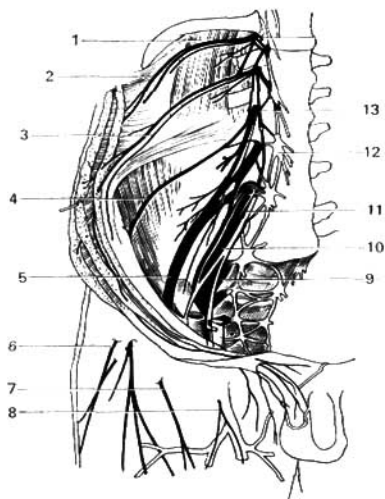


Fig. 437. Plexo lumbar.

- 1 — músculo cuadrado lumbar;
- 2 — XII nervio intercostal;
- 3 — nervios iliohipogástrico e ilioinguinal;
- 4 — nervio femorocutáneo lateral;
- 5 — nervio femoral;
- 6 — nervio femorocutáneo en el muslo;
- 7 — ramo cutáneo anterior del nervio femoral;
- 8 — ramo femoral del nervio genitofemoral;
- 9 — plexo sacro;
- 10, 11 — tronco que une al plexo lumbar con el sacro;
- 12 — ramo anterior del III nervio lumbar;
- 13 — ramo anterior del II nervio lumbar.

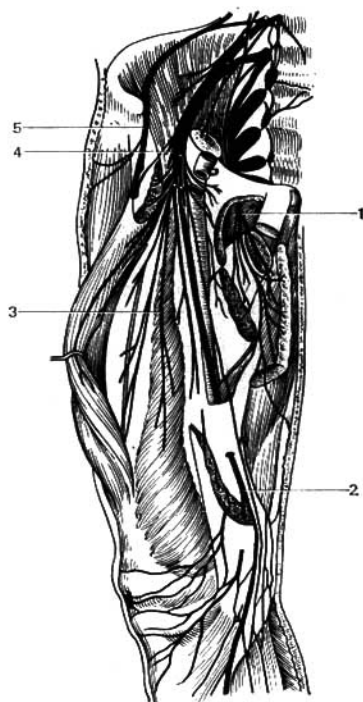


Fig. 438. Ramificación del nervio femoral; nervio obturador.

- 1 — nervio obturador;
- 2 — nervio safeno;
- 3 — ramos musculares del nervio femoral;
- 4 — nervio femoral;
- 5 — nervio femorocutáneo lateral.

3. **Nervio ilioinguinal** (*n. ilioinguinalis*) (L_1), es también un nervio segmentario, emerge por detrás del borde lateral del músculo psoas mayor y va hacia abajo y paralelamente al nervio iliohipogástrico, y después directamente en el canal inguinal; sale a través del anillo inguinal superficial y se ramifica en la piel del pubis y el escroto o en el labio mayor.

4. **Nervio genitofemoral** (*n. genitofemoralis*) (L_{II}), pasa a través del espesor del músculo psoas mayor y en la cara anterior de este músculo se bifurca en dos ramos: **el ramo femoral** se dirige abajo y adelante, hacia el ligamento inguinal, pasa por detrás del mismo y se ramifica en la piel del muslo, un poco más abajo de este ligamento. **El ramo genital** perfora la pared posterior del canal inguinal y se une al funículo espermático, innervando el músculo cremáster y las envolturas del testículo.

5. **Nervio femorocutáneo lateral** (*n. cutaneus femoris lateralis*) (L_{II} , L_{III}), sale por debajo del borde lateral del músculo psoas mayor, desciende por la

cara anterior del músculo iliaco y lateralmente a la espina iliaca anterosuperior, perfora la pared abdominal y sale al muslo donde se hace subcutáneo, descendiendo por la cara lateral del mismo hasta la rodilla innervando la piel.

La piel de la cara lateral del muslo también es innervada por los nervios iliohipogástrico y el XII intercostal (n. subcostal) (L. M. Selivánova, 1955).

6. **Nervio femoral** (*n. femoralis*) (fig. 438), es el ramo más grueso del plexo lumbar (L_{II} , L_{III} , L_{IV}), emerge a través de la laguna muscular en la parte anterior del muslo. Se sitúa lateralmente a la arteria femoral, separada de ésta por la fascia lata, se divide en múltiples ramos, de los cuales **los musculares** innervan a los músculos cuádriceps femoral, sartorio y pectíneo, y los otros, **los ramos cutáneos anteriores**, innervan la piel de la cara anteromedial del muslo. Uno de los ramos cutáneos del nervio es muy largo, el nervio safeno (*n. saphenus*), y entra en el canal aductor lateralmente a la arteria femoral. Cerca del hiato aductor el nervio abandona la arteria, perfora la pared anterior del canal y se hace superficial. En la pierna, el nervio acompaña a la vena safena magna. De él se desprende el **ramo infrapatelar** (*infrapatellaris*) para la piel de la parte inferior de la rodilla y **los ramos cutáneos mediales de la pierna** (*rami cutanei cruris mediales*) para la piel de la cara medial de la pierna y el extremo análogo del pie.

Además del nervio femoral principal, suele existir uno accesorio (Weber, 1951).

Nervio obturador (*n. obturatorius*) (L_{II} — L_{IV}), pasa a través del agujero obturador hacia el muslo y se divide en los ramos anterior y posterior. **El ramo posterior** innerva el músculo obturador externo, el aductor mayor y la articulación coxal; el **ramo anterior** innerva los demás músculos aductores junto con el **músculo grácil** (*m. gracilis*) y el músculo pectíneo; además de esto, de él parte un ramo cutáneo largo que va hacia abajo, entre los músculos aductores, entrando bajo la piel en la mitad inferior de la parte medial del muslo, a la cual innerva.

PLEXO SACRO

El plexo sacro (*plexus sacralis*) (fig. 439) es el más grande de todos los plexos, se compone de los ramos ventrales del IV y del V nervios lumbares, y de los ramos análogos de los cuatro nervios sacros (S_I — S_{IV}) que salen de los agujeros del sacro. La proximidad de los múltiples fascículos del plexo a la articulación sacroilíaca condiciona la diferente localización e irradiación de los dolores al enfermarse esta articulación (A. Maximénkov, 1932). Los nervios del plexo, al unirse uno con otro, forman una serie de asas que se fusionan por sus vértices cerca del borde inferior del músculo piriforme (*m. piriformis*) con el tronco grueso del nervio isquiático (*n. ischiadicus*) que sale de la pelvis a través del agujero infrapiriforme (*foramen infrapiriforme*). Los ramos que parten del plexo sacro pueden dividirse en breves y largos. Los primeros se ramifican en la región de la cintura pélvica, y los segundos innervan todo el miembro inferior, excepto una parte de éste que está innervado por los ramos del plexo lumbar.

Ramos breves (figs. 440, 444):

1. **Ramos musculares**, para los músculos piriforme de S_I y S_{II} , obturador interno con los géminos y el cuadrado femoral (de L_{IV} , L_V , S_I , y S_{II}), y para los músculos elevador del ano y cocígeo (S_{III} — S_{IV}).

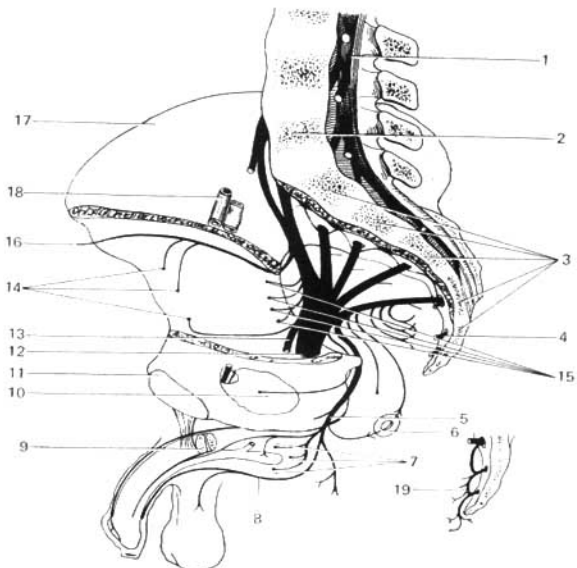


Fig. 439. Plexos sacro y coccigeo (esquema).

- 1 — cola de caballo;
 2 — V vértebra lumbar;
 3 — vértebras sacras;
 4 — ramos ventrales de los nervios sacros;
 5 — nervio pudendo;
 6 — ramos para el recto;
 7 — ramos para los músculos perineales;
 8 — ramos para los órganos genitales;
 9 — cuerpo cavernoso;
 10 — músculo obturador interno;

- 11 — cara sinfisial;
 12 — nervio isquiático;
 13 — nervio femorocutáneo posterior;
 14 — ramos para los músculos glúteos;
 15 — ramos para los músculos de la cara posterior de la articulación coxal;
 16 — ramos para la fascia lata;
 17 — cresta ilíaca;
 18 — vasos ilíacos externos;
 19 — plexo coccigeo.

2. **Nervio glúteo superior** (*n. gluteus superior*) (L_{IV} y L_V y de S_1), sale de la pelvis a través del agujero suprapiriforme con la arteria homónima y luego se difunde en los músculos glúteo mediano, glúteo menor y tensor de la fascia lata.

3. **Nervio glúteo inferior** (*n. gluteus inferior*) (L_V , S_1 , S_{11}), sale a través del agujero infrapiriforme, lateralmente a la arteria homónima, inerva con sus ramos al músculo glúteo máximo y a la cápsula de la articulación coxal.

4. **Nervio pudendo** (*n. pudendus*) (S_1 — S_{1V}) (fig. 444), emerge a través del agujero infrapiriforme junto con la arteria pudenda interna, contornea la espina isquiática y regresa a la pelvis a través del agujero isquiático menor (*foramen ischiadicum minus*). Después el nervio pudendo, acompañado de la

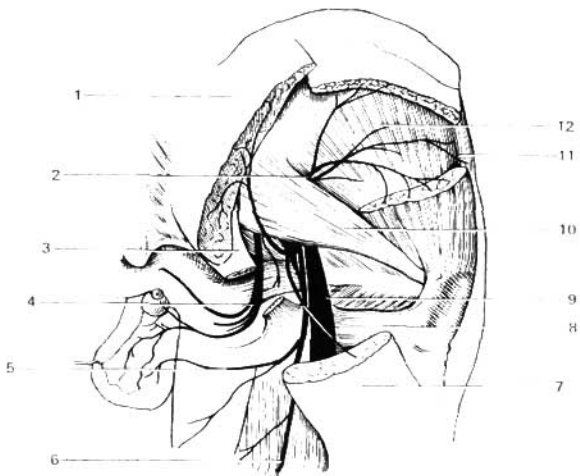


Fig. 440. Nervios de la región glútea.

1 y 7 — músculo glúteo máximo;
 2 — nervio glúteo superior;
 3 — ligamento sacrospinal;
 4 — nervio pudendo;
 5 — ramos perineales;
 6 — ramo femorocutáneo posterior;

8 — músculo cuadrado femoral;
 9 — nervio isquiático;
 10 — músculo piriforme;
 11 — músculo tensor de la fascia lata;
 12 — músculo glúteo mínimo.

misma arteria, pasa por la pared lateral de la fosa isquiorrectal. En los límites de esta última, salen del mismo los nervios rectales inferiores (*nn. rectales inferiores*) que inervan el esfínter del ano y la piel en el área circular próxima al ano.

A nivel de la tuberosidad del isquion, cerca del borde posterior del diafragma urogenital, el pudendo se divide en los nervios perineales y el nervio dorsal del pene (del clítoris). Los primeros, yendo hacia delante, inervan los músculos isquiocavernoso, bulbocavernoso y transverso superficial del periné, así como la piel del periné. Sus ramos terminales inervan la piel de la parte posterior del escroto (nervios escrotales posteriores) y de los grandes labios (nervios labiales posteriores). El nervio dorsal del pene (del clítoris) acompaña en el espesor del diafragma urogenital a la arteria dorsal del pene, da ramitos para el músculo transverso profundo del periné y el músculo esfínter estriado de la uretra (*m. sphínter uretrae*), pasa al dorso del pene (o del clítoris) donde se extiende hasta la piel, principalmente la del glande del pene. En la composición del nervio pudendo entran gran número de fibras vegetativas (véase pág. 344).

Ramos largos (fig. 441):

1. Nervio femorocutáneo posterior (*n. cutaneus femoris posterior*) (S_I , S_{II} , S_{III}), sale de la pelvis junto con el nervio isquiático y luego desciende

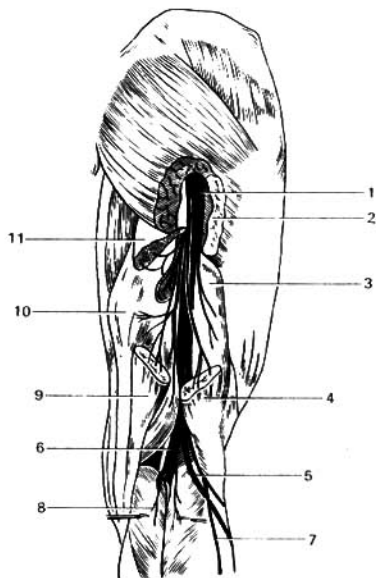


Fig. 441. Trayecto del nervio isquiático (ciático) en el muslo.

- 1 — nervio isquiático;
 2 — músculo glúteo máximo;
 3 — músculo bíceps femoral (cabeza breve);
 4 — músculo bíceps femoral (cabeza larga);
 5 — nervio peroneo común;
 6 — nervio tibial;
 7 — nervio cutáneo sural lateral;
 8 — ramos musculares del nervio tibial;
 9 y 11 — músculo semitendinoso;
 10 — músculo semimembranoso.

debajo del músculo glúteo máximo, en la cara posterior del muslo. Desde su parte medial da ramitos que van subcutáneamente en la parte inferior de la nalga (nervios inferiores de la nalga) y al periné (ramos perineales) (véase fig. 444). En el muslo desciende sobre la superficie de los músculos posteriores hasta el hueso poplíteo y da múltiples ramos que se extienden en la piel de la parte posterior del muslo y de la pierna.

2. **Nervio isquiático** (*n. ischiadicus*), el más grande de todos los nervios del cuerpo, representa la continuación inmediata del plexo sacro y contiene fibras de todas sus raíces. Sale de la pelvis a través del agujero isquiático mayor, por debajo del músculo piriforme cubierto por el músculo glúteo máximo. Después, más abajo, el nervio sale debajo del borde inferior de este músculo y desciende verticalmente en la parte posterior del muslo cubierto por los flexores de la pierna. En la parte superior del hueso poplíteo termina bifurcándose en sus ramos principales: el medial, que es el más grueso, el nervio tibial (*n. tibialis*), y el lateral, el más fino, el nervio peroneo o fibular común [*n. peroneus (fibularis) communis*]. Muy a menudo, el nervio se encuentra dividido en los dos troncos aislados que se encuentran a todo lo largo de la parte posterior del muslo.

Ramos del nervio isquiático (n. ischiadicus):

1. **Ramos musculares**, para los músculos posteriores del muslo: músculo

semitendinoso, músculo semimebranoso y la cabeza larga (*caput longum*) del músculo bíceps femoral, y también la parte posterior del músculo aductor magno. La cabeza breve (*caput breve*) del músculo bíceps recibe un ramito del nervio peroneo común. Del mismo lugar parte un ramito para la articulación de la rodilla (véase fig. 441).

2. **Nervio tibial** (*n. tibialis*) (L_{IV} , L_V , S_1 , S_{III}) va directamente hacia abajo, por el plano medio del hueco poplíteo, junto con los vasos poplíteos, luego entra en el canal femoropoplíteo y en compañía de la arteria y las venas tibiales posteriores llega hasta el maléolo tibial. Detrás de éste el nervio se divide en sus ramos terminales, los nervios plantares medial y lateral, los cuales pasan por los surcos homónimos de la planta del pie. En el hueco poplíteo, a partir del nervio salen ramos musculares para los músculos gastrocnemio (*m. gastrocnemius*), plantar delgado (*m. plantaris*), sóleo (*m. soleus*), y poplíteo (*m. popliteus*), y también varios ramitos para la articulación de la rodilla. Además, emite un ramo cutáneo largo, el nervio cutáneo sural medial (*n. cutaneus surae medialis*), que desciende junto con la vena safena parva e inerva la piel de la cara posteromedial de la pierna. En la pierna el nervio tibial (*n. tibialis*) inerva con sus ramitos a los tres músculos profundos: mm. tibial posterior, flexor largo del dedo grueso y flexor largo de los dedos, y la parte posterior de la articulación talocrural, y por detrás del maléolo tibial da ramos cutáneos, ramos calcáneos mediales, para la piel del talón y el borde medial del pie (fig. 442).

Nervio plantar medial (*n. plantaris medialis*), va por el trayecto de la arteria homónima, en el surco plantar medial, a lo largo del borde medial del músculo flexor breve de los dedos (*m. flexor digitorum brevis*) e inerva a este músculo y a los del grupo medial, excepto el aductor del dedo grueso y de la cabeza lateral del flexor breve del dedo grueso. Luego se divide en siete **nervios digitales plantares propios**, de los cuales uno va al borde medial del dedo grueso y de paso inerva también al primero y segundo músculos lumbricales, y los seis restantes inervan la piel interdigital de cuatro dedos, comenzando en la parte lateral del dedo grueso y terminando en el borde medial del IV dedo (fig. 443).

Nervio plantar lateral (*n. plantaris lateralis*), va por el trayecto de la arteria homónima en el surco plantar lateral. Este inerva por medio de ramos musculares a los tres músculos del grupo lateral de la planta del pie y al músculo cuadrado plantar (*m. quadratus plantae*) y se divide en dos ramos: uno profundo y otro superficial. El profundo va junto con el arco plantar e inerva el tercero y cuarto músculos lumbricales, a todos los músculos interóseos y también al aductor del dedo grueso y a la cabeza lateral del flexor breve del dedo grueso. El ramo superficial da ramos para la piel de la planta y se divide en **tres nervios digitales plantares propios** que van a ambos lados del V dedo y a la parte del IV dedo dirigida hacia el V. La distribución de los nervios plantares medial y lateral corresponde al trayecto del nervio ulnar y del mediano en la muñeca.

3. **Nervio peroneo (fibular) común** [*n. peroneus (fibularis) communis*] (L_{IV} , L_V , S_1 , S_{II}), va lateralmente al nervio tibial (*n. tibialis*), hasta la cabeza del peroné donde perfora el origen del músculo peroneo largo y se divide en los ramos superficial y profundo. En su trayecto el nervio emite ramo cutáneo sural lateral (*n. cutaneus surae lateralis*) que inerva la piel del lado lateral de la pierna. Más abajo de la parte media de la pierna, el nervio se une

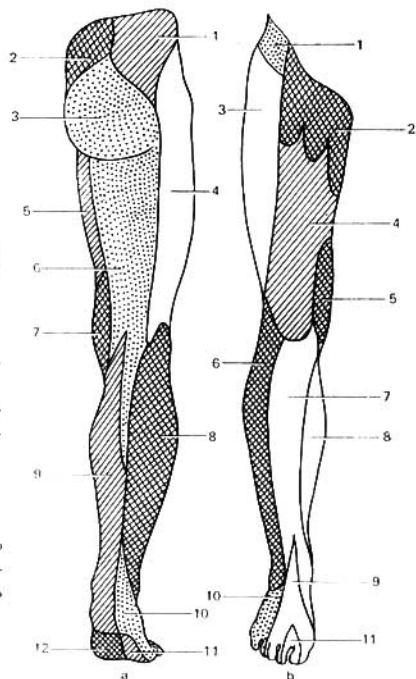


Fig. 442. Inervación cutánea del miembro inferior (según Kiss-Szentágothai).

- a — cara posterior;
- 1 — nervios superiores de la nalga;
- 2 — nervios medios de la nalga;
- 3 — nervios inferiores de la nalga;
- 4 — nervio femorocutáneo lateral;
- 5 — ramos cutáneos anteriores del nervio femoral;
- 6 — ramo femorocutáneo posterior;
- 7 — ramo cutáneo del nervio obturador;
- 8 — nervio cutáneo sural lateral (n. peroneo común);
- 9 — nervio cutáneo sural medial (n. tibial);
- 10 — nervio sural;
- 11 — nervio peroneo profundo.
- b — cara anterior;
- 1 — ramo cutáneo lateral;
- 2 — nervio genitofemoral;
- 3 — nervio cutáneo femoral;
- 4 — ramos cutáneos anteriores del nervio femoral;
- 5 — ramos cutáneos del nervio obturador;
- 6 — nervio cutáneo sural lateral (nervio peroneo común);
- 7 — nervio safeno (nervio femoral);
- 8 — nervio cutáneo sural medial;
- 9 — nervio peroneo superficial;
- 10 — nervio sural;
- 11 — nervio peroneo profundo.

con el cutáneo sural medial (*n. cutaneus surae medialis*) formando el nervio sural, que rodea por detrás el maléolo lateral, dando los ramos calcáneos laterales (*rami calcanei laterales*) para la piel del talón y luego sigue con el nombre de nervio cutáneo dorsal lateral, innervando la piel de este borde del pie y el lado lateral del V dedo.

Ramo superficial del nervio peroneo superficial [*n. peroneus (fibularis) superficialis*], descendiendo entre los músculos peroneos por el canal musculoperoneo superior, dando ramos musculares. En el límite del tercio medio e inferior de la pierna, ésta ya en calidad de nervio cutáneo perfora la fascia y baja a la línea media del dorso del pie, bifurcándose en dos ramos. Uno de éstos, el nervio cutáneo dorsal medial del pie [*n. cutaneus (pedis) dorsalis medialis*], inerva la parte medial del dedo grueso y los bordes, contiguos de los dedos II y III (**nervios digitales dorsales**). El otro ramo, el nervio cutáneo dorsal intermedio del pie [*n. cutaneus (pedis) dorsalis intermedius*], se divide en los

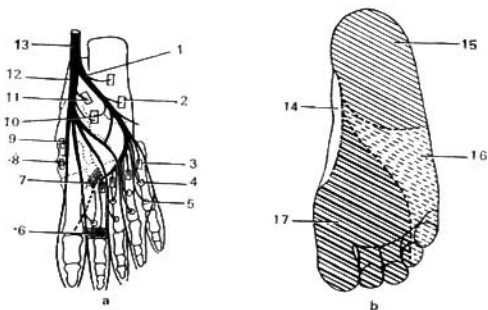


Fig. 443. Nervios de la planta del pie (a) y esquema de su inervación cutánea (b).

- | | |
|--|--|
| 1 — nervio plantar lateral; | 10 — músculo cuadrado plantar; |
| 2 — músculo flexor (breve) del dedo meñique; | 11 — músculo flexor breve de los dedos; |
| 3 — músculos interóseos dorsales; | 12 — nervio plantar medial; |
| 4 — músculos interóseos plantares; | 13 — nervio tibial; |
| 5 — músculos lumbricales; | 14 — región de la ramificación del nervio safeno; |
| 6 — cabeza transversa del músculo aductor del dedo grueso; | 15 — región de la inervación del nervio tibial; |
| 7 — cabeza oblicua del músculo aductor del dedo grueso; | 16 — región de la inervación del nervio plantar lateral; |
| 8 — músculo flexor breve del dedo grueso; | 17 — región de la inervación del nervio plantar medial. |
| 9 — músculo aductor del dedo grueso; | |

nervios digitales dorsales del pie que inervan los lados contiguos y la cara dorsal de los II-V dedos (véase fig. 442).

Ramo profundo del nervio peroneo profundo [*n. peroneus (fibularis) profundus*], pasa acompañando a la arteria tibial anterior, dándole ramos a los músculos tibial anterior, extensor largo de los dedos y extensor largo del dedo grueso, y también un ramo articular para la articulación talocrural. Este nervio junto con la arteria que le acompaña sale al dorso del pie, inerva el músculo extensor breve de los dedos, y luego se bifurca en dos **nervios digitales dorsales**, que inervan la piel de las caras vecinas de los I y II dedos.

En la composición del plexo sacro, perteneciente al sistema nervioso de la vida animal, toman parte fibras preganglionares y parasimpáticas, que se inician en los cuernos laterales de los II-IV segmentos sacros de la médula espinal. Estas fibras, en forma de nervios erectores o nervios espláncnicos pelvianos, se dirigen a los plexos nerviosos de la pelvis que inervan las vísceras pelvianas: la vejiga urinaria, el colon sigmoideo, el recto y los órganos genitales internos.

PLEXO COCCIGEO

El **plexo coccígeo** (*plexus coccygeus*) está compuesto por los ramos ventrales del V nervio sacro y del coccígeo. De éste salen los finos ramos anococcígeos

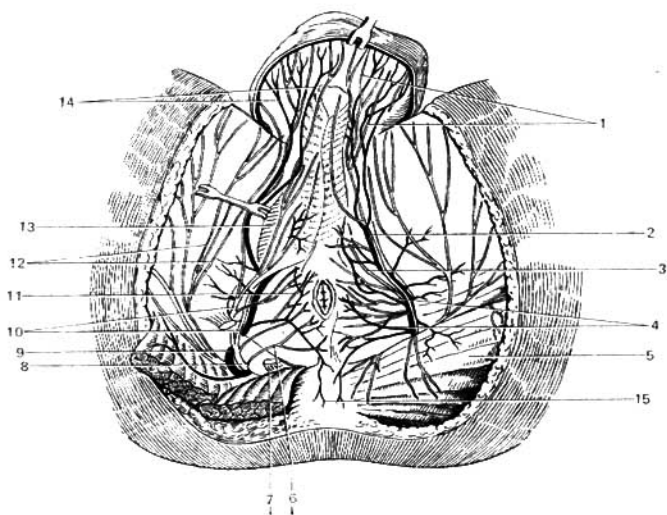


Fig. 444. Nervios del periné masculino.

- | | |
|--|--|
| 1 — nervios escrotales posteriores; | 9 — arteria pudenda interna; |
| 2 — arteria perineal; | 10 — nervios perineales; |
| 3 — nervio dorsal del pene; | 11 — músculo esfínter externo del ano; |
| 4 — arterias rectales inferiores; | 12 — ramos perineales del nervio femoro- |
| 5 — músculo glúteo máximo; | rocutánneo posterior; |
| 6 — nervio rectal inferior; | 13 — trigono urogenital; |
| 7 — ligamento sacrotuberal (seccionado); | 14 — arterias escrotales posteriores; |
| 8 — nervio pudendo; | 15 — nervios anocócigeos. |

terminales (*nn. anococcygei*) del plexo sacrococcígeo, que al unirse con el ramo dorsal del nervio coccígeo se ramifican en la piel cercana al vértice del cóccix (véase fig. 444).

NERVIOS CRANEALES

Los nervios craneales son 12 pares: I — n. olfatorio (*n. olfactorius*), II — n. óptico (*n. opticus*), III — n. oculomotor (*n. oculomotorius*), IV — n. troclear (*n. trochlearis*), V — n. trigémino (*n. trigeminus*), VI — n. abductor (*n. abducens*), VII — n. facial (*n. facialis*), VIII — n. vestibulococlear (*n. vestibulocochlearis*), IX — n. glosofaríngeo (*n. glossopharyngeus*), X — n. vago (*n. vagus*), XI — n. accesorio (*n. accessorius*), XII — n. hipogloso (*n. hypoglossus*).

Los nervios craneales poseen particularidades que los distinguen de los nervios espinales. Estas particularidades dependen fundamentalmente de

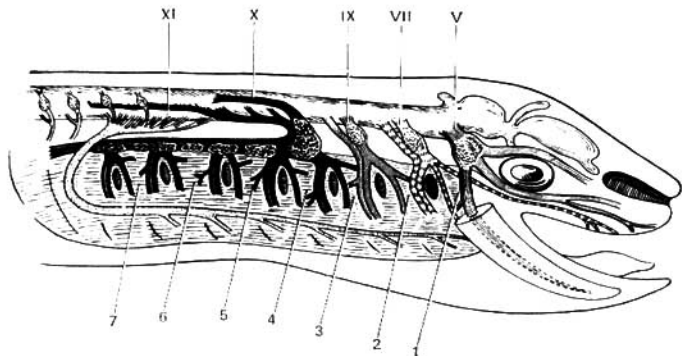


Fig. 445. Esquema de los nervios craneales de un vertebrado inferior.

Los arcos viscerales están designados con números árabes y los nervios con romanos.

otras condiciones del desarrollo del encéfalo y de la cabeza en comparación con la médula espinal y el tronco. Ante todo, los primeros dos nervios craneales relacionados con el prosencéfalo, por su carácter y origen, ocupan una posición por completo diferente entre todos nervios: son prolongaciones del encéfalo. Los demás, a pesar de que no se diferencian en principio de los nervios espinales, pero de todas maneras para ellos es característica la circunstancia de que ninguno corresponde por completo al nervio espinal formado por las raíces ventral y dorsal. Cada nervio craneal representa en sí mismo alguna de estas dos raíces, que en la cabeza nunca se unen, lo que hace recordar las relaciones análogas existentes en los nervios espinales de los vertebrados primitivos (lampreas) (fig. 445). Los nervios craneales III, IV, VI y XII corresponden a las raíces ventrales de los nervios espinales, y los nervios V, VII, VIII, IX y X son homólogos de las raíces dorsales (figs. 446, 447).

Los nervios craneales, al igual que los espinales, poseen núcleos de substancia gris: somatosensitivos (correspondiente a los cuernos posteriores de la substancia gris de la médula espinal), somaticomotores (correspondientes a los cuernos anteriores) y vegetativos (correspondientes a los cuernos laterales). Estos últimos pueden dividirse en viscerosensitivos y visceromotores, de los cuales los visceromotores inervan no sólo la musculatura lisa, sino también los músculos estriados de origen visceral. Teniendo en cuenta que los músculos estriados viscerales adquirieron rasgos de los músculos somáticos, todos los núcleos de los nervios craneales que tienen relación con los músculos estriados independientemente de su origen, es mejor designarlos como somaticomotores.

Como resultado, en la composición de los nervios craneales existen los mismos componentes que en los nervios espinales:

Aferentes:

1. *Fibras somatosensitivas*, que proceden de los órganos receptores de las

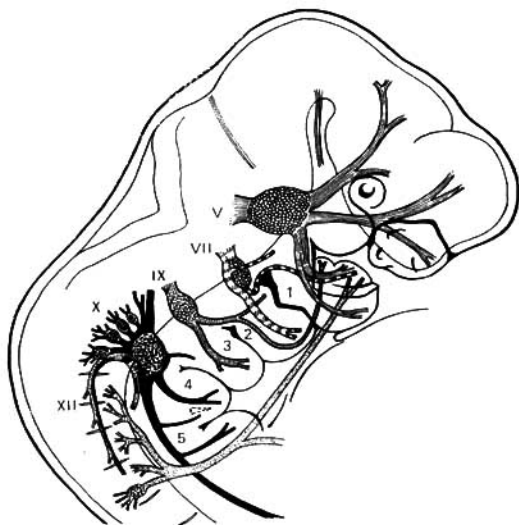


Fig. 446. Esquema de los nervios craneales del embrión humano.

Las designaciones son las mismas que en la fig. 445.

excitaciones físicas (presión, temperatura, sonido y luz), es decir, de la piel, órganos del oído y de la vista — II, V, VIII.

2. *Fibras viscerosensitivas*, que proceden de los órganos receptores de las excitaciones químicas (por las partículas de diferentes sustancias disueltas o en suspensión en el medio ambiente o en las cavidades internas), es decir, de las terminaciones nerviosas en los órganos digestivos y otras vísceras, de los órganos especiales de la faringe, de las cavidades bucal (órganos de gusto) y nasal (órganos del olfato) — I, V, VII, IX, X.

Eferentes:

3. *Fibras somaticomotoras*, que inervan la musculatura estriada, a saber: los músculos parietales originados de los miótomas craneales, los músculos del ojo (III, IV, VI); la musculatura hipoglosa (lengua) (XII), y también los músculos del tipo esquelético (somático), desplazados otra vez hacia el extremo anterior del tracto digestivo, los llamados músculos del aparato visceral (branquial), que en el hombre y los mamíferos se convirtieron en masticadores mímicos, etc. (V, VII, IX, X, XI).

4. *Fibras visceromotoras*, que inervan la musculatura visceral, es decir, la musculatura lisa de los vasos y las vísceras (órganos digestivos y respiratorios), músculo cardíaco y también las glándulas de diferentes tipos (fibras secretorias) — VII, IX, X.

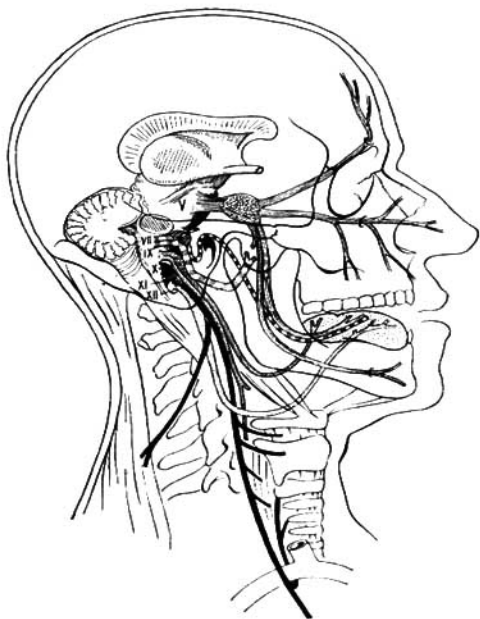


Fig. 447. Esquema de los nervios craneales del hombre adulto.

Las designaciones son las mismas que en la fig. 445.

En la composición de los nervios motores pasan a los mismos órganos las fibras simpáticas que van desde los ganglios simpáticos correspondientes.

De los 12 pares de nervios craneales, el VIII par es un nervio somático-sensitivo, y los III, IV, VI, XI y XII pares son somaticomotores. Los restantes (V, VII, IX, X) son mixtos.

El nervio olfatorio, que puede llamarse viscerosensitivo, el nervio óptico, somaticosensitivo, ocupan una posición especial, de la cual ya hemos hablado.

Un pequeño número de nervios somaticomotores, en comparación con los demás, se encuentra en conexión con la reducción de los miótomas de la cabeza, que sólo dan origen a los músculos del ojo. El desarrollo de los nervios mixtos que contienen componentes viscerales está relacionado con la evolución de la parte anterior del tubo intestinal (prensor y respiratorio), y en cuya región se desarrolla el aparato visceral con su zona sensitiva complicada y su considerable musculatura.

Para la mejor comprensión de los nervios craneales citamos la tabla que indica las relaciones mutuas de los somitas de la cabeza, las raíces de los nervios craneales y los arcos viscerales:

Somita	Raíz ventral	Raíz dorsal	Arco
I	III	V — nervio oftálmico (profundo)	—
II	IV	V — nervios maxilar y mandibular	Mandibular
III	VI	VII, VIII	Hipogloso
IV	—	IX	I branquial
V	—	X, XI	II branquial y los siguientes
y los siguientes			

Por lo común, los nervios craneales se describen por los números del I al XII. Pero si somos fieles al principio histórico, entonces éstos deben ser vistos en un orden inverso, correspondiente al desarrollo de las diferentes partes del encéfalo. En el mismo orden los exponemos nosotros (también así aparece en algunos manuales de neuropatología: E. K. Sepp, M. B. Zucker y E. V. Schmidt, 1950).

NERVIOS QUE SE DESARROLLARON MEDIANTE LA FUSIÓN DE NERVIOS ESPINALES

A este grupo pertenece un solo nervio, el hipogloso.

XII PAR-NERVIO HIPOGLOSO

El **nervio hipogloso** (*n. hypoglossus*) (figs. 388, 448, 449), es el resultado de la fusión de 3-4 nervios espinales (occipitales), segmentarios, que existen independientes en los animales y que inervan la musculatura hipoglosa. En correspondencia con el aislamiento de ésta de los músculos de la lengua, estos nervios (occipitales espinales anteriores) en los vertebrados superiores y en el hombre se fusionan formando como un grupo intermedio entre los nervios espinales y los craneales. Con esto se explica la posición del núcleo del nervio no sólo en el encéfalo, sino también en la médula espinal; la posición del propio nervio en el surco anterolateral de la médula oblongada, cerca de la médula espinal y su salida por muchos filetes radiculares (10-15), y también la conexión con los ramos ventrales de los I y II nervios cervicales en forma de asa cervical (asa del nervio hipogloso).

El nervio hipogloso, siendo muscular, contiene fibras eferentes (motoras) para los músculos de la lengua, y fibras aferentes (proprioceptivas) de los receptores de estos músculos. Por él también pasan fibras simpáticas del ganglio cervical superior (L. A. Orbely, A. V. Tonkij) y tiene relaciones con el nervio lingual (éstas han sido estudiadas detalladamente por R. A. Bárdina), con el ganglio inferior del vago y con los I y II nervios cervicales.

El núcleo somaticomotor único del nervio, localizado en la médula oblonga-

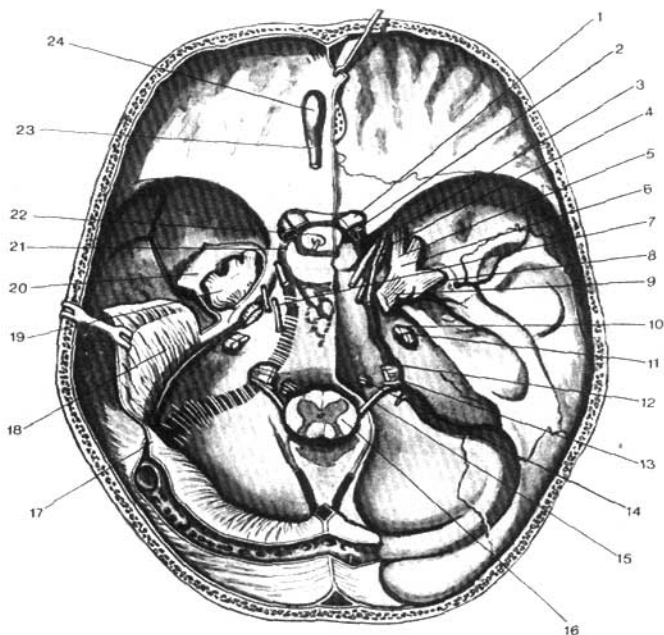


Fig. 448. Relación de los nervios craneales con los agujeros del cráneo (según R. Sinélnikov).

- | | |
|---|--|
| 1 — nervio óptico; | 12 — nervio glossofaríngeo; |
| 2 — arteria oftálmica; | 13 — nervio vago; |
| 3 — nervio oculomotor; | 14 — nervio hipogloso; |
| 4 — nervio troclear; | 15 — nervio accesorio; |
| 5 — nervio oftálmico (I ramo del trigémino); | 16 — médula oblongada; |
| 6 — nervio maxilar (II ramo del trigémino); | 17, 18 — tienda del cerebelo; |
| 7 — nervio abductor (<i>abducens</i>); | 19 — ganglio trigeminal; |
| 8 — nervio mandibular (III ramo del trigémino); | 20 — duramadre del encéfalo; |
| 9 — nervio trigémino; | 21 — seno cavernoso; |
| 10 — nervio facial; | 22 — diafragma de la silla turca (con el agujero para el infundíbulo e hipófisis); |
| 11 — nervio vestibulococlear; | 23 — tracto olfatorio; |
| | 24 — bulbo olfatorio. |

da, en la región del triángulo hipogloso de la fosa romboidal (véase pág. 207), desciende a través de la médula oblongada, llegando hasta los I-II segmentos cervicales y entra en el sistema de la formación reticular. El nervio aparece con varias raíces en la base del encéfalo, entre la pirámide y la oliva, luego

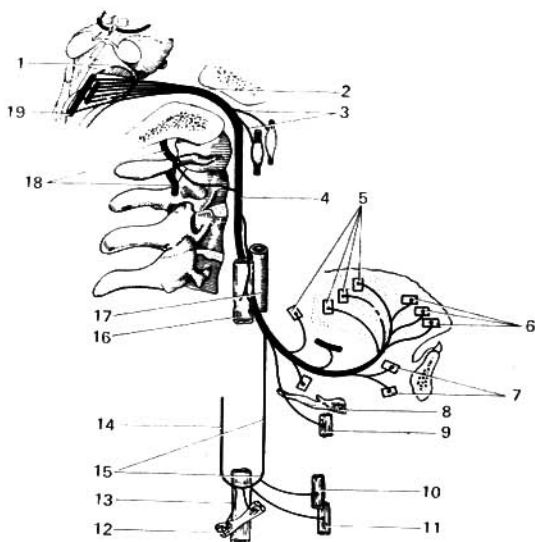


Fig. 449. Esquema del inicio de la ramificación y de las conexiones del nervio hipoglósico.

- | | |
|--|--|
| 1 — fosa rombóidea; | 10 — ramos para el músculo esterno-
hióideo; |
| 2 — canal del nervio hipoglósico; | 11 — ramos para el músculo esterno-
tiroideo; |
| 3 — ramos comunicantes del nervio hi-
poglósico con el ganglio cervical
simpático superior y con el ganglio
inferior del nervio vago; | 12 — ramo para el músculo omohióideo; |
| 4 — nervio hipoglósico; | 13, 16 — vena yugular interna; |
| 5, 6 — ramos del nervio hipoglósico para
los músculos de la lengua; | 14 — raíz inferior del plexo cervical para
el nervio hipoglósico; |
| 7 — ramos para el músculo genihióideo; | 15 — raíz superior del nervio hipoglósico; |
| 8 — hueso hióideo; | 17 — carótida interna; |
| 9 — ramo para el músculo tirohióideo; | 18 — nervios cervicales 1, 2; |
| | 19 — núcleo del nervio hipoglósico. |

atraviesa el canal homónimo en el hueso occipital [*canalis (nervi) hipoglossi*], baja por la parte lateral de la arteria carótida interna, va por debajo del vientre posterior del músculo digástrico y se dirige en forma de arco convexo hacia abajo por la cara lateral del músculo hioglosso. Aquí el arco del nervio limita por arriba el triángulo de Pirogov (véase pág. 60).

Cuando el arco del nervio hipoglósico tiene una disposición alta, el triángulo de Pirogov tiene un área mayor y viceversa (V. V. Kavérina). Cerca del borde anterior del músculo hioglosso, el nervio emite sus ramos terminales que entran en la musculatura de la lengua. Una parte de las fibras del nervio va en las composicións de los ramos del nervio facial que van al músculo orbicular de los labios, con la particularidad de que al lesionarse el núcleo del nervio, se altera

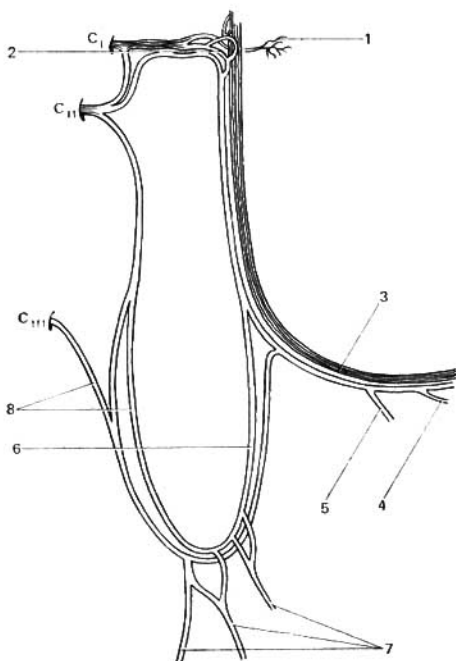


Fig. 450. Esquema de las conexiones del nervio hipogloso con los nervios espinales cervicales.

- 1 — ramos para el músculo recto anterior de la cabeza y para el músculo largo de la cabeza;
 2 — fascículo de fibras de C_1 en la composición de la raíz superior del nervio hipogloso;
 3 — nervio hipogloso;

- 4 — ramo para el músculo geniohioideo;
 5 — ramo para el músculo tirohioideo;
 6 — raíz superior del nervio hipogloso;
 7 — ramos musculares;
 8 — raíz inferior del plexo cervical en la composición del asa cervical.

en algo la función de este músculo (F. A. Poyemni y E. P. Semionova, 1960).

Uno de los ramos del nervio, **la raíz superior**, corre hacia abajo, se une a **la raíz inferior** procedente del plexo cervical y forma con ésta el asa cervical (fig. 450). De esta última se inervan los músculos infrahioideos y el músculo geniohioideo. La raíz superior del nervio hipogloso consta totalmente de fibras de los I y II nervios cervicales, procedentes del plexo cervical y están unidas con ésta. Este enlace morfológico del nervio hipogloso con el plexo cervical puede explicarse por el desarrollo del nervio, y también porque los

músculos de la lengua durante la deglución están relacionados funcionalmente con los músculos del cuello que influyen sobre el hueso hioideo y el cartilago tiroideo (F. A. Poyemni y E. P. Seminova, 1960).

NERVIOS DE LOS ARCOS VISCERALES

A este grupo pertenecen los nervios craneales V, VII, IX y X, los cuales, al igual que los homólogos de las raíces dorsales de los nervios espinales, están inervados con los ganglios nerviosos situados fuera del cerebro, junto con las células pseudounipolares. Estos nervios se desarrollan en relación con el mielencéfalo. A la par que las fibras sensitivas contienen fibras motoras que inervan la musculatura del aparato visceral (branquial) y resultan así ser nervios de los arcos viscerales.

El nervio visceral, típico de los peces, inervador del arco visceral (branquial), consta ordinariamente del ganglio epibranquial, del ramo prebranquial (*ramus pretrematicus*), constituido por fibras sensitivas y el ramo postbranquial (*ramus posttrematicus*), compuesto de fibras sensitivas y motoras. Las fibras sensitivas de ambos ramos son prolongaciones de las neuronas localizadas en el ganglio epibranquial, y las motoras pasan sin entrar en el ganglio, lo mismo que sucede en el nervio espinal. Precisamente estos rasgos característicos de la estructura del nervio visceral típico van a revelarse más o menos manifiestamente en la constitución de los nervios indicados. En este grupo también describiremos el XI par — nervio accesorio—, que es un desprendimiento del X par, y el VIII par — nervio vestibulococlear. Este último es un nervio aferente que se separó del nervio facial en el proceso de su desarrollo, y por eso, a pesar de no pertenecer a los nervios de los arcos viscerales, los datos sobre el mismo serán expuestos después del VII par.

V PAR-NERVIO TRIGEMINO

El nervio trigémino (figs. 388, 448, 451) se desarrolla en relación con es primer arco branquial (mandibular) y es mixto. Con sus fibras sensitivas inerva la piel de la cara y la parte anterior de la cabeza, limitando por detrás con la zona de distribución cutánea de los ramos dorsales de los nervios cervicales y los del plexo cervical. Los ramos cutáneos (posteriores) del II nervio cervical entran en el territorio del trigémino y en consecuencia surge una zona limítrofe de inervación mixta cuya anchura es de 1-2 traveses de dedos. El nervio trigémino es también conductor de la sensibilidad de los receptores de las mucosas de la boca, la nariz, del oído y de la conjuntiva de los ojos, exceptuando aquellas partes de estos últimos que son receptoras específicas de los órganos de los sentidos (inervados por los I, II, VII, VIII y IX pares).

En calidad de nervio del primer arco branquial, el trigémino inerva los músculos de la masticación, desarrollados de este arco, y los músculos del suelo de la boca (véase tomo I); contiene también fibras aferentes (proprioceptivas) que salen de sus receptores y terminan en el núcleo del tracto mesencéfalo del nervio trigémino (A. R. Buchanan, 1962).

Además, en la composición de los ramos del nervio entran las fibras secretoras (vegetativas) para las glándulas que se hallan en la región de las cavidades faciales.

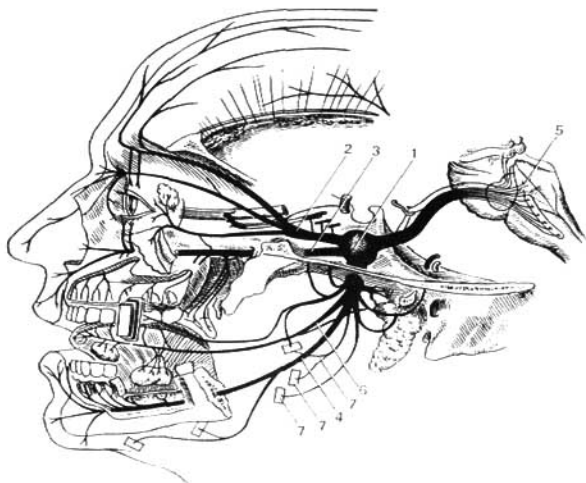


Fig. 451. Esquema del nervio trigémino.

1 — ganglio trigeminal;
 2 — I ramo del trigémino;
 3 — II ramo del trigémino;
 4 — III ramo del trigémino;

5 — fondo del IV ventrículo;
 6 — nervio lingual;
 7 — ramos para la musculatura
 masticadora.

El trigémino es un nervio mixto que tiene *cuatro núcleos*, de los cuales, dos sensitivos y uno motor, están situados en el cerebro posterior, y otro sensitivo (proprioceptivo) se encuentra en el cerebro medio (véase pág. 209). Las prolongaciones de las células del núcleo motor emergen del puente en la línea que separa a éste del pedúnculo cerebelar medio y que une el lugar de salida de los nervios trigémino y facial (línea trigeminofacial), formando la raíz motora del nervio. Al lado de ésta, la raíz sensitiva hace su entrada en la sustancia del encéfalo, formando ambas raíces el tronco del nervio trigémino, el que después de su emergencia penetra debajo de la duramadre del suelo de la fosa craneal media y se sitúa sobre la cara superior de la porción petrosa del temporal, cerca de su vértice, precisamente donde se encuentra la impresión trigemina. Aquí la duramadre se desdobra y forma para éste una pequeña cavidad, la cavidad trigeminal. En esta cavidad la raíz sensitiva tiene un gran ganglio semilunar, el ganglio trigeminal (de Gasser). Las prolongaciones centrales de las células de este ganglio constituyen la raíz sensitiva y van a los núcleos sensitivos: el núcleo sensitivo principal del n. trigémino (*nucleus sensorius principalis n. trigemini*), el núcleo del tracto espinal del n. trigémino (*nucleus tractus spinalis n. trigemini*) y el núcleo del tracto mesencefálico (*nucleus tractus mesencephalicis n. trigemini*). Las prolongaciones periféricas

entran en la composición de los tres ramos principales del nervio trigémino que parten del borde convexo del ganglio.

Estos ramos son los siguientes: el primer ramo, **nervio oftálmico**, el segundo, **nervio maxilar**, y el tercero, **nervio mandibular**. La raíz motora del trigémino, que no participa en la formación del ganglio, pasa libremente por debajo del mismo y luego se une al tercer ramo. El nervio trigémino del hombre es el resultado de la fusión de dos nervios presentes en los animales: 1) el **nervio oftálmico profundo** o I **nervio trigémino**, y 2) el **nervio maxilo-mandibular** o II **nervio trigémino**. Las huellas de esta fusión suelen manifestarse también en el ganglio trigeminal, el cual a menudo suele ser doble. En correspondencia con esto, el ramo oftálmico es el antiguo oftálmico profundo, y los dos ramos restantes constituyen el nervio maxilomandibular que, siendo un nervio del primer arco visceral (branquial), tiene la estructura de un nervio visceral típico (pág. 289): su ganglio trigeminal es homólogo del ganglio epibranchial; el ramo maxilar es homólogo del ramo prebranchial, y el ramo mandibular es homólogo del ramo postbranchial. Con eso se explica el porqué el ramo mandibular resulta ser un ramo mixto, y su raíz motora pasa sin entrar en el ganglio del nervio.

Cada uno de los tres ramos del nervio trigémino envía un ramito delgado a la duramadre.

En la región donde se ramifica cada uno de estos ramos se encuentran varios pequeños ganglios que pertenecen al sistema nervioso vegetativo, pero que se describen generalmente con el trigémino. Estos ganglios vegetativos (parasimpáticos) tuvieron su origen en células que se trasladaron durante la embriogénesis a las vías de los ramos del nervio trigémino, con lo que se explica la relación con éstos conservada para toda la vida, a saber: con el nervio oftálmico — el ganglio ciliar—; con el nervio maxilar — el ganglio pterigopalatino—; con el nervio mandibular — el ganglio ótico—; y con el nervio lingual (del III ramo) — el ganglio submandibular.

PRIMER RAMO DEL NERVIOS TRIGEMINO

Nervio oftálmico (*n. ophthalmicus*) (fig. 452). Sale del cráneo hacia la órbita, a través de la fisura orbital superior, pero antes de penetrar en ésta se divide en tres ramos: **ramo medial** o **nervio nasociliar**, **ramo medio** o **nervio frontal** y **ramo lateral** o **nervio lagrimal**.

1. **Nervio frontal** (*n. frontalis*). Se dirige hacia delante por debajo del techo de la órbita, atraviesa la incisura (o agujero) supraorbital y va a la piel de la frente con el nombre de nervio supraorbital, dando en su trayecto ramos para la piel del párpado superior y del ángulo medial del ojo.

2. **Nervio lagrimal** (*n. lacrimalis*). Va a la glándula lagrimal, a la que atraviesa y viene a terminar en la piel y la conjuntiva del ángulo lateral del ojo. Antes de penetrar en la glándula el nervio lagrimal se une con el nervio cigomático (del II ramo del nervio trigémino) (véase pág. 293). A través de esta conexión el nervio lagrimal recibe las fibras secretoras para la glándula lagrimal y le facilita también fibras sensitivas.

3. **N. nasociliar** (*n. nasociliaris*). Inerva la parte anterior de la cavidad nasal (n. etmoidales anterior y posterior), el bulbo del ojo (nervios ciliares largos), la piel del ángulo medial del ojo, la conjuntiva y el saco lagrimal (nervio infratroclear). De éste también se desprende un ramo comunicante

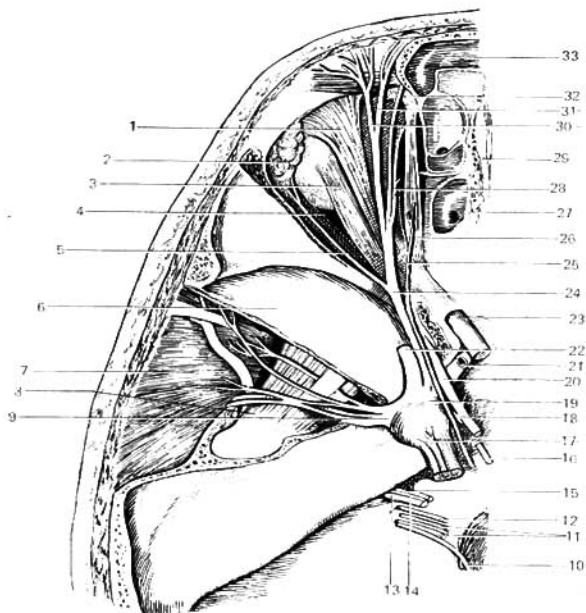


Fig. 452. Nervios de la órbita (vista superior).

- | | |
|--|--------------------------------|
| 1 — músculo elevador del párpado superior; | 17 — nervio trigémino; |
| 2 — glándula lagrimal; | 19 — ganglio trigeminal; |
| 3 — músculo recto superior; | 20 — nervio oculomotor; |
| 4 — nervio lagrimal; | 21 — arteria carótida interna; |
| 5 — músculo recto lateral; | 22 — nervio maxilar; |
| 6 — fosa media del cráneo; | 23 — nervio óptico; |
| 7 — músculo temporal; | 24 — nervio oftálmico; |
| 8 — músculo pterigoideo lateral; | 25 — nervio troclear; |
| 9 — nervio mandibular; | 26 — músculo oblicuo superior; |
| 10 — nervio accesorio; | 27 — lámina cribosa; |
| 11 — nervio vago; | 28 — nervio nasociliar; |
| 12 — nervio glossofaríngeo; | 29 — crista galli; |
| 13 — plexo coclear del VIII par; | 30 — nervio supraorbital; |
| 14 — plexo vestibular del VIII par; | 31 — nervio frontal; |
| 15 — nervio facial; | 32 — tróclea; |
| 16, 18 — nervio abductor; | 33 — seno frontal. |

para el ganglio ciliar. El nervio oftálmico realiza la inervación sensitiva (proprioceptiva) de los músculos del ojo con ayuda de las conexiones con los III, IV y VI pares nerviosos.

El ganglio ciliar tiene la forma de un pequeño engrosamiento ovalado de 1,5 mm de longitud, aproximadamente, situado sobre la cara lateral del

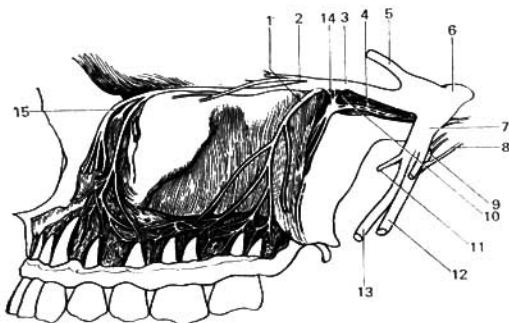


Fig. 453. Nervio maxilar (II ramo del trigémino).

- | | |
|-----------------------------------|--|
| 1 — ramo dental superior; | 9 — ganglio ótico; |
| 2 — nervio cigomático; | 10 — ramitos del ganglio pterigopalatino para el nervio maxilar; |
| 3 — nervio maxilar; | 11 — nervio masetérico; |
| 4 — nervio del canal pterigoideo; | 12 — nervio alveolar inferior; |
| 5 — nervio oftálmico; | 13 — nervio lingual; |
| 6 — nervio trigémino; | 14 — ganglio pterigopalatino; |
| 7 — nervio mandibular; | 15 — nervio infraorbital. |
| 8 — cuerda del tímpano; | |

nervio óptico. En este ganglio, que pertenece al sistema vegetativo, se interrumpen las fibras parasimpáticas que van del núcleo accesorio en la composición del nervio oculomotor a los músculos lisos del ojo. Del extremo anterior del ganglio parten 3-6 nervios ciliares cortos (breves) que perforan la esclera del bulbo del ojo alrededor del nervio óptico y van al interior del mismo. A través de estos nervios pasan (después de su interrupción en el ganglio) las fibras parasimpáticas para el esfínter de la pupila y el músculo ciliar.

SEGUNDO RAMO DEL NERVIO TRIGÉMINO

Nervio maxilar (*n. maxillaris*) (fig. 453). Sale de la cavidad craneal a través del agujero redondo y llega a la fosa pterigopalatina; desde aquí se continúa con nervio infraorbital (*n. infraorbitalis*), que va a través de la fisura orbital inferior (*fissura orbitalis inferior*) hacia el canal y conducto infraorbitales de la pared inferior de la órbita, luego atraviesa el agujero infraorbital y aparece en la cara *, donde se separa en un fascículo de ramos. Estos ramos, al unirse en parte con los del nervio facial, inervan la piel del párpado inferior, de la cara lateral de la nariz y del labio superior.

Del nervio maxilar y de su continuación, el infraorbital, parten los ramos siguientes:

1. **Nervio cigomático** (*n. zygomaticus*). Para la piel de la mejilla y la parte anterior de la región temporal. Se anastomosa con el nervio lagrimal (del I ramo del nervio trigémino).

* Por eso, para anestesiarse la región de inervación del nervio infraorbital (dientes superiores) se introduce la aguja de la jeringuilla en el agujero infraorbital.

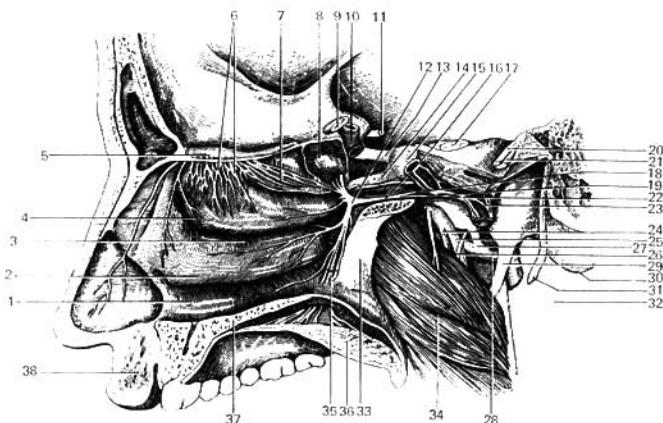


Fig. 151. Nervio olfatorio, ganglio pterigopalatino, ramos del nervio trigémino.

- | | |
|---|--|
| 1 — meato nasal inferior; | 21 — VIII par; |
| 2, 4, 7 — conchas nasales inferior, media y superior; | 22 — plexo simpático alrededor de la arteria carótida interna; |
| 3 — meato nasal medio; | 24 — nervio lingual; |
| 5 — bulbo olfatorio; | 25 — nervio alveolar inferior; |
| 6 — nervios olfatorios; | 26 — cuerda del tímpano; |
| 8 — seno esfenoidal; | 27 — arteria meníngea media; |
| 9 — nervio óptico; | 28 — arteria maxilar; |
| 10, 23 — arteria carótida interna; | 29 — proceso estiloideo; |
| 11 — nervio oculomotor; | 30 — proceso mastoideo; |
| 12 — ganglio pterigopalatino; | 32 — glándula parotídea; |
| 13 — nervio oftálmico; | 33 — lámina perpendicular del hueso palatino; |
| 14 — nervio maxilar; | 34 — músculo pterigoideo medial; |
| 15 — ganglio trigeminal; | 35 — nervios palatinos; |
| 16 — nervio del canal pterigoideo; | 36 — paladar blando; |
| 17 — nervio trigémino; | 37 — paladar duro; |
| 18 — nervio petroso mayor; | 38 — labio superior. |
| 19 — nervio petroso profundo; | |
| 20, 31 — nervio facial; | |

2. **Nervios alveolares superiores** (*nn. alveolares superiores*). En el espesor del maxilar forman el plexo dentario superior del cual parten los ramos dentales superiores y los filetes dentarios para los dientes superiores y los ramos gingivales superiores o filetes gingivales para las encías.

3. **Nervios pterigopalatinos** (*nn. pterygopalatini*). Está constituido por varios ramitos cortos (2-3), que unen el nervio maxilar con el ganglio pterigopalatino.

El ganglio pterigopalatino (*ganglion pterygopalatinum*) están situados en la fosa pterigopalatina medialmente y por debajo del nervio maxilar. En el ganglio, perteneciente al sistema nervioso vegetativo, se interrumpen las fibras parasimpáticas que van desde el núcleo vegetativo del nervio intermedio (*n. intermedius*) a la glándula lagrimal, a las glándulas de la mucosa de la nariz y del paladar en la composición del mismo nervio, y después, como el nervio petroso mayor (ramo del nervio facial) alcanza el ganglio.

El ganglio pterigopalatino da los siguientes ramos (secretorios) (fig. 454):

1) **ramos nasales posteriores**, que a través del agujero esfenopalatino (*foramen sphenopalatinum*) se dirigen a las glándulas de la mucosa nasal; el más grande de éstos es el nervio nasopalatino, que pasa a través del conducto incisivo e inerva las glándulas de la mucosa del paladar duro;

2) **nervios palatinos**, que bajan por el conducto palatino mayor y al salir a través de los agujeros palatinos mayor y menor inervan las glándulas de la mucosa del paladar duro y blando.

En la composición de los nervios que parten del ganglio pterigopalatino corren, además de las fibras secretoras, fibras sensitivas (del II ramo del nervio trigémino) y simpáticas. De este modo, las fibras del nervio intermedio (de la parte parasimpática del nervio facial) que pasan por el nervio petroso mayor inervan, a través del ganglio pterigopalatino, las glándulas de la cavidad nasal y del paladar, y también la glándula lagrimal. El trayecto de estas últimas es el del ganglio pterigopalatino, a través de los nervios pterigopalatinos al nervio zigomático y de éste, mediante conexión, al nervio lagrimal.

TERCER RAMO DEL NERVIOS TRIGEMINO

Nervio mandibular (*n. mandibularis*) (fig. 455). Además de la raíz sensitiva tiene en su composición la raíz motora del nervio trigémino, que va desde el núcleo motor a la musculatura derivada del arco mandibular, y por eso inerva los músculos insertados en la mandíbula, la piel que la cubre y otros derivados del arco. Al salir del cráneo a través del agujero oval, se divide en dos grupos de ramos.

A. Ramos musculares:

Para los músculos homónimos: el nervio masetérico, los nervios temporales profundos, los nervios pterigoideos lateral y medial, el nervio tensor del tímpano, el nervio tensor del velo palatino y el nervio milohioideo, que se desprende del nervio alveolar inferior, ramo del mandibular, e inerva también el vientre anterior del músculo digástrico.

B. Ramos sensitivos:

1. **Nervio bucal** (*n. buccalis*). Va a la mucosa de la mejilla.

2. **Nervio lingual** (*n. lingualis*). Desciende por la parte medial del músculo pterigoideo medio y se extiende por debajo de la mucosa del suelo de la cavidad bucal. Al emitir el nervio sublingual hacia la mucosa del suelo de la boca, el nervio lingual inerva también la mucosa del dorso de la lengua a lo largo de sus dos tercios anteriores. Allí donde el lingual pasa entre ambos músculos pterigoideos, a él se une un ramito fino del nervio facial que sale de la fisura petrotimpánica. Por este ramito van fibras secretoras parasimpáticas que emergen del núcleo salivatorio superior del nervio intermedio para las glándulas salivales sublingual y submandibular. También en su composición entran fibras gustativas de los dos tercios anteriores de la lengua. Las fibras del propio nervio lingual que se difunden en la lengua son conductoras de la sensibilidad general (tacto, dolor, sensibilidad térmica).

3. **Nervio alveolar inferior** (*n. alveolaris inferior*). Penetra en el canal mandibular (*canalis mandibulae*) acompañado de la arteria homónima, allí emite ramos para todos los dientes inferiores, formando previamente el plexo dentario inferior; cerca del extremo anterior del canal da un ramo grueso,

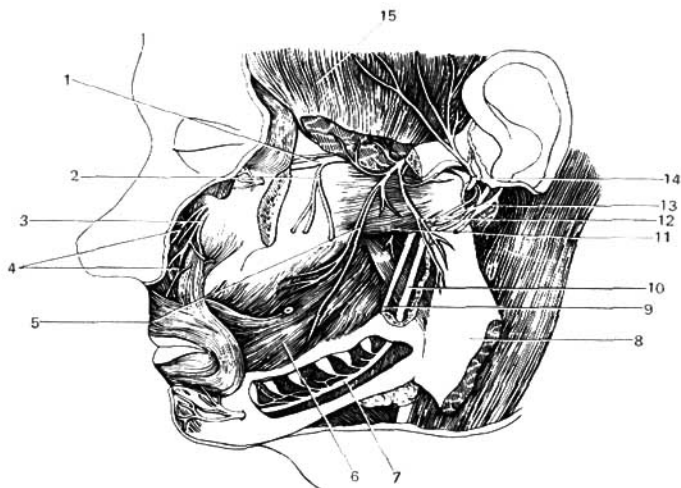


Fig. 455. Nervio mandibular (III ramo del trigémino).

- | | |
|-----------------------------------|-----------------------------------|
| 1 — nervio maxilar; | 9 — nervio lingual; |
| 2 — nervio alveolar superior; | 11 — músculo pterigoideo lateral; |
| 3, 4 — nervio infraorbital; | 12 — nervio maseterico; |
| 5 — nervio bucal; | 13 — nervio facial; |
| 6 — músculo buccinador; | 14 — nervio auriculotemporal; |
| 7, 10 — nervio alveolar inferior; | 15 — músculo temporal. |
| 8 — músculo masetero; | |

el nervio mental, que sale del agujero mental y se extiende por la piel del mentón y del labio inferior. El nervio alveolar inferior es un nervio sensitivo con escasa combinación de fibras motoras, las cuales se desprenden del mismo cerca del agujero mandibular y entran en la constitución del nervio miloideo (véase más arriba).

4. **Nervio auriculotemporal** (*n. auriculotemporalis*). Penetra en la parte superior de la glándula parotídea y, virando hacia arriba, va a la región temporal acompañando a la arteria temporal superficial. En su trayecto emite ramos secretorios para la parótida (acerca de su origen, véase más abajo), y también ramos sensitivos para la articulación temporomandibular, la piel de la parte anterior de la oreja y el meato acústico externo. Los ramos terminales del nervio auriculotemporal inervan la piel de la sien.

En la región del III ramo del trigémino hay dos ganglios pertenecientes al sistema vegetativo, mediante los cuales se inervan, principalmente, las glándulas salivales. Uno de ellos, el **ganglio ótico**, representa un pequeño cuerpo redondeado situado debajo del agujero oval, en la parte medial del nervio mandibular. A él llegan fibras secretoras parasimpáticas en la com-

posición del nervio petroso menor, que son la continuación del nervio tímpanico (de Jacobson), que tiene su origen en el nervio glossofaríngeo. Estas fibras se interrumpen en el ganglio y van a la parótida por el nervio auriculotemporal, con el cual está unido el ganglio ótico. El otro ganglio, el **ganglio submandibular**, se sitúa en el extremo inferior del músculo pterigoideo medial, por encima de la glándula submandibular, debajo del nervio lingual. El ganglio está en conexión, mediante los ramos, con el nervio lingual. Las fibras de la cuerda del tímpano, por medio de estos ramos, van al ganglio, donde terminan; como su continuación sirven las fibras que parten del ganglio y que inervan las glándulas salivales submandibular y sublingual.

VII PAR-NERVIO FACIAL

Nervio facial (*n. facialis*) (figs. 388, 448, 456). Es un nervio mixto; en calidad de nervio del segundo arco visceral inerva los músculos desarrollados a expensas del mismo: todos los músculos mímicos y una parte de los

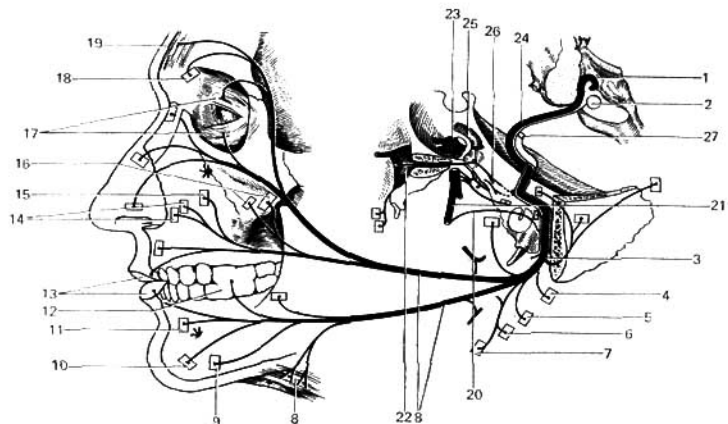


Fig. 456. Esquema del nervio facial.

- | | |
|--|--|
| 1 — suelo del IV ventrículo; | 13 — músculo orbicular de la boca; |
| 2 — núcleo del nervio facial; | 14 — músculo elevador del labio superior; |
| 3 — agujero estilomastoideo; | 15 — músculo canino; |
| 4 — músculo auricular posterior; | 16 — músculo cigomático; |
| 5 — vena occipital; | 17 — músculo orbicular del ojo; |
| 6 — vientre posterior del músculo digástrico; | 18 — músculo corrugador de las cejas; |
| 7 — músculo estilohioideo; | 19 — vena frontal del músculo occipitofrontal; |
| 8 — ramos del nervio facial para la musculatura mímica y para el músculo platisma; | 20 — cuerda del tímpano; |
| 9 — músculo depresor del ángulo de la boca; | 21 — nervio lingual; |
| 10 — músculo mental; | 22 — ganglio pterigopalatino; |
| 11 — músculo depresor del labio inferior; | 23 — ganglio trigeminal; |
| 12 — músculo buccinador; | 24 — arteria carótida interna; |
| | 25 — nervio intermedio; |
| | 26 — nervio facial. |

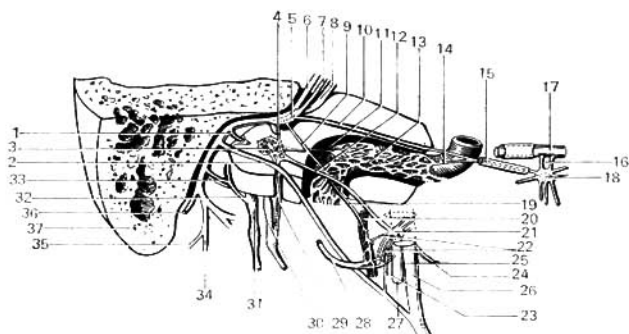


Fig. 457. Relaciones de los nervios y vasos con el hueso temporal (esquema).

- | | |
|--|---|
| 1 — nervio estapedio; | 21 — ganglio ótico; |
| 2 — cuerda del tímpano; | 22 — ramos del ganglio ótico para el |
| 3 — plexo timpánico; | nervio auriculotemporal; |
| 4 — ramo comunicante del nervio facial | 23 — rama comunicante entre el ganglio |
| con el plexo timpánico; | ótico y la cuerda del tímpano; |
| 5 — ganglio geniculado; | 24 — nervio mastoideo; |
| 6 — nervio facial; | 25 — nervio mandibular; |
| 7 — nervio intermedio; | 26 — nervio lingual; |
| 8 — VIII par; | 27 — nervio alveolar inferior; |
| 9, 19 — ramo comunicante con el plexo | 28 — nervio auriculotemporal; |
| alrededor de la arteria meníngica | 29 — nervio timpánico; |
| media; | 30 — nervio glossofaríngeo; |
| 10 — nervio petroso mayor; | 31 — nervio vago (ganglio superior); |
| 11 — nervio caroticotimpánico; | 32 — ramo auricular del nervio vago; |
| 12 — nervio petroso menor; | 33 — ramo comunicante del nervio facial |
| 13 — plexo simpático de la arteria caróti- | con el ramo auricular del nervio |
| da interna; | vago; |
| 14 — nervio petroso profundo; | 34 — ramo del nervio facial para el mús- |
| 15 — nervio del canal pterigoideo; | culo estilogloideo; |
| 16 — nervios pterigopalatinos; | 35 — ramo del nervio facial para el vien- |
| 17 — nervio maxilar; | tre posterior del músculo digástrico; |
| 18 — ganglio pterigopalatino; | 36 — nervio auricular posterior; |
| 20 — plexo simpático de la arteria me- | 37 — proceso mastoideo. |

suprahioides y contiene fibras eferentes (motoras) para estos músculos, que parten de su núcleo motor, y fibras aferentes (proprioceptivas) que emergen de los receptores de estos músculos (véase fig. 456). En su composición entran también fibras gustativas (aferentes) y fibras secretoras (eferentes) pertenecientes al nervio intermedio (véase más abajo).

De acuerdo con sus componentes, el nervio facial tiene *tres núcleos* situados en el puente: el núcleo motor del nervio facial, el sensitivo—núcleo del tracto solitario—, y el secretorio—núcleo salivatorio superior. Estos dos últimos pertenecen al nervio intermedio.

El nervio facial emerge por la parte lateral de la superficie del encéfalo, por el borde posterior del puente, en la línea trigeminofacial, junto con el nervio vestibulococlear. Luego penetra con éste en el poro acústico interno y entra en el canal facial (*canalis facialis*). En este canal el nervio va al principio horizontalmente, en dirección lateral hasta la región del hiato petroso, donde vira hacia atrás, en ángulo recto, para seguir entonces por la parte

superior de la pared medial de la cavidad timpánica. Este, como antes, se encuentra en el canal óseo, y está separado de la cavidad timpánica por una placa ósea. Después de salir de esta cavidad, el nervio otra vez se flexiona y desciende verticalmente, saliendo del cráneo a través del agujero estilomastoideo. A nivel de su primer ángulo (geniculo), su parte sensitiva (gustativa) tiene un pequeño ganglio nervioso, el **ganglio geniculado**. Al salir del agujero estilomastoideo el nervio facial penetra en el espesor de la parótida y se divide en sus ramos terminales. Durante su trayecto por el canal del facial, el nervio emite los ramos siguientes (fig. 457):

1. **Nervio petroso mayor** (*n. petrosus major*) (nervio secretorio). Se inicia en la región del ganglio geniculado y sale a través del hiato del canal del nervio petroso mayor; después se dirige por el surco homónimo en la cara anterior del peñasco del temporal, pasa al canal pterigoideo junto con el nervio simpático, nervio petroso profundo (*n. petrosus profundus*), formando con él un nervio común, el nervio del canal pterigoideo (*n. canalis pterygoidei*), que alcanza el ganglio pterigopalatino. El nervio se interrumpe en este ganglio y bajo la forma de ramos nasales posteriores y nervios palatinos va a las glándulas de la mucosa nasal y del paladar; una parte de las fibras que entran en la composición del nervio cigomático (del nervio maxilar) llegan por intermedio del nervio lagrimal a la glándula lagrimal (véase pág. 291).

2. **Nervio estapedio** (*n. stapedius*). Inerva al músculo del estribo (*m. stapedius*).

3. **Cuerda del tímpano** (*chorda tympani*) (ramo mixto). Se separa del nervio facial en la parte inferior del canal facial, penetra en la cavidad timpánica y allí se extiende sobre la cara medial del tímpano saliendo después a través de la cisura petrotimpánica para ir hacia abajo y adelante a unirse con el nervio lingual.

La parte sensitiva (gustativa) de la cuerda del tímpano (prolongaciones periféricas de las células del ganglio geniculado) van en la composición del nervio lingual hacia la mucosa de la lengua inervando con fibras gustativas sus dos tercios anteriores. La parte secretora llega al ganglio submandibular y después de interrumpirse en éste, inerva con fibras secretoras a las glándulas salivales submandibular y sublingual.

Después de salir del agujero estilomastoideo, a partir del nervio facial se extienden los siguientes **ramos musculares**:

1. **Nervio auricular posterior** (*n. auricularis posterior*). Inerva el músculo auricular posterior y el vientre occipital del músculo epicráneo.

2. **Ramo digástrico** (*ramus digastricus*). Inerva el vientre posterior del músculo digástrico y el músculo estilohioideo.

3. Los múltiples ramos que van a la musculatura mímica de la cara forman el plexo parotídeo. Estos ramos, en general, tienen disposición radial, dirigidos de atrás hacia delante y al salir de la glándula van a la cara y a la parte superior del cuello, anastomosándose ampliamente con los ramos subcutáneos del nervio trigémino. En ellos se distinguen:

a) **ramos temporales**—para los músculos auriculares anterior y superior, el vientre frontal del músculo epicráneo y el músculo orbicular de los ojos;

b) **ramos cigomáticos**—para el músculo orbicular de los párpados y el músculo cigomático;

c) **ramos bucales**—para los músculos en la circunferencia de la boca y la nariz:

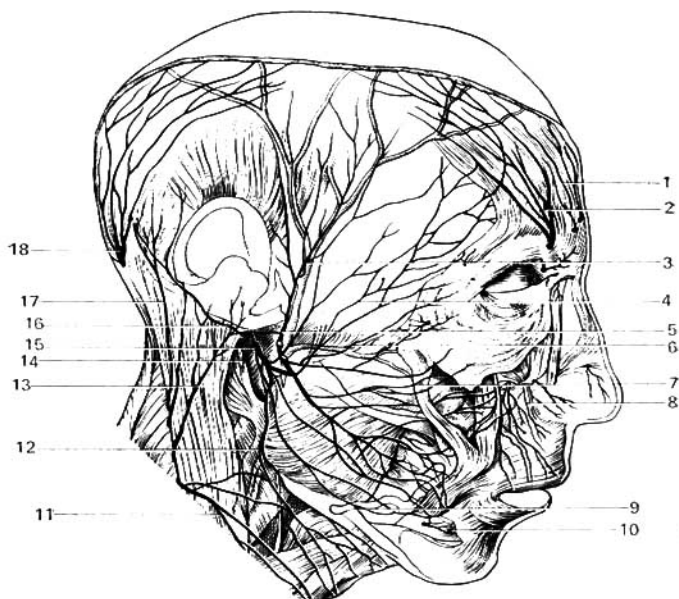


Fig. 458. Inervación de la piel de la cabeza y de la musculatura mímica.

- | | |
|---|---|
| 1 — ramo del nervio frontal; | 11 — ramo transverso del cuello; |
| 2 — nervio supraorbital; | 12 — ramo del cuello del nervio facial; |
| 3 — ramos del nervio auriculotemporal; | 13 — nervio auricular magno; |
| 4 — ramo cigomático del nervio facial; | 14 — ramo anastomótico del nervio facial con el plexo cervical; |
| 5 — nervio auriculotemporal; | 15 — nervio facial; |
| 6, 7 — ramos bucales del nervio facial; | 16 — nervio auricular posterior; |
| 8 — nervio infraorbital; | 17 — nervio occipital menor; |
| 9 — ramo marginal de la mandíbula; | 18 — nervio occipital mayor. |
| 10 — nervio mental; | |

d) **ramos marginales de la mandíbula** (*ramus marginalis mandibulae*)—se extienden por el borde de la mandíbula hacia los músculos del mentón y el labio inferior;

e) **ramo del cuello** (*ramus colli*)—desciende al cuello e inerva el platisma. Este último ramo se anastomosa constantemente con el ramo superior del nervio transverso del cuello (*n. transversus colli*) del plexo cervical (fig. 458).

Nervio intermedio (*n. intermedius*) (de Wrisberg). Es un nervio mixto. Contiene fibras aferentes (gustativas) que van a su núcleo sensitivo (núcleo del tracto solitario), y fibras eferentes (secretoras, parasimpáticas), que parten de su núcleo vegetativo, secretor (núcleo salivatorio) (pág. 937).

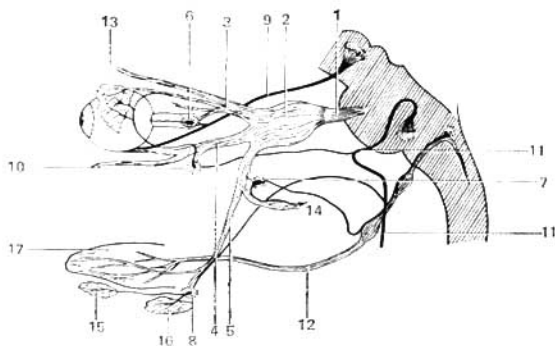


Fig. 459. Esquema de los nervios trigémino, facial (intermedio) y glossofaríngeo y sus relaciones con los ganglios.

- | | |
|----------------------------|-------------------------------|
| 1 — nervio trigémino; | 10 — ganglio pterigopalatino; |
| 2 — ganglio trigeminal; | 11 — nervio facial; |
| 3 — nervio oftálmico; | 12 — nervio glossofaríngeo; |
| 4 — nervio maxilar; | 13 — glándula lagrimal; |
| 5 — nervio mandibular; | 14 — nervio auriculotemporal; |
| 6 — ganglio ciliar; | 15 — glándula sublingual; |
| 7 — ganglio ótico; | 16 — glándula submandibular; |
| 8 — ganglio submandibular; | 17 — lengua. |
| 9 — nervio oculomotor; | |

El nervio intermedio sale del encéfalo por un pequeño tronco delgado, entre el facial y el vestibulococlear, después de algún trayecto entre ambos nervios se une con el nervio facial, haciéndose su componente; por eso le llaman porción intermedia del nervio facial. Después se continúa en la cuerda del tímpano y en el nervio petroso mayor. Sus fibras sensitivas surgen de las prolongaciones de las células pseudounipolares del ganglio geniculado. Las prolongaciones centrales de estas células van en la composición del nervio intermedio hacia el cerebro, donde terminan en el núcleo del tracto solitario. Las prolongaciones periféricas de las células pasan en la cuerda del tímpano conduciendo la sensibilidad gustativa de la porción anterior de la lengua y el paladar blando. Las fibras parasimpáticas secretoras del nervio intermedio comienzan en el núcleo salivatorio superior y se dirigen por la cuerda del tímpano a las glándulas submandibular y sublingual (mediante el ganglio submandibular) y por el nervio petroso mayor a través del ganglio pterigopalatino a las glándulas de la mucosa de la cavidad nasal y del paladar, y a la glándula lagrimal. Esta última recibe sus fibras secretoras del nervio intermedio a través del nervio petroso mayor, el ganglio pterigopalatino y la conexión del segundo ramo del nervio trigémino con el nervio lagrimal (fig. 459).

De esta manera puede decirse que el nervio intermedio inerva todas las glándulas de las cavidades de la cara, con excepción de la parótida que recibe sus fibras secretoras del nervio glossofaríngeo.

VIII PAR-NERVIU VESTIBULOCOCLEAR

Nervio vestibulococlear (*n. vestibulocochlearis*). Es un nervio aferente aislado del facial, contiene fibras somatosensitivas que salen del órgano del oído y del equilibrio. Este nervio consta de dos partes—porción vestibular y porción coclear, diferentes por sus funciones: **la porción vestibular** es el conductor de los impulsos del aparato estático, situado en el vestíbulo y los canales semicirculares del laberinto del oído interno, y **la porción coclear** conduce los impulsos acústicos del órgano espiral (*organum spirale*), que se encuentra en el caracol (cóclea) y que recibe las excitaciones acústicas (figs. 388, 448).

Puesto que estas partes son sensitivas, cada una de ellas tiene su propio ganglio nervioso que contiene células nerviosas bipolares. El ganglio de la porción vestibular (de Scarpa), denominado **ganglio vestibular**, se encuentra en el fondo del meato acústico interno y el ganglio de la porción coclear—ganglio espiral (de Corti)—se sitúa en el caracol.

Las prolongaciones periféricas de las células bipolares de los ganglios terminan en los aparatos receptores de las partes mencionadas del laberinto, sobre lo cual insistiremos en el capítulo de los órganos de los sentidos (véase «Órgano del oído y del equilibrio»), y las prolongaciones centrales, al salir del oído interno a través del poro acústico interno, van en la composición de las partes correspondientes del nervio al cerebro y entran en éste junto con el nervio facial alcanzando sus núcleos: la porción vestibular—a cuatro núcleos—, y la porción coclear—a dos núcleos (véase pág. 209).

IX PAR-NERVIU GLOsofaríngeo

Nervio glossofaríngeo (*n. glossopharyngeus*) (figs. 388, 448, 460). Es el nervio del tercer arco visceral que en el proceso evolutivo se separó del X par—nervio vago. Contiene tres tipos de fibras: 1) aferentes (sensitivas), que van de los receptores de la faringe, la cavidad timpánica, la mucosa de la lengua (tercio posterior), las tonsilas y los arcos del paladar; 2) efe-

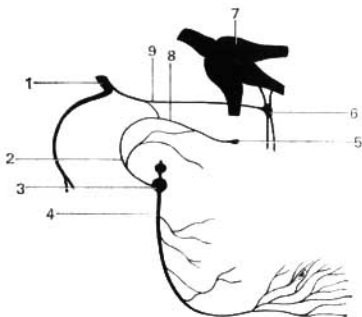


Fig. 460. Esquema del nervio glossofaríngeo.

- 1 — nervio facial;
- 2 — nervio timpánico;
- 3 — ganglio inferior del IX par;
- 4 — nervio glossofaríngeo;
- 5 — ganglio óptico;
- 6 — ganglio pterigopalatino;
- 7 — ganglio trigeminal;
- 8 — nervio petroso menor;
- 9 — nervio petroso mayor.

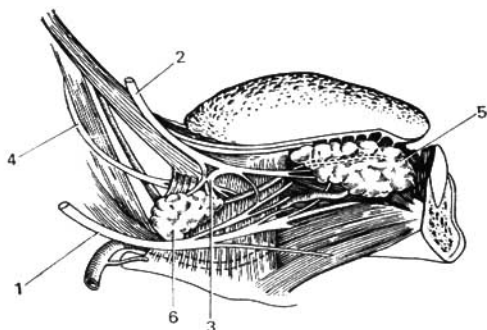


Fig. 461. Nervios de la lengua.

- | | |
|----------------------------|-----------------------------|
| 1 — nervio hipoglosio; | 4 — nervio glossofaríngeo; |
| 2 — nervio lingual; | 5 — glándula sublingual; |
| 3 — ganglio submandibular; | 6 — glándula submandibular. |

rentes (motoras), que inervan uno de los músculos de la faringe (músculo estilofaríngeo); 3) eferentes (secretoras), parasimpáticas, para la glándula parotídea. En correspondencia con sus componentes, el nervio tiene *tres nucleos*: el **núcleo del tracto solitario**, al que llegan las prolongaciones centrales de las células de dos ganglios aferentes—el ganglio superior (de Ehrenritter) y el inferior (de Andersch) (véase más abajo). El **núcleo vegetativo** (secretor), parasimpático, **núcleo salivatorio inferior**, consta de células que se encuentran difundidas en la formación reticular, cerca del tercer núcleo, motor, común con el nervio vago, el **núcleo ambiguo** (véase fig. 400). El nervio glossofaríngeo sale con sus raíces de la médula oblongada, detrás de la oliva, por encima del nervio vago, y junto con éste abandona el cráneo a través del agujero yugular. En los límites de este último la parte sensitiva del nervio tiene un ganglio, el **ganglio superior**, y al salir del agujero, el **ganglio inferior**, situado en la cara inferior de la porción petrosa. Al principio, el nervio desciende entre la vena yugular interna y la arteria carótida interna, luego rodea por detrás el músculo estilofaríngeo y por el lado lateral de éste alcanza en forma de un arco en declive la raíz de la lengua, donde da sus ramos terminales (fig. 461).

Ramos del nervio glossofaríngeo:

1. **Nervio timpánico** (*n. tympanicus*). Parte del ganglio inferior y penetra en la cavidad timpánica, donde forma el plexo timpánico, al que llegan también ramos del plexo simpático de la arteria carótida interna. Este plexo inerva la mucosa de la cavidad timpánica y de la tuba auditiva. Al salir de la cavidad timpánica, atravesando su pared superior en forma del nervio petroso menor, pasa al surco homónimo (surco del n. petroso menor) de la cara anterior de la porción petrosa del temporal y llega al ganglio ótico. A través de este nervio llegan al ganglio fibras secretoras parasimpáticas para la glándula parotídea originadas en el núcleo salivatorio inferior. Después

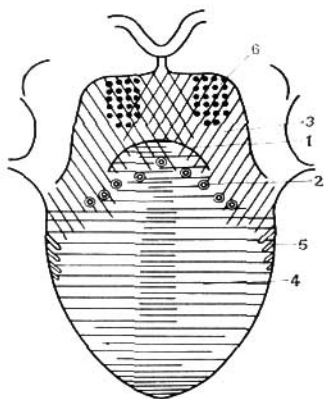


Fig. 462. Esquema de las zonas de inervación sensitiva de la lengua (*campos sensitivos*).

Por delante del surco limitrofe (1) — papilas rodeadas por la valla (2), y la zona detrás de ellas (3) región de la inervación del nervio glosofaríngeo. Parte anterior de la lengua (4) — región de la inervación del nervio lingual por los bordes de la lengua; (5) — región de la inervación del nervio glosofaríngeo; en la raíz de la lengua (6) — región de la inervación de la lengua por el ramo del nervio laríngeo superior.

de interrumpirse en el ganglio, las fibras alcanzan la glándula en la composición del nervio auriculotemporal del III ramo del trigémino (véase pág. 295).

2. **Ramo del músculo estilofaríngeo** (*ramus m. stylopharyngei*), para el músculo homónimo.

3. **Ramos tonsilares** (*rami tonsillares*), para la mucosa de las tonsilas y los arcos del paladar.

4. **Ramos faríngeos** (*rami pharyngei*), para el plexo faríngeo.

5. **Ramos linguales** (*rami linguales*) (fig. 452), que con los ramos terminales del nervio inervan la mucosa del tercio posterior de la lengua con fibras sensitivas, entre las que pasan también fibras gustativas para las papilas valladas (*papillae vallatae*).

6. **Ramo del seno carotídeo** (*r. sinus carotici*), nervio sensitivo para el seno carotídeo (*glomus carotideo*) descrito detalladamente por A. A. Smirnov (véase fig. 291).

X PAR-NERVI VAGO

Nervio vago (*n. vagus*) (figs. 388, 448, 463, 464). Se desarrolló a expensas del cuarto arco visceral y de los que le siguen, se denomina vago por su amplia difusión. Es el más largo de los nervios craneales. Inerva con sus ramos los órganos respiratorios, una parte considerable del tracto digestivo (hasta el colon sigmoideo) y también el corazón, que recibe de este nervio las fibras que hacen más lentos sus latidos. El vago tiene tres tipos de fibras:

1. **Fibras aferentes (sensitivas)** van desde los receptores de las vísceras y órganos mencionados, así como de cierta parte de la duramadre y el meato acústico externo con la oreja, hasta el núcleo sensitivo, el **núcleo del tracto solitario** (sobre los núcleos del nervio vago véanse págs. 208, 209).

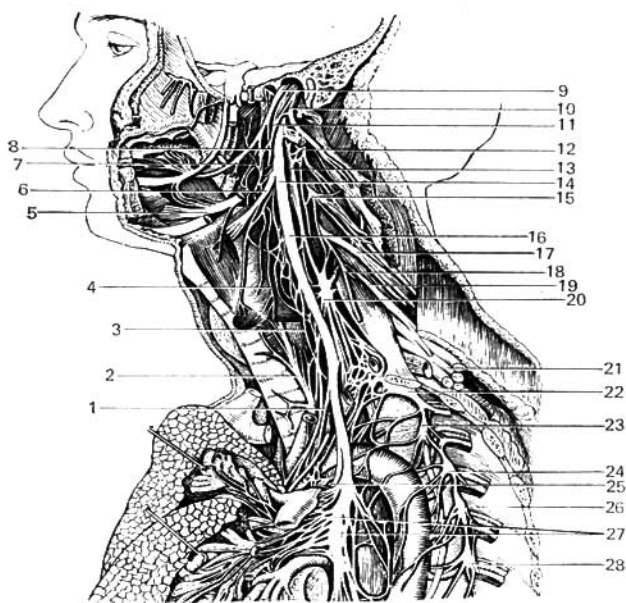


Fig. 463. Nervios glossofaríngeo y vago, parte cervical del tronco simpático.

- | | |
|---|--|
| 1 — ramos cardíacos inferiores del nervio vago; | 12-15, 17-19 — II, III, IV, V nervios cervicales espinales; |
| 2 — nervio laríngeo inferior; | 13 — ganglio cervical superior; |
| 3 — ramos cardíacos superiores; | 14, 16 — nervio vago; |
| 4 — plexo faríngeo; | 18 — nervio frénico; |
| 5 — nervio hipoglosso; | 20 — ganglio cervical medio; |
| 6 — nervio laríngeo superior; | 21 — plexo braquial; |
| 7 — nervio lingual; | 22 — ganglio cervical inferior; |
| 8 — ramos faríngeos del nervio vago; | 23, 24, 26, 28 — II, III, IV, V ganglios torácicos del tronco simpático; |
| 9 — nervio glossofaríngeo; | 25 — nervio laríngeo recurrente; |
| 10, 11 — ramos del nervio accesorio; | 27 — plexo pulmonar. |

2. **Fibras eferentes (motoras)**, para los músculos estriados de la faringe, el paladar blando y la laringe, y fibras aferentes (proprioceptivas), que parten de los receptores de estos músculos. Estos músculos reciben las fibras del núcleo motor (núcleo ambiguo).

3. **Fibras eferentes (parasimpáticas)**, parten del núcleo vegetativo (núcleo dorsal del nervio vago). Estas van a la musculatura estriada del corazón (retardan los latidos cardíacos) y a la musculatura lisa de los vasos (vasodilatador). Además de esto, en la composición de los ramos cardíacos del vago entra el llamado nervio depresor (de Cyon), que sirve de nervio sensitivo

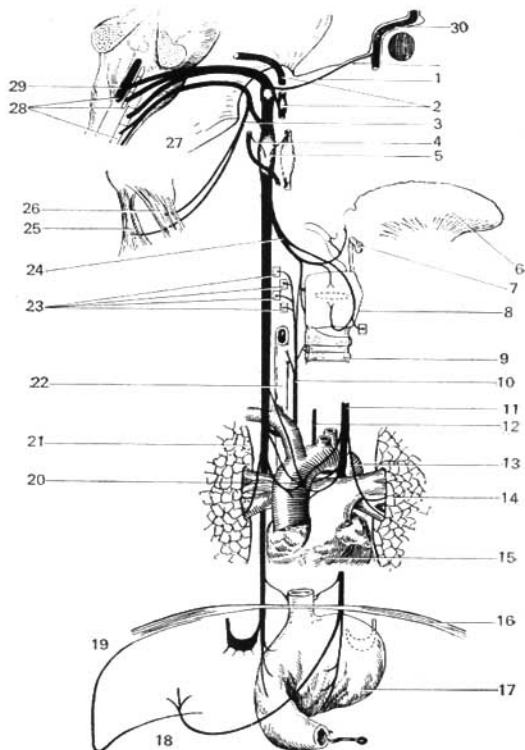


Fig. 464. Esquema de los nervios vago y accesorio.

- 1 — ramo comunicante del nervio vago con el nervio facial;
- 2 — nervio glosofaríngeo;
- 3 — nervio accesorio;
- 4 — ramo comunicante con el nervio hipogloso;
- 5 — ramo comunicante con el tronco simpático;
- 6 — lengua;
- 7 — hueso hioideo;
- 8 — laringe;
- 9 — tráquea;
- 10 — nervio laríngeo recurrente derecho;
- 11 — nervio laríngeo recurrente izquierdo;
- 12 — nervio vago izquierdo;
- 13 — aorta;
- 14 — pulmón;
- 15 — corazón;

- 16 — diafragma;
- 17 — estómago;
- 18 — hígado;
- 19 — ganglio semilunar derecho;
- 20 — ganglio cardíaco;
- 21 — pulmón derecho;
- 22 — esófago;
- 23 — ramificaciones del nervio laríngeo inferior en los músculos laríngeos;
- 24 — nervio laríngeo superior;
- 25 — músculo trapecto;
- 26 — músculo esternocleidomastoideo;
- 27 — nervio accesorio, que pasa a través del agujero yugular;
- 28 — núcleo del nervio vago y del nervio accesorio;
- 29 — núcleo del nervio vago;
- 30 — nervio facial.

para el corazón y la parte inicial de la aorta y ejerce la regulación refleja de la presión sanguínea. Las fibras parasimpáticas inervan también la tráquea, los pulmones (contraen los bronquios), el esófago, el estómago y el intestino hasta el colon sigmoideo (refuerzan la peristalsis), las glándulas localizadas en dichos órganos, y las glándulas de la cavidad abdominal—hígado, páncreas (fibras secretoras) y riñones.

La parte parasimpática del nervio vago es muy grande, por lo cual éste resulta ser un nervio vegetativo importantísimo para las funciones vitales del organismo. Según los datos de B. A. Dolgo-Saburov, el vago representa un sistema complejo que consta no sólo de conductores nerviosos de diferente origen, sino también de ganglios nerviosos intertrunculares.

Las fibras de todos los tipos relacionadas con los tres núcleos principales del vago salen de la médula oblongada por su surco lateral posterior, debajo del nervio glossofaríngeo, con 10-15 raíces que forman el tronco grueso del nervio, el cual, junto con los nervios glossofaríngeo y accesorio, abandona la cavidad del cráneo a través del agujero yugular. En el agujero la parte sensitiva del nervio tiene un ganglio pequeño, el ganglio superior, y al salir del agujero tiene otro engrosamiento ganglionar en forma de huso, el ganglio inferior. Uno y otro ganglio contiene células pseudounipolares cuyas prolongaciones periféricas entran en la composición de los ramos sensitivos que van a dichos ganglios desde los receptores de las vísceras y vasos (ganglio inferior) y desde el meato acústico externo (ganglio superior), cuyas prolongaciones centrales se agrupan en un fascículo solitario que termina en el núcleo sensitivo, núcleo del tracto solitario.

Al salir de la cavidad craneal, el tronco del vago desciende al cuello por detrás de los vasos, en un canal comprendido al principio entre la vena yugular interna y la arteria carótida interna, y más abajo, entre la misma vena y la arteria carótida común, en la misma vaina de estos vasos. Después el nervio penetra en la cavidad torácica, donde su tronco derecho se sitúa por delante de la arteria subclavia, mientras que el izquierdo va por la parte anterior del arco de la aorta. Ambos nervios descienden contorneando por detrás, a uno y otro lado, el hilio pulmonar y acompañan al esófago, formando plexos en sus paredes, con la particularidad de que el nervio izquierdo pasa por el lado anterior, y el derecho, por el posterior. Junto con el esófago, los dos nervios atraviesan el hiato esofágico del diafragma y entran en la cavidad abdominal donde forman plexos en las paredes del estómago. Los troncos de los nervios vagos, en el periodo embrionario, se sitúan simétricamente a los lados del esófago. Después que el estómago gira de izquierda a derecha, el vago izquierdo se desplaza hacia delante, y el derecho hacia atrás, en cuya consecuencia en la cara anterior se ramifica el vago izquierdo, y en la posterior, el derecho.

En su parte inicial, el nervio vago se conecta con los nervios glossofaríngeo, accesorio e hipogloso y con el ganglio superior del tronco simpático. El nervio vago en su trayecto emite los ramos siguientes:

A. *En la parte craneal* (entre el inicio del nervio y el ganglio inferior):

1. **Ramo meníngeo**, para la duramadre de la fosa posterior del cráneo.
2. **Ramo auricular**, para la piel de la pared posterior del meato acústico externo y una parte de la oreja. Este es el único ramito cutáneo de los nervios craneales no pertenecientes al nervio trigémino.

B. *En la parte cervical*:

1. **Ramos faríngeos**, que junto con los ramos del nervio glossofaríngeo y el tronco simpático forman el plexo faríngeo. De los ramos faríngeos del nervio vago se inervan los constrictores de la faringe, los músculos de los arcos palatinos y del paladar blando (excepto el m. tensor del velo palatino). El plexo faríngeo da también fibras sensitivas para la mucosa de la faringe.

2. **Nervio laríngeo superior**, que con sus fibras sensitivas inerva la mucosa de la laringe por encima de la glotis y una parte de la raíz de la lengua y de la epiglotis, y con sus fibras motoras, una parte de los músculos de la laringe y el constrictor inferior de la faringe.

3. **Ramos cardíacos cervicales superiores**, que salen a menudo del nervio laríngeo superior y entran en el plexo cardíaco. En la composición de estos ramos pasa el nervio depresor.

C. *En la parte torácica:*

1. **Nervio laríngeo recurrente**, que parte del nervio vago cuando éste se encuentra por delante del arco de la aorta (a la izquierda) o de la arteria subclavia (a la derecha). En el lado derecho, este nervio rodea por abajo y por detrás a la subclavia; en el lado izquierdo también rodea por abajo y por detrás al arco de la aorta y luego va hacia arriba, por el surco que le forman la tráquea y el esófago, dando múltiples ramos esofágicos y traqueales. El extremo distal del nervio, denominado nervio laríngeo inferior, inerva una parte de los músculos de la laringe, su mucosa por debajo de los pliegues vocales y la de la raíz de la lengua cerca de la epiglotis, así como la tráquea, la faringe, el esófago, el tiroides, el timo y los linfonodos del cuello, el corazón y el mediastino. El nervio se relaciona con los nervios vecinos, los ganglios simpáticos y los plexos perivasculares (A. N. Briliántova 1961).

2. **Ramos cardíacos cervicales inferiores**, por lo común consta de dos ramos que se inician en el nervio laríngeo recurrente y en la parte torácica del nervio vago y van al plexo cardíaco.

3. **Ramos torácicos** (*rr. thoracici*).

4. **Ramos bronquiales y traqueales**, que con los ramos del tronco simpático forman en las paredes de los bronquios el plexo pulmonar. A expensas de los ramos de este plexo se inerva la musculatura lisa y las glándulas de la tráquea y de los bronquios; además, el plexo contiene también fibras sensitivas para la tráquea, los bronquios y los pulmones.

5. **Ramos esofágicos**, que van a la pared del esófago.

6. **Ramitos para el conducto torácico** (A. P. Lavréntiev, V. V. Guinsburg).

D. *En la parte abdominal:*

Los plexos de los nervios vagos que van por el esófago se continúan en el estómago formando los **troncos vagales** anterior y posterior. Cada tronco vagal representa un complejo de conductores nerviosos no sólo del sistema parasimpático, sino también de los sistemas de la vida animal simpática y aferente, y contiene fibras de ambos nervios vagos (G. V. Stávichek, 1959).

La continuación del nervio vago izquierdo, que baja desde la parte anterior del esófago por la cara anterior del estómago, forma el **plexo gástrico anterior** situado principalmente a lo largo de la curvatura menor, del cual parten ramos gástricos anteriores, mezclados con ramos simpáticos, hacia la pared del estómago (a los músculos, glándulas y mucosa). Algunos ramitos se dirigen a través del omento menor al hígado. El nervio vago derecho en la pared posterior del estómago, en la región de la curvatura menor, forma también el **plexo gástrico posterior** que emite los ramos gástricos posteriores:

además de esto, gran parte de sus fibras en forma de los ramos celiacos (ramo hepático) va por el trayecto de la arteria gástrica izquierda hacia el ganglio celiaco, y desde aquí por los ramos de los vasos junto con los plexos simpáticos va hacia el hígado, bazo, páncreas, riñones e intestinos delgado y grueso hasta el colon sigmoideo. En los casos de lesión unilateral o parcial del X par, se trastornan, en lo primordial, sus funciones de la vida animal. Los desórdenes de la inervación visceral pueden expresarse no bruscamente. Esto se explica, en primer término, por el hecho de que en la inervación de las vísceras hay zonas de imbricación, y en segundo, porque en el tronco del nervio vago, en la periferia, hay células nerviosas—neuronas vegetativas, que juegan su papel en la regulación automática de las funciones de las vísceras (F. A. Poemny y E. P. Semiónova).

XI PAR-NERVIOS ACCESORIO

El nervio accesorio (*n. accessorius*) (figs. 388, 448, 484) se desarrolla en relación con los últimos arcos viscerales, es un nervio muscular que contiene fibras eferentes (motoras) y aferentes (proprioceptivas) y tiene dos núcleos motores (véase pág. 208) situados en las médulas oblongada y espinal. En correspondencia con sus núcleos, en el nervio se distinguen una parte encefálica y otra espinal. La parte encefálica sale de la médula oblongada, un poco más abajo del nervio vago. La parte espinal del accesorio se forma entre las raíces ventrales y dorsales de los nervios espinales (C_2-C_5) y en la región de las raíces ventrales de los tres nervios cervicales superiores (V. V. Kavérina, 1963), va en forma de un tronquito nervioso hacia arriba y se une con la parte encefálica. Puesto que el nervio accesorio es una parte que se separó del vago, por eso es que éste sale con aquél de la cavidad craneal a través del agujero yugular, conservando su relación mediante el ramo interno del accesorio. Otro ramo del accesorio, el ramo externo, inerva los músculos trapecio y esternocleidomastoideo, por separado. La porción encefálica del accesorio da la inervación de la laringe mediante el nervio recurrente laríngeo (F. A. Poemny y E. P. Semiónova).

La parte espinal del nervio participa en la inervación motora de la faringe, alcanzando sus músculos a través del nervio vago, del cual el nervio accesorio se separó incompletamente (A. A. Schastlivtseva, 1962).

La comunidad y proximidad de los nervios accesorio y glossofaríngeo con el vago se explican con el hecho de que los IX, X y XI pares craneales constituyen el grupo de los nervios branquiales—grupo del vago, del cual se destacó el IX nervio y se separó el XI.

NERVIOS DESARROLLADOS EN RELACIÓN CON LOS MIÓTOMAS CRANEALES

A este grupo pertenecen los pares III, IV y VI de los nervios craneales, correspondientes a las raíces ventrales de los nervios espinales, surgidos en relación con el mesencéfalo, donde se encuentran sus núcleos. El núcleo del VI par se desplazó por segunda vez del mesencéfalo hacia la región de la fosa romboida. Estos nervios son las raíces motoras de los miótomas craneales, por eso inervan los músculos del bulbo del ojo derivados de estos miótomas.

III PAR-NERVI OCULOMOTOR

Nervio oculomotor (*n. oculomotoris*). De acuerdo con su desarrollo es la raíz motora del primer miótoma preótico y es un nervio muscular. Contiene: 1) fibras eferentes (motoras), que van desde su núcleo motor (véase pág. 211) hacia los músculos externos del bulbo del ojo; 2) fibras parasimpáticas, que van desde el núcleo accesorio (Yakubóvich) a los músculos internos del ojo (esfínter de la pupila y ciliar) (figs. 388, 448, 465).

El nervio oculomotor sale del encéfalo por el borde medial del pedúnculo y después va hasta la fisura orbital superior (*fissura orbitalis superior*) a través de la cual entra en la órbita, dividiéndose en dos ramos.

1. **Ramo superior**, para el músculo recto superior y el músculo elevador del párpado superior.

2. **Ramo inferior**, para los músculos recto inferior, recto medial y oblicuo inferior. Del ramo inferior sale hacia el ganglio ciliar la raíz oculomotora (*radix oculomotoria*), que lleva las fibras parasimpáticas para el músculo esfínter de la pupila y el músculo ciliar. Como el nervio oculomotor se sitúa en la base del encéfalo, en la cisterna interpeduncular (véase pág. 251), está bañado por abundante líquido cerebrospinal; por eso, en las meningitis es el primero en lesionarse, particularmente sus fibras externas, que inervan el músculo elevador del párpado superior (F. A. Poemny y E. P. Semiónova).

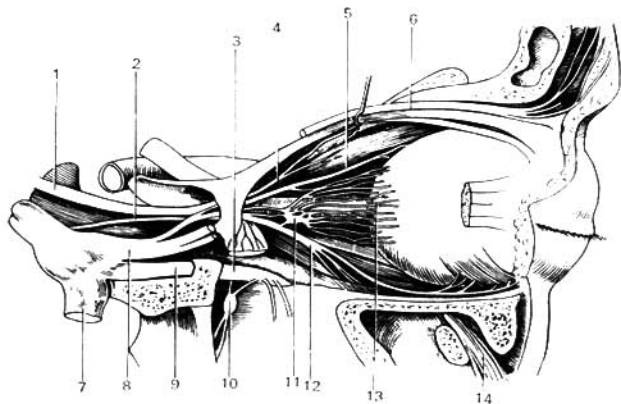


Fig. 465. Ramificaciones del nervio oculomotor.

- 1 — nervio oculomotor;
- 2 — nervio abductor;
- 3, 9 — nervio maxilar (II ramo del trigémino);
- 4 — ramo superior del nervio oculomotor;
- 5 — nervio nasociliar (del I ramo del trigémino);
- 6 — nervio frontal (del I ramo del trigémino);

- 7 — nervio mandibular (III ramo del trigémino);
- 8 — nervio oftálmico (I ramo del trigémino);
- 10 — ganglio pterigopalatino;
- 11 — ganglio ciliar;
- 12 — ramo inferior del nervio oculomotor;
- 13 — nervios ciliares breves;
- 14 — nervio infraorbital.

IV PAR-NERVIOS TROCLEAR

El nervio troclear (*n. trochlearis*), según su desarrollo, es la raíz motora del segundo miótoma preótico; es un nervio muscular y contiene fibras eferentes (motoras) que van desde su núcleo somaticomotor (véase pág. 208) al músculo oblicuo superior del ojo. Al salir por el lado dorsal del velo medular superior rodea la cara lateral del pedúnculo cerebral y entra en la órbita a través de la fisura orbital superior para inervar el músculo oblicuo superior (figs. 388, 448).

VI PAR-NERVIOS ABDUCTOR

Nervio abductor (*n. abducens*) (figs. 388, 448, 465). Es la raíz motora del tercer miótoma preótico, es un nervio muscular y contiene fibras eferentes (motoras) que van de su núcleo somaticomotor, situado en el puente (véase pág. 209), al músculo recto lateral del ojo. Emerge del encéfalo cerca del borde inferior del puente, pasa a la órbita a través de la fisura orbital superior y penetra en el músculo recto lateral.

Las fibras aferentes (proprioceptivas) para los músculos externos del ojo, correspondientes a las fibras eferentes de los nervios III, IV y VI pares, van en la composición del primer ramo del V par (nervio oftálmico).

Muchos autores admiten la presencia de fibras aferentes (proprioceptivas) en los tres nervios motores del ojo.

NERVIOS DERIVADOS DEL CEREBRO

A este grupo pertenecen los nervios olfatorios y el nervio óptico que parten del cerebro y por eso se consideran como falsos nervios.

I PAR-NERVIOS OLFATORIOS

Los nervios olfatorios (*nn. olfactorii, s. n. olfactorius*) (BNA) (fig. 388). Se derivan del rinencéfalo surgido en relación con el receptor del olfato. Contienen fibras viscerosensitivas que van desde los órganos de recepción de la excitación química. Puesto que estos nervios son prolongaciones del proencéfalo, no tienen ganglios y representan un conjunto de hilos nerviosos finos (*fila olfactoria*), en número de 15-20, que son las prolongaciones centrales de las células olfatorias situadas en la región olfatoria de la mucosa de la cavidad nasal. Los hilos olfatorios pasan a través de los agujeros de la lámina cribosa, en la pared superior de la cavidad nasal y luego terminan en el bulbo olfatorio, que se continúa en el tracto y trigono olfatorios. Sobre el trayecto posterior de la vía olfatoria, véase vías de conducción del olfato (pág. 422).

II PAR-NERVIOS ÓPTICOS

Nervio óptico (*n. opticus*) (figs. 388, 509). Durante su embriogénesis crece como el pedúnculo de la copa ocular del cerebro intermedio y en el proceso de la filogénesis, según E. K. Sepp, está en correlación con el mesencéfalo, originado en reciprocidad con el receptor de la luz, lo que explica sus enlaces

TABLA DE LOS NERVIOS CRANEALES

Número del par y denominación	Denominación de los núcleos	Topografía de los núcleos	Lugar de salida o de entrada del nervio en el encéfalo	Lugar de salida de la cavidad craneal
I. Nervios olfatorios	—	—	Bilbo olfatorio	Lámina cribosa del etmoides
II. Nervio óptico	—	—	Quiasma óptico en la base del cerebro	Canal óptico
III. Nervio oculomotor	a) núcleo del nervio oculomotor b) núcleo accesorio (de Yakubovich) y c) impar mediano	a) tegmento peduncular del cerebro a nivel de los colículos superiores b) en el mismo lugar del núcleo precedente, más medial y por detrás de éste	Surco medial del pedúnculo cerebral, fosa interpeduncular	Fisura orbital superior
IV. Nervio troclear	Núcleo del nervio troclear	Tegmento del pedúnculo cerebral, a nivel de los colículos inferiores del techo mesencefálico	Dorsalmente, por detrás del techo mesencefálico y del velo medular superior conforma los pedúnculos cerebrales	Fisura orbital superior
V. Nervio trigémino	a) núcleo motor del nervio trigémino b) núcleo sensitivo principal del nervio trigémino c) núcleo del tracto espinal del nervio trigémino d) núcleo del tracto mesencefálico del nervio trigémino	a) en la parte superior de la porción dorsal del puente, más medial con respecto a los otros núcleos b) en el mismo lugar del núcleo precedente, pero más lateral a éste c) es continuación del anterior a todo lo largo de la médula oblongada d) en el tegmento del pedúnculo cerebral, pero más lateral al acueducto del mesencéfalo	Por delante del pedúnculo medio del cerebro (la parte anterior de la línea trigeminofacial)	Nervio oftálmico— fisura orbital superior—, nervio maxilar—aquero redondo—; nervio mandibular—aquero oval

Número del par y denominación	Denominación de los núcleos	Topografía de los núcleos	Lugar de salida o de entrada del nervio en el eneéfalo	Lugar de salida de la cavidad craneal
VI. Nervio abductor (<i>n. abduccens</i>)	Núcleo del nervio abductor	Parte dorsal del puente en la región del colículo facial	Borde posterior del puente, en el surco, entre el puente y la pirámide	Fisura orbital superior
VII. Nervio facial (nervio intermedio)	Núcleo del nervio facial a) núcleo del tracto solitario b) núcleo salivatorio superior	Parte dorsal del puente, formación reticular a) parte dorsal del puente b) en la formación reticular de la parte dorsal del puente (más dorsalmente al núcleo del nervio facial)	Por detrás del pedúnculo medio del cerebelo (parte posterior de la línea trigeminofacial)	Poro acústico interno—canal facial agujero estilomas-toideo
VIII. Nervio vestibulococlear: porción coclear porción vestibular	Núcleos cocleares — ventral y dorsal Núcleos vestibulares — medial, lateral superior e inferior	En la región del ángulo lateral de la fosa romboides (área vestibular)	Lateralmente al nervio facial, en el borde posterior del puente, lateralmente a la oliva	Poro acústico interno
IX. Nervio glossofaríngeo	a) núcleo del tracto solitario	a) en la médula oblongada dorsalmente, en la región del trigono del nervio vago, como la continuación del núcleo de este nervio	Por debajo de los dos precedentes, en la parte superior del surco lateral posterior, que va dorsalmente a la oliva	Agujero yugular

Número del par y denominación	Denominación de los núcleos	Topografía de los núcleos	Lugar de salida o de entrada del nervio en el eneéfalo	Lugar de salida de la cavidad craneal
IX. Nervio glossofaríngeo	b) núcleo salivatorio inferior c) núcleo ambiguo	b) las células del núcleo están dispersas en la formación reticular de la médula oblongada, entre el núcleo ambiguo y el núcleo de la oliva c) formación reticular de la médula oblongada		
X. Nervio vago	a) núcleo del tracto solitario b) núcleo dorsal del nervio vago c) núcleo ambiguo	a) en la región del trigono del nervio vago, en la médula oblongada b) de la misma región, más dorsalmente al precedente c) formación reticular de la médula oblongada, más profundamente que el núcleo dorsal del nervio vago	Del mismo surco que el nervio glossofaríngeo, por debajo de este último	Agujero yugular
XI. Nervio accesorio	a) núcleo ambiguo b) núcleo espinal del nervio accesorio	a) en la médula oblongada, como la continuación del núcleo homónimo de los pares X y IX b) en la médula espinal, en el espacio entre los cuernos anterior y posterior de la sustancia gris	Raíces craneales—del mismo surco que el nervio vago, pero más caudalmente Raíces espinales—entre las raíces ventrales y dorsales de los nervios cervicales, a nivel de los segmentos C ₂ —C ₅	Agujero yugular
XII. Nervio hipogloso	Núcleo del nervio hipogloso	En la médula oblongada, en la región del trigono del hipogloso	Surco lateral anterior de la médula oblongada, entre la pirámide y la oliva	Canal del nervio hipogloso

sólidos con estas partes del encéfalo. Este nervio es el conductor de las excitaciones luminosas y contiene fibras somatosensitivas; como derivado del cerebro no tiene ganglio, al igual que el I par, y las fibras aferentes que entran en su composición constituyen la continuación de las neuritas de las células nerviosas multipolares de la retina. Al salir de la periferia posterior del bulbo del ojo, el nervio óptico abandona la órbita a través del canal óptico y, al penetrar en la cavidad craneal forma con el nervio análogo del lado opuesto un entrecruzamiento, el quiasma óptico, acostado en el surco quiasmático del esfenoides (el entrecruzamiento no es completo ya que sólo se entrecruzan las fibras mediales del nervio). Como continuación de la vía óptica más allá del quiasma sirve el tracto óptico, que termina en el cuerpo geniculado lateral, el pulvinar talámico, y en el culicilo superior (véase «Órgano de la vista»). Según los últimos datos (Yu. V. Biriuchkov, 1963), ambas retinas están en conexión por intermedio del fascículo nervioso que va a través del borde anterior del quiasma. Este enlace es análogo a los enlaces comisurales de los hemisferios cerebrales. La presencia de dicho enlace explica el hecho de que durante las lesiones o enfermedades de un ojo se produzcan trastornos en el campo visual del otro.

INERVACIÓN PERIFÉRICA DEL “SOMA”

Cada nervio se distribuye con sus fibras dentro de los límites de una zona cutaneomuscular determinada, en cuyo resultado toda la piel y la musculatura pueden estar divididas en zonas que corresponden a la región de distribución del nervio cutáneo o muscular dado. Esta inervación se denomina **periférica o zonal** (figs. 466, 467). Su conocimiento es muy importante para el diagnóstico de la lesión de los nervios. En la fig. 467 se da la inervación periférica de la piel. En lo tocante a la inervación de los músculos, se habla de la misma al describir cada músculo. El esquema de la inervación periférica de los músculos se representa en la fig. 466. Ya que la mayoría de los nervios del cuerpo humano son mixtos, la lesión de los mismos produce trastornos de

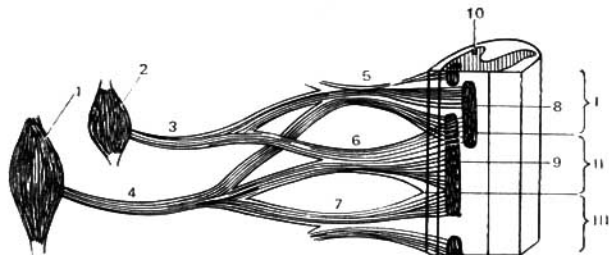


Fig. 466. Inervación radicular y periférica de los músculos.

El músculo 2 es inervado por los segmentos espinales I y II; el músculo 1, por los segmentos espinales I, II y III; 3 y

4 — nervios; 5, 6 y 7 — raíces; 8 y 9 — grupos celulares en los cuernos anteriores; 10 — cuerno posterior.

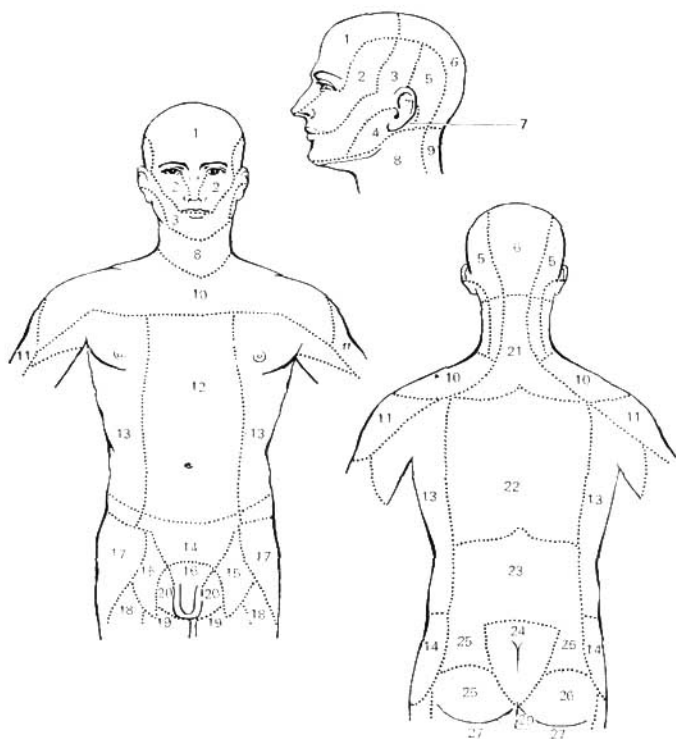


Fig. 467. Esquema de la inervación sensitiva periférica (según Kiss-Szentágothai).

- 1 — nervio oftálmico (V par, 1 rama);
 2 — nervio maxilar (V par, 2 ramos);
 3 — nervio mandibular (V par, 3 ramos);
 4 — nervio auricular magno (plexo cervical);
 5 — nervio occipital menor (plexo cervical);
 6 — nervio occipital mayor (C₂);
 7 — ramo auricular del nervio vago;
 8 — nervio transverso del cuello (plexo cervical);
 9, 21 — ramos posteriores de los nervios cervicales;
 10 — ramos supraclaviculares anteriores e intermedios (plexo cervical);
 11 — nervio axilar (plexo braquial);
 12 — nervios intercostales (ramos cutáneos anteriores);
 13 — nervios intercostales (ramos cutáneos laterales);

- 14 — nervio iliohipogástrico (plexo lumbar);
 15, 16 — ramo femoral y ramo genital del nervio genitofemoral (plexo lumbar);
 17 — nervio femorocutáneo lateral (plexo lumbar);
 18 — ramos cutáneos anteriores (nervio femoral);
 19 — ramo cutáneo del nervio obturador;
 20 — ramos perineales del nervio femorocutáneo posterior;
 22 — ramos dorsales de los nervios torácicos;
 23 — ramos dorsales de los nervios lumbares;
 24 — ramos dorsales de los nervios sacros (nervios mediales de la nalga);
 25 — nervios superiores de la nalga;
 26 — nervios inferiores de la nalga;
 27 — nervio femorocutáneo posterior.

la sensibilidad casi siempre combinados con los motores. La región de los trastornos sensitivos, en general, corresponde a la región inervada por el nervio dado. Sin embargo, la correspondencia no es completa y las zonas de anestesia, en realidad, son siempre mucho menores que las indicadas en el esquema. Esto depende de la «imbricación» parcial del nervio dado con los vecinos y también de sus enlaces múltiples. Desde este punto de vista cada región de un nervio cualquiera puede dividirse en tres zonas:

1. Zona autónoma, que sólo está inervada por el nervio dado: al lesionarlo se produce la anestesia completa.

2. Zona mixta, que está inervada por el nervio en cuestión y, en parte, por los vecinos: al lesionarlo se observa pérdida parcial de la sensibilidad—hipoestesia.

3. Zona máxima, que está inervada completamente por los nervios vecinos, y sólo, en parte, por el nervio dado; al lesionarlo la sensibilidad no se altera puesto que se conserva a cuenta de los nervios vecinos.

I. P. Pávlov señaló que las excitaciones sensitivas son más complicadas que las motoras, por lo cual los conductores sensitivos son también más complicados que los motores. Esto está confirmado por investigaciones recientes (N. I. Odnoralov). Aquellos nervios y ramos que son mixtos tienen una constitución más complicada que la de los puramente motores. Se supone que para las excitaciones sensitivas existen conductores de estructura diferente. Es probable que el tipo más complicado de sensibilidad sea la propioceptiva. Los nervios que conducen esta sensibilidad son los que tienen una estructura más compleja (radial, mediano, esquiático y otros). El tipo menos complicado es el de la sensibilidad cutánea. Todos los nervios cutáneos tienen una estructura más simple.

INERVACIÓN SEGMENTARIA O RADICULAR

De acuerdo con la estructura segmentaria del organismo cada segmento nervioso (neurómera) está en conexión con el segmento correspondiente del cuerpo (somita). Por eso cada raíz dorsal del nervio espinal y cada ganglio espinal están relacionados con la inervación de aquel segmento de piel (dermatoma) que está en correlación con éste en el proceso de la embriogénesis. Del mismo modo cada raíz ventral inerva los músculos que se originaron con ella en el segmento dado (miótoma), y que juntos forman el segmento neuromuscular. Como resultado, toda la piel y la musculatura pueden estar divididas en una serie de zonas radiculares consecutivas inervadas por las raíces nerviosas dorsales o ventrales correspondientes. Esto es lo que constituye la inervación *radicular* o *segmentaria* del cuerpo, representada en la fig. 468. A diferencia de las zonas de inervación periférica de algunos nervios cutáneos, las zonas de inervación radicular tienen la particularidad de que las fibras que pertenecen a una raíz dorsal o a un segmento, a pesar de ir en la composición de diferentes nervios, inervan la piel en forma continua en la región determinada, correspondiente al segmento nervioso dado, o a la raíz, y por eso se denomina cinturón radicular. Las zonas radiculares o segmentarias de la inervación sensitiva van por la piel en forma de cintas, cinturones, como está indicado en la fig. 468. Por eso, en los casos típicos es muy fácil distinguir el trastorno segmentario de la sensibilidad del periu-

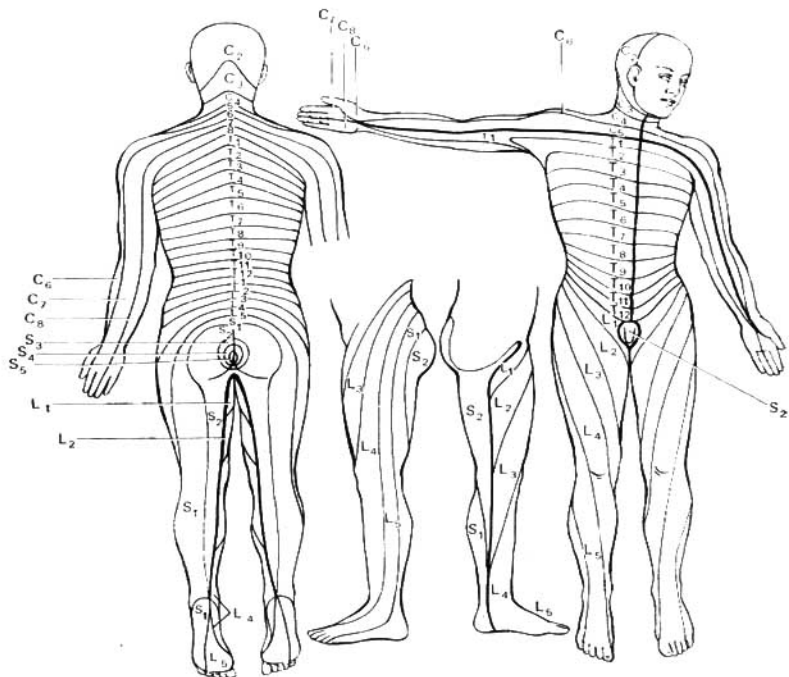


Fig. 468. Distribución segmentaria de las fibras de las raíces posteriores en la piel (según Kiss-Szentágothai).

Las letras y cifras indican los segmentos de la médula espinal, a los cuales, principalmente, llegan las fibras aferentes de la zona de piel dada.

férico. Así, durante la inflamación de la raíz dorsal (radiculitis) aparecen en la piel dolores zonales o herpes zóster que corresponden exactamente al cinturón radicular dado. En el sentido práctico, es muy importante saber que los segmentos nerviosos vecinos se imbrican enteramente uno al otro, de manera que cada segmento de piel es inervado por tres segmentos nerviosos vecinos. Por eso, al seccionar una raíz no se observan ningunos trastornos de la sensibilidad. Para que se pierda la sensibilidad en un segmento de piel hay que seccionar tres raíces nerviosas vecinas, cosa que es necesario tener en cuenta durante las intervenciones quirúrgicas. Lo mismo que al determi-

nar el límite del proceso patológico espinal es necesario tomar en consideración la imbricación de los segmentos y localizarla en 1-2 segmentos por encima de los límites de la anestesia cutánea.

REGULARIDADES DE LA DISTRIBUCIÓN DE LOS NERVIOS

1. De acuerdo con «la agrupación del cuerpo alrededor del sistema nervioso» (F. Engels), los nervios divergen a los lados del plano medio, en el cual se sitúa el sistema nervioso central (médula espinal y encéfalo).

2. De acuerdo con la estructura del cuerpo, según el principio de la simetría bilateral, los nervios resultan ser pares simétricos.

3. De acuerdo con la estructura metamérica del tronco, los nervios de esta región conservan la estructura segmentaria (nervios intercostales, ilioinguinales, iliohipogástricos).

4. Los nervios alcanzan los órganos siguiendo la distancia más corta del lugar de salida de la médula espinal o del encéfalo. Con eso se explica el trayecto de los ramos cortos (breves) a los órganos cercanos, y de los largos, a los lejanos, por ejemplo, el nervio isquiático.

Al desplazarse el órgano de su lugar de origen primario a su región definitiva, el nervio después del nacimiento crece y sigue tras el órgano.

5. Los nervios de los músculos parten de los segmentos de la médula espinal que corresponden a los miótomas que originaron el músculo dado. Por eso, incluso durante el desplazamiento posterior del músculo, éste recibe su inervación de la fuente cercana a su origen primario. Con eso se explica la inervación de los músculos centrípetos desplazados al tronco desde la cabeza, por los nervios craneales (nervio accesorio), y desde el cuello, por el plexo cervical; o la inervación de los músculos centrífugos de los miembros por el plexo nervioso principal del miembro dado, por ejemplo, de los músculos del cinturón escapular por el plexo braquial. Con eso se explica la inervación del diafragma, que tiene su origen en el cuello, por el nervio frénico, originado del plexo cervical.

De este modo, atendiendo al lugar de origen del nervio puede determinarse la región del desarrollo del órgano, puesto que existe una correspondencia entre el origen del nervio y el lugar de implantación de los órganos.

6. Si el músculo representa el producto de la fusión de varios miótomas, se inerva por varios nervios (por ejemplo, la inervación de los músculos anchos del abdomen por los nervios intercostales y ramos del plexo lumbar). Lo mismo se observa con relación de los músculos viscerales desarrollados del material de varios arcos viscerales. Así, el vientre anterior del músculo digástrico desarrollado a expensas del primer arco visceral, se inerva por el nervio trigémino, y el vientre posterior, que ha tenido su origen en el segundo arco visceral, por el nervio facial.

7. Los nervios superficiales (cutáneos) acompañan las venas subcutáneas, los profundos acompañan las arterias, venas y vasos linfáticos, formando con ellos fascículos (paquetes) vasculonerviosos.

8. Los nervios localizados en estos fascículos, así como estos últimos, se encuentran en las superficies flexoras de las regiones del cuerpo en lugares protegidos, cubiertos.

PARTE VEGETATIVA DEL SISTEMA NERVIOSO

Ya se ha señalado la diferencia cualitativa radical en la estructura, el desarrollo y la función de la musculatura lisa y la estriada. La musculatura esquelética participa en la reacción del organismo a las influencias exteriores y responde a los cambios del medio ambiente mediante movimientos rápidos y oportunos. La musculatura lisa localizada en las vísceras y los vasos trabaja lenta pero rítmicamente, asegurando el transcurso de los procesos vitales del organismo. Estas diferencias funcionales están en correlación con la diferencia en la inervación; la musculatura esquelética recibe los impulsos motores de la parte somática, de la vida animal del sistema nervioso, y la musculatura lisa, de la parte vegetativa.

El sistema nervioso vegetativo dirige la actividad de todos los órganos participantes en la realización de las funciones vegetativas del organismo (alimentación, respiración, secreción, multiplicación, circulación de los líquidos) y también realiza la inervación trófica (I. P. Pávlov).

La función trófica del sistema nervioso vegetativo determina la alimentación de los tejidos y órganos respecto a la función que cumplen ellos en una u otras condiciones del medio exterior (función trófica de adaptación).

Se sabe que los cambios en el estado de la actividad nerviosa superior se reflejan en la función de los órganos internos, y al contrario, el cambio del medio interno del organismo influye sobre el estado funcional del sistema nervioso central. El sistema nervioso vegetativo refuerza o debilita la función de los órganos que trabajan específicamente. Esta regulación tiene carácter tónico, por eso el sistema nervioso vegetativo cambia el tono del órgano. Puesto que una misma fibra nerviosa es sólo capaz de cambiar en una dirección y no puede al mismo tiempo aumentar y disminuir el tono, por eso, de acuerdo a lo enunciado, el sistema nervioso vegetativo se divide en dos partes o sistemas: **simpático** y **parasimpático**.

El sistema simpático, atendiendo a sus funciones principales, es trófico y realiza el reforzamiento de los procesos de oxidación, consumo de sustancias alimenticias, reforzamiento de la respiración, aceleración de la actividad cardíaca y aumento de la entrada de oxígeno a los músculos.

El papel del sistema parasimpático es de protección: contracción de la pupila en caso de luz intensa, freno de la actividad cardíaca, vaciamiento de los órganos cavitarios.

Al comparar las zonas de distribución de la inervación simpática y la parasimpática, se puede, en primer lugar, descubrir la importancia predominante de una parte vegetativa cualquiera. La vejiga, por ejemplo, recibe principalmente inervación parasimpática y la sección de los nervios simpáticos no altera en lo esencial sus funciones; las glándulas sudoríparas, los músculos pilosos de la piel el bazo y los suprarrenales sólo reciben inervación simpática. En segundo lugar, en los órganos con inervación vegetativa doble se observa la acción recíproca de los nervios simpáticos y parasimpáticos en forma de antagonismo diferenciado. Así, la excitación de los nervios simpáticos provoca dilatación de la pupila, estrechamiento de los vasos, aceleración

de las contracciones cardíacas, retraso de la peristalsis intestinal; la excitación de los nervios parasimpáticos acarrea el estrechamiento de la pupila, dilatación de los vasos, disminución de los latidos cardíacos, reforzamiento de la peristalsis.

Sin embargo, el llamado antagonismo de los sistemas simpático y parasimpático no debe comprenderse estáticamente como contraposición de funciones de estas dos partes. Estos sistemas son de acción recíproca, la correlación entre ellos cambia dinámicamente en las diferentes fases funcionales de uno u otro órgano; también pueden actuar antagónica y sinérgicamente.

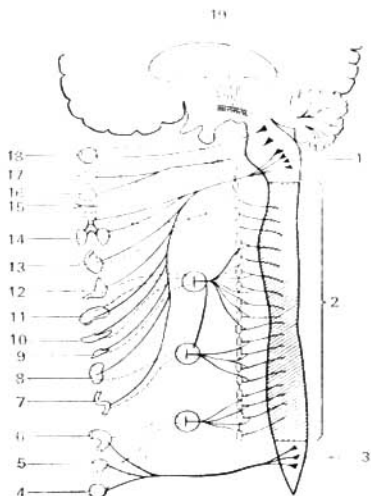
El antagonismo y el sinergismo son dos elementos componentes de un proceso único. Las funciones normales de nuestro organismo se aseguran con la acción coordinada de estas dos porciones del sistema vegetativo. Esta coordinación y regulación de funciones se realiza mediante la corteza del encéfalo. Por consiguiente, la autonomía de la actividad del sistema nervioso vegetativo no es absoluta y sólo se manifiesta en las reacciones locales de los arcos reflejos cortos. Por eso, el término propuesto «sistema nervioso autónomo» no es exacto, con lo que se explica la conservación del término más correcto y lógico «sistema nervioso vegetativo». La división del sistema nervioso vegetativo en las partes simpática y parasimpática se efectúa principalmente sobre la base de datos fisiológicos y farmacológicos, condicionados por la estructura y el desarrollo de estas porciones del sistema nervioso.

Por eso, primero vamos a caracterizar *las particularidades morfológicas del sistema nervioso vegetativo en comparación con el de la vida animal. Describiremos, ante todo, los centros del sistema nervioso vegetativo* (fig. 469).

Fig. 469. Esquema general del sistema nervioso vegetativo.

Con líneas punteadas se designan las fibras postganglionares del sistema simpático que se dirigen a los órganos; con líneas continuas, las fibras del sistema parasimpático y las fibras preganglionares del sistema simpático. Los centros del sistema simpático en la médula espinal están rayados.

- 1 — centros del sistema parasimpático en el encéfalo (parte craneal);
- 2 — centros del sistema nervioso simpático;
- 3 — centros del sistema parasimpático en el extremo inferior de la médula espinal (parte sacra);
- 4 — órganos genitales;
- 5 — vejiga urinaria;
- 6 — intestino grueso;
- 7 — intestino delgado;
- 8 — riñón;
- 9 — suprarrenales;
- 10 — páncreas;
- 11 — hígado;
- 12 — estómago;
- 13 — corazón;
- 14 — pulmones;
- 15 — vasos de la cabeza;
- 16, 17 — glándulas salivales;
- 18 — ojo;
- 19 — cuerpo estriado.



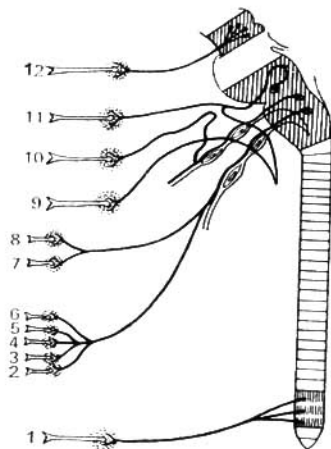


Fig. 470. Esquema del sistema nervioso parasimpático. Las fibras preganglionares están representadas con líneas continuas, las postganglionares, por medio de indicadores.

- 1 — plexo hipogástrico: las fibras preganglionares parasimpáticas llegan en la composición de los nervios pélvicos, y las fibras postganglionares se dirigen al intestino recto, vejiga urinaria y órganos genitales. Fibras postganglionares;
- 2 — a los riñones;
- 3 — al páncreas;
- 4 — al hígado;
- 5 — al intestino;
- 6 — al estómago;
- 7 — a los bronquios;
- 8 — al corazón (2-8 — fibras ganglionares que llegan en la composición del nervio vago);
- 9 — ganglio submandibular; las fibras preganglionares llegan en la compo-

- sición de la cuerda del tímpano (ramo del nervio facial); las postganglionares se dirigen a las glándulas salivales submandibular y sublingual;
- 10 — ganglio óptico: las fibras preganglionares se dirigen a la parótida;
- 11 — ganglio pterigopalatino: las fibras preganglionares llegan por el nervio petroso mayor (ramo del nervio facial); las postganglionares se dirigen a la glándula lagrimal y las glándulas de las cavidades nasal y bucal;
- 12 — ganglio ciliar: las fibras preganglionares llegan por el nervio oculomotor, las postganglionares se dirigen al músculo ciliar del ojo.

Los nervios de la vida animal salen del tronco cerebral y de la médula espinal segmentariamente en toda su extensión, conservándose este carácter segmentario también parcialmente en la periferia. Los nervios vegetativos salen sólo de algunas partes (focos) del sistema nervioso central. Hay cuatro focos de este tipo, de donde emergen los nervios vegetativos:

1. **Porción mesencefálica**—en el mesencéfalo (núcleo accesorio y núcleo mediano impar del III par de los nervios craneales).
2. **Porción bulbar**—en la médula oblongada y en el puente (núcleos de los pares craneales VII, IX y X). Estas partes se reúnen bajo el nombre de porción craneal.
3. **Porción toracolúmbar**—en los cuernos laterales de la médula espinal a lo largo de los segmentos C_{VIII} , Th_I — L_{III} .

4. **Porción sacra**—en los cuernos laterales de la médula espinal a lo largo de los segmentos S_{II} — S_{IV} .

La porción toracolumbar pertenece al sistema simpático, y las porciones craneal y sacra al parasimpático (véanse figs. 469, 470).

Mitchel (1953) admite también la existencia de centros vegetativos en la porción cervical de la médula espinal, atribuyéndoles el núcleo espinal del nervio accesorio.

Sobre estos focos dominan los centros vegetativos superiores, los cuales no son simpáticos ni parasimpáticos, pero reúnen en sí la regulación de ambas partes del sistema vegetativo. Ellos son episegmentarios y se sitúan en el tronco y en el palio cerebral, a saber:

1. **Mielencéfalo**: el centro vasomotor en el suelo del IV ventrículo (F. O. Ovsíánnikov); en el cerebelo, al cual le atribuyen la regulación de una serie de funciones vegetativas (reflejos vasomotores, trofismo de la piel, velocidad de cicatrización de las heridas, etc.).

2. **Mesencéfalo**: la substancia gris del acueducto del cerebro.

3. **Diencéfalo**: el hipotálamo (tubérculo cenicito).

4. **Telencéfalo**: el cuerpo estriado.

La región hipotalámica es la que tiene mayor importancia en la regulación vegetativa; ésta resulta ser la parte más antigua del encéfalo, a pesar de existir en las formaciones viejas y jóvenes, en el sentido filogenético.

Los núcleos de la región hipotalámica están unidos a la hipófisis por un fascículo hipotalamohipofisario con la hipófisis, formando con ella *el sistema hipotalamohipofisario*. Este sistema, actuando con ayuda de las increciones de la hipófisis, es el regulador de todas las glándulas endocrinas.

La región hipotalámica regula la actividad de todos los órganos de la vida vegetativa, uniendo y coordinando sus funciones.

La unión de las funciones de la vida vegetativa y de la vida animal del organismo se realiza en la corteza cerebral (V. Ya. Danilevsky, V. M. Béjterev), particularmente en la zona premotora.

La corteza—según Pávlov—, siendo el complejo de los extremos corticales de los analizadores, recibe las excitaciones de todos los órganos de la vida vegetativa e influye sobre ellos mediante sus sistemas eferentes, incluyendo el sistema nervioso vegetativo. Por consiguiente, existe un enlace bilateral entre la corteza y las vísceras—enlace corticovisceral (K. M. Bíkov, V. N. Chernigovsky y otros). Gracias a esto, todas las funciones vegetativas se subordinan a la corteza del encéfalo, la cual rige todos los procesos del organismo.

De esta manera, el sistema vegetativo resulta ser no un sistema autónomo como lo consideraban antes de Pávlov, sino una parte especializada del sistema nervioso único, subordinado a sus partes superiores, incluyendo la corteza cerebral. Por eso, tanto en la parte animal del sistema, como en la vegetativa, pueden distinguirse sus secciones central y periférica. A la sección central pertenecen los centros descritos anteriormente y los de la médula espinal y el encéfalo; y a la sección periférica pertenecen los ganglios nerviosos, los nervios, plexos y terminaciones periféricas.

Ultimamente aparecieron informaciones (N. G. Kólosov, A. A. Milojin) acerca de que los ganglios vegetativos tienen su inervación aferente, gracias a la cual se encuentran bajo el control del sistema nervioso central.

El arco reflejo tiene diferencias considerables (fig. 471).

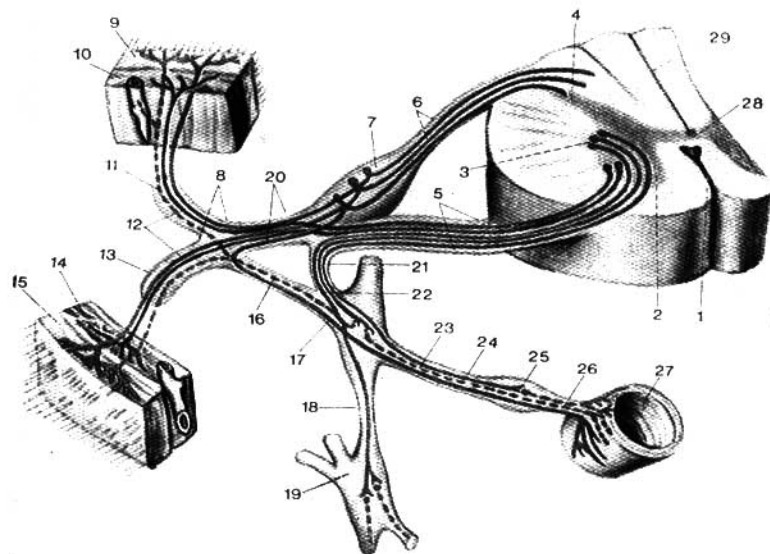


Fig. 471. Esquema del arco reflejo del sistema nervioso simpático y de la vida animal (según R. Sinélnikov).

- | | |
|--|---|
| 1 — fisura mediana anterior; | 18 — ramo interganglionar del tronco simpático; |
| 2 — cuerno anterior; | 19 — ganglio del tronco simpático; |
| 3 — cuerno lateral; | 20 — nervio espinal; |
| 4 — cuerno posterior; | 21 — ramo comunicante blanco (fibras preganglionares para el ganglio prevertebral); |
| 5 — raíz anterior; | 22 — ramo comunicante blanco (fibras preganglionares para el ganglio del tronco simpático); |
| 6 — raíz ventral; | 23 — fibras postganglionares del ganglio del tronco simpático; |
| 7 — ganglio espinal; | 24 — fibras preganglionares para el ganglio prevertebral; |
| 8 — fibras aferentes (somatosensitivas); | 25 — ganglio prevertebral; |
| 9, 15 — piel; | 26 — fibras postganglionares del ganglio prevertebral; |
| 10, 14 — músculo; | 27 — órgano (intestino); |
| 11 — ramo dorsal del nervio espinal; | 28 — canal central; |
| 12 — fibras motoras de las células del cuerno anterior de la médula espinal; | 29 — médula espinal. |
| 13 — ramo comunicante gris (fibras postganglionares para el nervio espinal); | |
| 16 — ramo comunicante gris (fibras postganglionares para el nervio espinal); | |
| 17 — fibras aferentes (viscerosensitivas); | |

El cuerpo celular de la neurona receptora, tanto la del sistema nervioso vegetativo, como también la de la vida animal, se sitúa en el ganglio espinal donde llegan las vías aferentes de los órganos de la vida animal y vegetativa, que, de tal forma, resulta ser un ganglio mixto, animal-vegetativo (A. G. Knorre, I. D. Lev, 1963). El cuerpo de la neurona intercalar en la

parte vegetativa, a diferencia de la parte animal, se sitúa en los cuernos laterales de la médula espinal. En tanto que el axón de la neurona intercalar animal, que parte de las células del cuerno posterior, termina en los límites de la médula espinal entre las células de sus cuernos anteriores. En lo que se refiere a la neurona intercalar del sistema vegetativo, ésta no termina en la médula espinal, sino que sale fuera de sus límites, a los ganglios situados en la periferia. Al salir de la médula, el axón de la neurona intercalar termina en *los ganglios del tronco simpático* (estos ganglios son como de primer orden; están formando el tronco simpático limítrofe), o las fibras no terminan en los mismos, sino en *ganglios intermedios* situados más periféricamente, entre el tronco simpático y el órgano (ganglio semilunar, ganglio mesentérico). Estos son ganglios simpáticos de segundo orden. En fin, las fibras pueden llegar sin interrumpirse hasta ganglios situados cerca del órgano (*ganglios preorgánicos*, por ejemplo, el ganglio ciliar, el ótico u otros), o en el espesor del mismo (*ganglios intraorgánicos, intramurales*). Unos y otros, que son *ganglios de tercer orden*, se denominan *ganglios terminales* y pertenecen a la parte parasimpática del sistema nervioso vegetativo*. Todas las fibras que van hasta los ganglios del primero, segundo y tercer orden, y que son axones de la neurona intermedia, se denominan *preganglionares* (ramos preganglionares), cubiertas de mielina.

La tercera neurona del arco reflejo de la vida animal, la neurona efectora, está situada en los cuernos anteriores de la médula espinal, y la neurona efectora del arco reflejo vegetativo se ha trasladado, durante el desarrollo del sistema nervioso central, al periférico, más cerca al órgano de trabajo, situándose en los ganglios vegetativos. De tal disposición de las neuronas efectoras en la periferia se desprende el rasgo principal del sistema vegetativo — *el carácter bineural de la vía eferente periférica*: la primera neurona es intercalar; su cuerpo está en los núcleos vegetativos de los nervios craneales o en los cuernos laterales de la médula espinal y la neurita alcanza al órgano de trabajo. Las neuronas efectoras de los nervios simpáticos se inician en el ganglio del tronco simpático (de primer orden) o en el ganglio intermedio (de segundo orden), y las de los nervios parasimpáticos, en los ganglios pre o interorgánicos, ganglio terminal (de tercer orden); como en estos ganglios tiene lugar la sinapsis de las neuronas intercalares y las eferentes, la diferencia entre la partes simpática y parasimpática del sistema vegetativo está relacionada precisamente con estas neuronas.

Los axones de las neuronas vegetativas eferentes están casi por completo privados de mielina —son amielínicos (grises) (véase pág. 290). Estos constituyen *las fibras postganglionares* (ramos postganglionares). Las fibras postganglionares del sistema nervioso simpático que parten de los ganglios del tronco simpático limítrofe divergen en dos direcciones. Unas van a las vísceras y forman *la parte visceral del sistema simpático*. Otras forman los ramos comunicantes grises (*rami comunicantes grisei*) que unen el tronco simpático con los nervios de la vida animal, en cuya composición las fibras alcanzan los órganos somáticos (del aparato del movimiento y de la piel), en los cuales inervan la musculatura lisa de los vasos y la piel, y también las glándu-

* Además de los ganglios aislados visibles macroscópicamente, en el trayecto de los nervios vegetativos se encuentran pequeños grupos de neuronas eferentes que migran por acá en el curso del desarrollo embrionario—microganglios.

las. El conjunto de estas fibras vegetativas eferentes, que van de los ganglios del tronco simpático a los órganos del soma, constituye la *parte somática del sistema simpático*. Esta estructura asegura la función del sistema vegetativo, el cual regula el metabolismo de todas las partes del organismo con respecto a las condiciones cambiantes del ambiente y las condiciones del funcionamiento (del trabajo) de los órganos y tejidos.

En correspondencia con esta función más universal relacionada no con cualesquier órganos y sistemas aislados, sino con todas las partes, con todos los órganos y tejidos del organismo, el sistema vegetativo se caracteriza también por su difusión universal, por todos los lugares del organismo, penetrando en todos sus órganos y tejidos. Por consiguiente, el sistema nervioso simpático inerva no sólo las vísceras, sino también el soma, asegurándole los procesos metabólicos y tróficos.

Gracias a eso, cada órgano, según Pávlov, se encuentra bajo un *control nervioso triple*, debido a lo cual él distingue tres tipos de nervios: 1) funcionales, que realizan la función del órgano dado; 2) vasomotores, que aseguran la irrigación sanguínea amplia del órgano y 3) tróficos, que regulan la asimilación de las substancias nutritivas de la sangre que ha llegado.

La parte visceral del sistema simpático tiene los tres tipos de nervios para las vísceras, y la parte somática sólo tiene los vasomotores y los tróficos. En lo tocante a los nervios funcionales para los órganos del soma (de la musculatura esquelética y otros), ellos van en la composición del sistema nervioso somático de la vida animal.

De esta manera, la diferencia principal entre la parte eferente del sistema vegetativo y la parte eferente del sistema de la vida animal consiste en que las fibras somáticas, de la vida animal, al salir del sistema nervioso central, van hasta el órgano de trabajo sin interrumpirse en ningún lugar, mientras que las fibras vegetativas en su trayecto desde el cerebro hasta el órgano de trabajo se interrumpen en uno de los ganglios de primero, segundo o tercer orden. Debido a eso, la vía eferente del sistema vegetativo se rompe en sus dos partes consecutivas: fibras mielínicas (pulposas), preganglionares (ramos preganglionares) y fibras postganglionares, desprovistas de mielina (sin pulpa) (ramos postganglionares).

La presencia de ganglios en la parte eferente del arco reflejo es el rasgo característico del sistema nervioso vegetativo que le distingue del sistema de la vida animal (véase fig. 471).

Los nervios tienen también diferencias específicas. Las vías aferentes del sistema vegetativo no tienen el carácter de nervios visibles macroscópicamente y sus fibras van en la composición de otros nervios (nervios espláncnicos mayor y menor, nervio vago, raíces dorsales y otros). Para el sistema simpático es característico el hecho de que la inervación sensitiva relacionada con el mismo puede difundirse a distancias considerables, y, por consiguiente, el sistema simpático puede ser considerado como el sistema de la *inervación colateral* (de rodeo) (D. M. Golub, 1963).

Así, por ejemplo, las fibras nerviosas espinales aferentes, participantes en la formación del plexo solar que inerva los órganos de la cavidad abdominal, se originan de múltiples ganglios espinales (C_3-L_3). Esta circunstancia determina la multiplicidad y el carácter multisegmentario de las vías y fuentes de la inervación aferente de los órganos de la cavidad abdominal (F. B. Heinman, P. I. Lobko, N. K. Landshman). Con eso se explica que la

sensación dolorosa pueda transmitirse tanto por los nervios vegetativos, como también por los de la vida animal (Mitchel, 1953).

A la par con esto, últimamente se ha establecido (D. M. Golub, 1963) que no sólo existe difusión en cuanto a la distribución de las neuronas sensitivas y el trayecto de las vías de las fibras, sino también la participación preponderante de los ganglios espinales en la inervación de las vísceras. Por consiguiente, entre las fuentes y las vías de inervación aferente de las vísceras pueden destacarse las principales y las complementarias. Esta división está unida estrechamente con la representación sobre las vías colaterales de la inervación espinal aferente de las vísceras. Las vías indirectas en condiciones patológicas (interrupción de la médula espinal y otras) pueden jugar el papel de vías compensatorias, que equilibran la función de las vías principales perturbadas, *dispositivos compensatorios en forma de «imbricación»* de la inervación aferente de los órganos.

Respecto a las vías eferentes del sistema vegetativo, ellas forman nervios y ganglios bien evidentes. Por eso puede hablarse de dos vías eferentes del sistema nervioso único: una vía constituida por los nervios motores, somáticos, de la vida animal, y la otra por los vegetativos. Los nervios vegetativos forman plexos alrededor de los vasos sanguíneos junto con los cuales llegan y entran en los órganos. La existencia de plexos perivasculares es un rasgo característico del sistema nervioso vegetativo que le distingue del sistema nervioso de la vida animal.

Como se habló más arriba, el sistema nervioso vegetativo se caracteriza por su difusión universal en el organismo. Este tiene una amplia región de inervación eferente que abarca todos los órganos y tejidos del cuerpo, sin excluir la musculatura esquelética (a la cual tonifica). En esto consiste la particularidad morfológica del sistema vegetativo en contraposición al de la vida animal, el que con sus fibras centrifugas sólo inerva los músculos esqueléticos, es decir, tiene una región comparativamente limitada de inervación eferente. Un aporte considerable en el estudio de la morfología del sistema vegetativo lo hicieron V. P. Vorobiev, D. M. Golub, T. A. Grigorieva, A. S. Doguel, B. I. Dolgo-Saburov, G. F. Ivanov, N. G. Kolosov, N. S. Kondratiev, B. I. Lavrentiev, E. P. Melman, V. N. Murat, R. D. Sinélnikov, V. N. Ternovski y otros.

Para comprender su estructura es necesario tener en cuenta el desarrollo del sistema nervioso vegetativo.*

La musculatura lisa de los invertebrados es regulada por un sistema nervioso gangliorreticular, el cual, además de esta función especial, regula también el metabolismo. La acomodación, el ajuste del metabolismo a los cambios funcionales de los órganos, que se denomina adaptación, y la función correspondiente del sistema nervioso es la función *trófica adaptativa* (L. A. Orbeli). Esta es la función más común y antigua del sistema nervioso en los antecedentes primitivos de los vertebrados. En el transcurso posterior de la evolución progresaron más que otros, el aparato del movimiento (desarrollo del esqueleto óseo y la musculatura estriada) y los órganos de los sentidos, es decir, los órganos de la vida animal. Por eso, aquella parte del sistema nervioso relacionada con ellos, es decir, la parte animal, experimentó los cambios más bruscos y adquirió nuevos rasgos, en particular, el aislamiento de las fibras con ayuda de las membranas mielínicas (fibras pulposas), y la gran velocidad de conducción de la excitación (12-100 m por segundo). Al contrario, los órganos de la vida vegetativa experimentaron una evolución más lenta y menos progresiva, y por eso, la parte del sistema nervioso en conexión con ellos conservó la función

* A. G. Kuorre, I. D. Lev y E. K. Sepp lo exponen parcialmente.

más general—la trófica adaptativa. Esta parte es precisamente el sistema nervioso vegetativo. A la par con alguna especialización, éste conservó una serie de rasgos primitivos antiguos: ausencia de membranas mielínicas (fibras sin mielina) en la mayoría de las fibras nerviosas; menor velocidad de conducción de la excitación (0,3-10 m por segundo), y también menor concentración y centralización de las neuronas efectoras que permanecieron difundidas en la periferia, en los ganglios, nervios y plexos. La neurona efectora resultó estar situada cerca del órgano de trabajo e incluso en su espesor.

Tal disposición periférica de la neurona efectora condicionó la principal particularidad morfológica del sistema vegetativo—el carácter bineural de la vía eferente que consta de las neuronas intercalar y efectora.

Con la aparición del cerebro troncular (en los acráneos), los impulsos de adaptación surgidos en éste discurren por las neuronas intercalares que tienen ritmos rápidos de excitación; la adaptación se realiza por la musculatura lisa y las glándulas a las cuales llegan las neuronas efectoras que se distinguen por una conductibilidad lenta (sobre lo cual se habló más arriba). Esta contradicción se resuelve en el proceso de la evolución gracias al desarrollo de ganglios nerviosos especiales, en los que se establecen los contactos de las neuronas intercalares con las efectoras, con la particularidad de que una neurona intercalar entra en conexión con muchas neuronas efectoras (aproximadamente 1 : 32). Con eso se logra la commutación de las fibras mielínicas de gran velocidad de conducción con las amilínicas de pequeña velocidad. Como resultado, toda la vía periférica eferente del sistema vegetativo se divide en dos partes—preganglionar y postganglionar—y los propios ganglios se convierten en los transformadores de los ritmos de la excitación, desde los rápidos hasta los lentos.

Cuando en los peces inferiores se forma el encéfalo, en él se desarrollan los centros que unen la actividad de los órganos que elaboran el medio interno del organismo.

Puesto que en esta actividad, además de la musculatura lisa también participa la esquelética, estriada, entonces surge la necesidad de la coordinación del trabajo de los músculos lisos y estriados. Por ejemplo, las tapas branquiales se ponen en movimiento por la musculatura esquelética; lo mismo en el hombre, en el acto de la respiración participa tanto la musculatura lisa de los bronquios, como la estriada del tórax. Tal coordinación se realiza por un aparato reflejo especial desarrollado en el mielencéfalo, en forma del sistema del nervio vago (Sistema parasimpático de la médula oblongada).

En el sistema nervioso central surgen también otras formaciones, que al igual que el vago, cumplen la función de coordinar la actividad conjunta de la musculatura esquelética de ritmos rápidos de excitación, y la musculatura lisa y las glándulas de ritmos lentos. A éstas se atribuye aquella parte del nervio oculomotor que realiza con ayuda de los músculos lisos y estriados del ojo la fijación normal del diámetro de la pupila, de la acomodación y de la convergencia correspondiente a la intensidad de la luz y a la distancia hasta el objeto a observar, según los mismos principios que utiliza el fotógrafo (parte mesencefálica del sistema parasimpático). A esta parte también se le atribuye la función realizada por los nervios sacros (II-IV) y que no es otra que la función normal de los órganos pelvianos (de la vejiga urinaria y del recto)—la evacuación, en la cual participan tanto los músculos lisos de dichos órganos, como los músculos estriados de la pelvis y de la prensa abdominal—parte sacra del sistema parasimpático. En el mesencéfalo y en el diencefalo se desarrolló el aparato central de adaptación en forma de la substancia gris alrededor del acueducto del cerebro y del tubérculo ceniciento (hipotálamo).

En fin, en la corteza cerebral surgieron centros que unen las funciones superiores vegetativas y de la vida animal.

El desarrollo del sistema vegetativo en la ontogénesis (embriogénesis) sucede de una manera distinta a la de la filogénesis.

La parte vegetativa del sistema nervioso surge de un foco común con la parte animal—neuroectodermo—, con lo que se demuestra la unidad de todo el sistema nervioso.

Del rudimento común del sistema nervioso salen los simpatoblastos que migran a la periferia y se acumulan en lugares determinados formando al principio los ganglios del tronco simpático limítrofe, y luego, los ganglios intermedios y los plexos nerviosos. Las prolongaciones de las células del tronco simpático limítrofe, uniéndose en fascículos, forman los ramos comunicantes grises.

De una manera semejante se desarrolla también la parte craneal del sistema vegetativo. Los rudimentos de los ganglios parasimpáticos emergen de la médula oblongada o de la placa ganglionar y realizan la migración distante, a lo largo de los ramos de los nervios trigémino, vago y otros, asentándose por su trayecto o formando ganglios intramurales

FORMACIÓN DE NUEVAS VÍAS NERVIOSAS (REINERVAÇÃO DE LOS ÓRGANOS)

Por medio de investigaciones experimentales, D. M. Golub y sus colaboradores (1960, 1964) demostraron que al suturar algunos órganos internos uno al otro (intestino delgado o grueso a la vejiga) surgen nuevas vías aferentes que conectan a estos órganos con el sistema nervioso central (con la médula espinal). Entre los órganos suturados se forman comisuras, en las cuales, al principio se incrustan los vasos y después los nervios. Estos se localizan alrededor de los vasos en forma de plexos periadventicios y también intramurales, con la creación de centros reguladores locales.

En consecuencia, la comisura se convierte en un nuevo órgano que posee su propia vascularización e inervación. En este órgano se crea una nueva vía complementaria de conducción de impulsos aferentes al sistema nervioso central. Por consiguiente, además de los principales conductores nerviosos existentes, en casos especiales pueden desarrollarse vías nerviosas complementarias indirectas (de rodeo) que resultan ser el substrato morfológico de la inervación compensadora.

La posibilidad de dirigir el desarrollo del sistema nervioso y la formación de nuevas vías aferentes (reineriación) tiene importancia práctica para la restauración quirúrgica de los órganos y de su sistema nervioso alterado.

SISTEMA NERVIOSO SIMPÁTICO

El sistema simpático surge, históricamente, como una parte segmentaria, por eso también en el hombre tiene una estructura de carácter segmentario.

PARTE CENTRAL DEL SISTEMA SIMPÁTICO

La parte central del sistema simpático está situada en los cuernos laterales de la médula espinal a nivel de C_{VIII} , Th_1 — L_{III} , en el **núcleo intermediolateral**. De éste parten las fibras que inervan la musculatura lisa de las vísceras, de los órganos de los sentidos (ojos) y las glándulas. Además, aquí se localizan los centros vasomotores, pilomotores y sudoríparos. Se considera (eso se confirma con la experiencia clínica) que las diferentes partes de la médula espinal influyen sobre la troficidad, la termorregulación y el metabolismo.

PARTE PERIFÉRICA DEL SISTEMA SIMPÁTICO

La parte periférica del sistema simpático se forma, ante todo, por dos troncos simétricos, **los troncos simpáticos derecho e izquierdo**, situados a los lados de la columna vertebral, en toda su extensión, desde la base del cráneo hasta el cóccix, donde ambos extremos caudales se unen en un ganglio común. Cada uno de estos dos troncos se compone de una serie de ganglios nerviosos de primer orden enlazados entre sí mediante **ramos longitudinales interganglionares**, constituidos por fibras nerviosas. Además de **los ganglios de los troncos simpáticos** (*ganglia trunci sympathici*), en la composición del sistema simpático entran **los ganglios intermedios** señalados más arriba. Según datos recientes (V. S. Abashidze, 1963), el tronco simpático, a partir del ganglio cervical superior, contiene elementos del sistema nervioso parasimpático e incluso del de la vida animal.

Las prolongaciones de las células de los cuernos laterales de la porción toracolumbar a través de las raíces ventrales, al separarse de éstas discurren en la composición de los ramos comunicantes blancos hacia el tronco simpático (véase fig. 474). Aquí se unen mediante sinapsis con las células de los ganglios del tronco simpático o atraviesan sus ganglios sin interrupción alcanzan a uno de los ganglios intermediarios. Esta es la llamada vía preganglionar. De los ganglios del tronco simpático o (si allí no hubo interrupción) de los ganglios intermediarios parten las fibras amielínicas de la vía postganglionar, que se dirigen a los vasos sanguíneos y a las vísceras.

Puesto que el sistema simpático tiene la parte somática, éste está en relación con los nervios espinales, que aseguran la inervación del soma. Esta relación se realiza mediante los ramos comunicantes grises, los cuales representan una porción de las fibras postganglionares que se extienden desde los ganglios del tronco simpático hasta el nervio espinal. En la composición de los ramos comunicantes grises y los nervios espinales, las fibras postganglionares se extienden a los vasos, glándulas y músculos lisos de la piel, y también a la musculatura estriada, asegurando su troficidad y tono.

De esta manera, el sistema simpático se une con el de la vida animal por medio de dos tipos de ramos comunicantes: los blancos y los grises. Los ramos blancos (mielínicos) son las fibras preganglionares y van desde los centros del sistema simpático a través de las raíces ventrales hacia los ganglios del tronco simpático. Debido a que los centros se encuentran a nivel de los segmentos torácicos y lumbares superiores, por eso los ramos comunicantes blancos sólo existen en los límites del I nervio torácico al III nervio lumbar. Los ramos comunicantes grises, que son fibras postganglionares, aseguran los procesos vasomotores y tróficos del soma; ellos unen el tronco limitrofe con los nervios espinales en toda su extensión. La parte cervical del tronco está también en conexión con los nervios craneales. Por consiguiente, todos los plexos del sistema nervioso de la vida animal contienen en sus fascículos y troncos nerviosos fibras del sistema simpático, con lo que se subraya la unidad de estos sistemas.

TRONCO SIMPÁTICO

Cada uno de los dos troncos simpáticos se divide en cuatro porciones: cervical, torácica, lumbar (o abdominal) y sacra (o pelviana).

La porción cervical va desde la base del cráneo hasta el cuello de la I costilla; el tronco simpático se sitúa por detrás de las arterias carótidas y delante de los músculos prevertebrales del cuello. En su composición entran tres ganglios cervicales simpáticos: superior, medio e inferior.

El ganglio cervical superior es el más grande del tronco simpático, tiene unos 20 mm de largo y 4-6 mm de ancho. Está situado a nivel de la II y una parte de la III vértebra cervical, por detrás de la arteria carótida interna y medialmente al nervio vago.

El ganglio cervical medio, de pequeño tamaño, se sitúa generalmente en el lugar del cruzamiento de la arteria tiroidea inferior con la arteria carótida, pero a menudo está ausente o puede dividirse en dos ganglios pequeños.

El ganglio cervical inferior, de tamaño bastante grande, está situado por detrás de la parte inicial de la arteria vertebral, a menudo se fusiona con el I,

y a veces, con el II ganglio torácico (A. R. Buchanan, 1962), formando el **ganglio cervicotorácico** o **ganglio estrellado**. Algunos autores (White, 1959) describen 4 ganglios cervicales del tronco simpático, en relación con el desarrollo de las arterias segmentarias: superior, medio, inferior y estrellado.

De los ganglios cervicales parten los nervios para la cabeza, el cuello y el tórax. Estos pueden dividirse en un grupo ascendente, que se dirige a la cabeza, y en otro grupo descendente, que baja al corazón, y un grupo para los órganos del cuello, que se dirige a éstos casi directamente, desde el lugar de partida.

Los nervios para *la cabeza* parten de los ganglios cervicales superior e inferior y se dividen en dos grupos: uno, que penetra en la cavidad craneal, y otro, que llega a la cabeza por su parte externa.

El primer grupo está representado por el **nervio carótido interno**, que parte del ganglio cervical superior, y el **nervio vertebral**, que parte del ganglio cervical inferior. Ambos nervios, acompañando a las arterias homónimas, forman plexos alrededor de las mismas: el carótido interno y el vertebral penetran junto con las arterias en la cavidad craneal donde se anastomosan entre sí y dan ramos para los vasos cerebrales, las meninges, la hipófisis, los troncos de los pares craneales III, IV, V y VI y el nervio carótico-timpánico.

El **plexo carótido interno** se continúa en el **plexo cavernoso**, que rodea la *arteria carótida interna a su paso por el seno cavernoso*.

Los ramos de los plexos se extienden por la arteria carótida interna y también por sus ramificaciones. De los ramos del plexo hay que subrayar el nervio petroso profundo, que se une con el nervio petroso mayor y junto con éste forma el nervio del canal pterigoideo (raíz facial), que llega a través del canal pterigoideo al ganglio pterigopalatino.

El segundo grupo de nervios simpáticos de la cabeza es externo y se compone de dos ramos del ganglio cervical superior, los **nervios carótidos externos**, que al formar los plexos alrededor de la arteria carótida externa, acompañan a sus ramificaciones en la cabeza. Del plexo parte un filete hacia el ganglio ótico y del **plexo facial**, que acompaña a la arteria homónima, parte un ramo para el ganglio submandibular.

Mediante los ramos que entran en los plexos pericarotídeos y sus ramificaciones el ganglio cervical superior emite fibras para los vasos (vasoconstrictores) y las glándulas de la cabeza: sudoríparas, lagrimales, mucosas y salivales, y también para los músculos lisos del pelo y el dilatador de la pupila (véase «Órganos de la vista»). El centro de la dilatación de la pupila, centro cilioespinal, se encuentra en la médula espinal, desde el VIII segmento cervical hasta el II torácico.

Los *órganos del cuello* reciben sus nervios de los tres ganglios cervicales, además, una parte de los mismos sale de los segmentos interganglionares de la porción cervical del tronco simpático, y otra parte, de los plexos de las arterias carótidas.

Los ramitos de los plexos siguen el trayecto de los ramos de la arteria carótida externa, son homónimos y junto con éstos llegan a los órganos, debido a lo cual el número de plexos simpáticos aislados es igual al número de ramos arteriales. De los nervios que parten de la porción cervical del tronco se destacan los **ramos laringofaríngeos** del ganglio cervical superior, que en parte van con el nervio laríngeo superior (ramo del nervio vago) hacia la

laringe y en parte descienden por la pared lateral de la faringe y aquí, junto con los ramos de los nervios glossofaríngeo, vago y laríngeo superior, forman el plexo faríngeo.

El grupo descendente de los ramos de la porción cervical del tronco simpático está representado por los **nervios cardíacos cervicales superior, medio e inferior**, que parten de los ganglios cervicales correspondientes. Estos nervios descienden a la cavidad torácica donde junto con los nervios cardíacos torácicos simpáticos y los ramos del vago, participan en la formación de los plexos cardíacos (véase «Inervación del corazón», pág. 342).

La porción torácica del tronco simpático se sitúa por delante de los cuellos de las costillas y en su parte anterior está cubierta por la pleura. En su composición entran 10-12 ganglios de forma más o menos triangular. Esta porción se caracteriza por la presencia de *los ramos comunicantes blancos* que unen las raíces ventrales de los nervios espinales con los ganglios del tronco simpático.

Ramos de la porción torácica: 1) **nervios cardíacos torácicos**; parten de los ganglios torácicos superiores y participan en la formación del plexo cardíaco (véanse plexos cardíacos en la descripción del corazón); 2) **ramos comunicantes grises**, amielínicos, para los nervios intercostales (parte somática del sistema simpático); 3) **ramos pulmonares**—para los pulmones, forman el plexo pulmonar; 4) **ramos aórticos**, forman el **plexo en la aorta torácica**, **plexo aórtico torácico**, y en parte en el esófago, **plexo esofágico**, así como en el conducto torácico (en todos los plexos indicados participa también el nervio vago); 5) **nervios espláncnicos mayor y menor**, el mayor se inicia por varias raíces que parten de los ganglios torácicos V-XI; sus raíces van medialmente y se fusionan a nivel de la IX vértebra torácica en un tronco común que penetra en la cavidad abdominal a través del espacio existente entre los fascículos musculares de los pilares del diafragma y termina formando parte del plexo celíaco; el menor se inicia en los X-XI ganglios torácicos y también entra en el **plexo celíaco**, atravesando el diafragma junto con el nervio espláncnico mayor o separado de éste por varios fascículos musculares. En los nervios espláncnicos discurren las fibras vasoconstrictoras, como puede observarse en el hecho de que al cortar estos nervios los vasos del intestino se llenan intensamente de sangre; además, estos nervios tienen fibras que frenan los movimientos del estómago e intestinos, y otras que sirven como conductoras de las excitaciones procedentes de las vísceras (fibras aferentes del sistema simpático).

La porción lumbar o abdominal del tronco simpático consta de cuatro ganglios, a veces de tres. Los troncos simpáticos en la porción lumbar están situados más cerca uno del otro que en la cavidad torácica, por eso los ganglios se localizan en la cara anterolateral de las vértebras lumbares a lo largo del borde medial del músculo psoas mayor. Los ramos comunicantes blancos existen solamente con dos o tres nervios lumbares superiores.

De la porción abdominal del tronco simpático, en toda su extensión, parten gran número de ramos que junto con los nervios espláncnicos mayor y menor y las porciones abdominales de los nervios vagos forman el plexo más grande, el **espláncnico o solar**, **plexo celíaco** (*plexus celiacus*) (fig. 472). En la formación del plexo participan también múltiples ganglios espinales (C₅—L₃) (D. M. Golub, 1963). El plexo está situado en la cara anterior de la aorta abdominal, detrás del páncreas, y rodea las partes iniciales del tronco

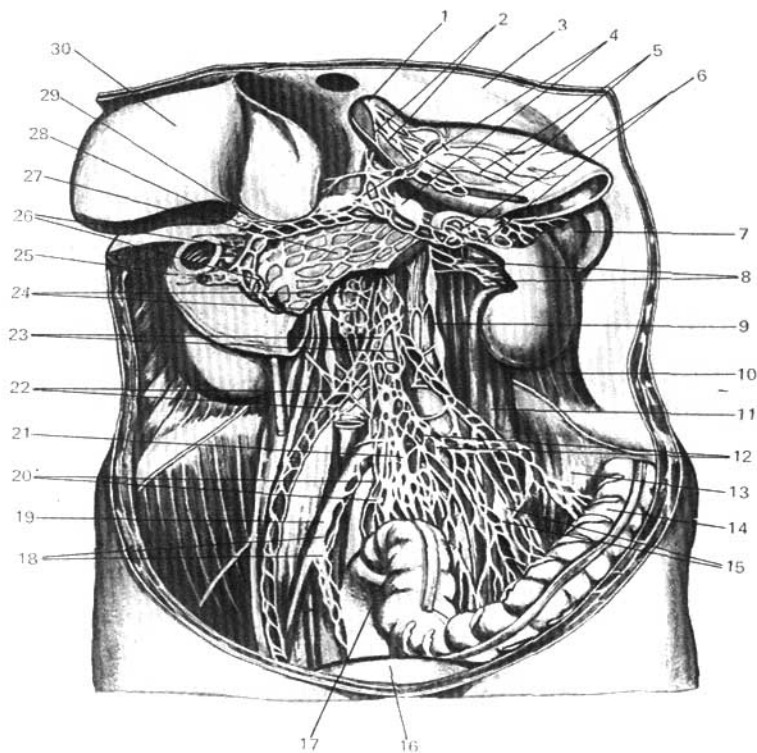


Fig. 472. Plexos solar y aórtico simpáticos (según Kiss-Szentágothai).

- | | |
|---|-----------------------------------|
| 1 — nervio vago y plexos por éste formados en el esófago (2) y el estómago (5); | 16 — vejiga urinaria; |
| 3 — diafragma; | 17 — recto; |
| 4 — plexo celíaco y ganglio celíaco; | 18 — plexo ilíaco; |
| 5 — plexo lienal; | 19 — arteria ilíaca común; |
| 6 — bazo; | 20 — plexo rectal superior; |
| 7 — plexo renal; | 21 — plexo hipogástrico superior; |
| 8 — tronco simpático; | 22 — plexo testicular; |
| 9 — tronco simpático; | 23 — plexo aórtico abdominal; |
| 10, 11, 13 — músculos de la pared abdominal posterior; | 24 — plexo mesentérico superior; |
| 12 — plexo mesentérico inferior; | 25 — duodeno; |
| 14 — colon sigmoideo; | 26 — plexo duodenal; |
| 15 — plexo alrededor de la arteria sigmoidea; | 27 — páncreas; |
| | 28 — arteria hepática propia; |
| | 29 — plexo hepático; |
| | 30 — hígado. |

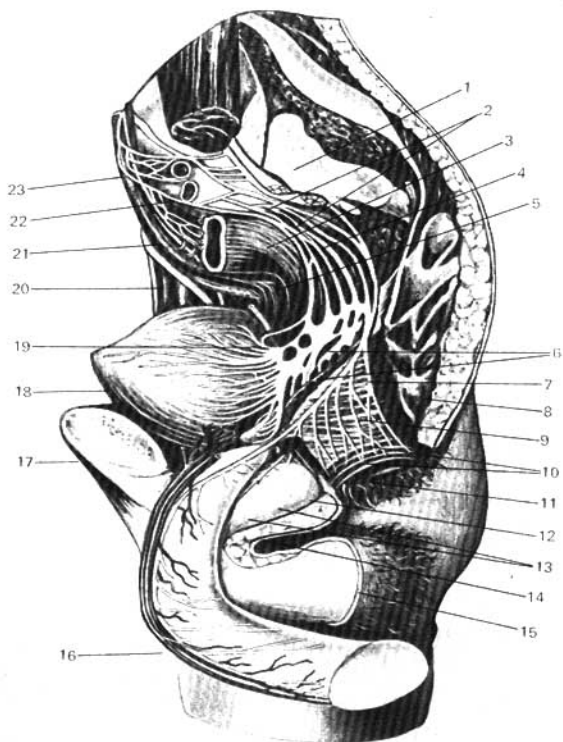


Fig. 473. Plexo pélvico (pelvis masculina); según Kiss-Szentágothai.

- 1 — cara auricular del hueso sacro;
- 2 — plexo sacro (de la vida animal);
- 3 — plexo hipogástrico superior;
- 4 — nervios espláncnicos pelvianos (nervios erectores);
- 5 — recto;
- 6 — plexo hipogástrico inferior (plexo pelviano), plexo rectal medio, plexo prostático y plexo vesical;
- 7 — nervio pudendo (del plexo sacro);
- 8 — músculo glúteo máximo;
- 9 — músculo elevador del ano;
- 10 — nervios rectales inferiores y nervios perineales;

- 11 — músculo esfínter externo del ano;
- 12 — diafragma urogenital;
- 13 — nervios profundos del pene;
- 14 — bulbo del pene;
- 15 — escroto;
- 16 — nervio dorsal del pene;
- 17 — sínfisis púbica;
- 18 — vejiga urinaria;
- 19 — uréter izquierdo;
- 20 — uréter derecho;
- 21 — nervio hipogástrico derecho;
- 22 — arteria ilíaca común izquierda;
- 23 — plexo aórtico abdominal.

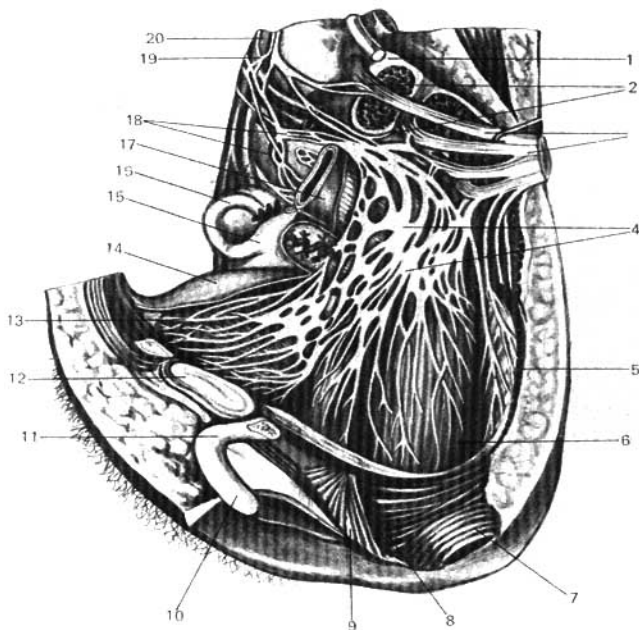


Fig. 474. Plexo pélvico (pelvis femenina), según Kiss-Szentágothai.

- | | |
|---------------------------------------|-----------------------------------|
| 1 — hueso sacro; | 12 — sínfisis púbica; |
| 2 — ramos comunicantes; | 13 — plexo vesical; |
| 3 — plexo sacro; | 14 — vejiga urinaria; |
| 4 — plexo rectal y uterovaginal; | 15 — útero; |
| 5, 8 — músculo elevador del ano; | 16 — tuba uterina; |
| 6 — recto; | 17 — recto; |
| 7 — músculo esfínter externo del ano; | 18 — plexo hipogástrico superior; |
| 9 — músculo transverso profundo del | 19 — plexo aórtico abdominal; |
| periné; | 20 — aorta abdominal. |
| 10, 11 — clitoris; | |

celíaco y de la arteria mesentérica superior. El plexo se encuentra entre las arterias renales, las suprarrenales y el agujero aórtico del diafragma e incluye el ganglio par de la arteria celíaca, **ganglio celíaco**, y, a veces, el ganglio impar de la arteria mesentérica superior, **ganglio mesentérico superior**, situado debajo de la raíz de la arteria.

Del plexo celíaco parte una serie de plexos menores pares hacia el diafragma, las suprarrenales y los riñones, y también al **plexo ovárico** (testicular)

que siguen el trayecto de las arterias homónimas. Hay también una serie de plexos impares para determinados órganos que van por las paredes de las arterias con cuyo nombre se identifican. El **plexo mesentérico superior** inerva el páncreas, el intestino delgado y el grueso hasta la parte media del colon transverso y también el ovario (V. V. Troitski).

La segunda fuente principal de inervación de los órganos de la cavidad abdominal es el plexo de la aorta, **plexo aórtico abdominal** (véase fig. 472), compuesto de dos troncos que parten del plexo celiaco y de los ramitos de los ganglios lumbares del tronco simpático. Del plexo aórtico parte el **plexo mesentérico inferior** para el colon transverso, el descendente, el sigmoideo y las porciones superiores del recto (plexos rectales superiores). Cerca del lugar de partida del plexo mesentérico inferior se sitúa el ganglio homónimo, **ganglio mesentérico inferior**. Sus fibras postganglionares van a la pelvis en la composición de los nervios hipogástricos.

El plexo aórtico se continúa al principio en el plexo hipogástrico superior, impar, que en el promontorio se bifurca y pasa al plexo de la pelvis o plexo hipogástrico inferior. Las fibras originadas de los segmentos lumbares superiores son funcionalmente vasomotoras (vasoconstrictoras) para el pene, motoras para el útero y para el esfínter de la vejiga urinaria.

La **porción sacra o pelviana** tiene por lo común 4 ganglios, situándose en la cara anterior del sacro, a lo largo del borde medial de los orificios sacros anteriores; ambos troncos, yendo hacia abajo, se acercan poco a poco uno al otro, para terminar en un ganglio común impar situado en la cara anterior del cóccix. Estos ganglios, al igual que los lumbares, están unidos entre sí por cordoncitos longitudinales y también por cordoncitos transversos.

De los ganglios de la porción sacra del tronco simpático parte una serie de ramos que se unen con los ramos que salen del plexo mesentérico inferior y forman una lámina que se extiende desde el sacro hacia la vejiga denominada **plexo hipogástrico inferior o plexo pelviano** (*pl. hypogastricus s. pl. pelvinus*) (figs. 473, 474). El plexo tiene sus ganglios—ganglios pelvianos, y en él se distinguen varias porciones: 1) *porción anteroinferior*, en la que se distingue una parte superior que inerva la vejiga urinaria (**plexo vesical**); y una parte inferior que inerva en los hombres la próstata (**plexo prostático**); las vesículas seminales y el conducto deferente (**plexo deferencial**) y los cuerpos cavernosos (**nervios cavernosos del pene**); 2) *la porción posterior del plexo* inerva el recto (**plexos rectales medios e inferiores**). Además, en las mujeres se destacan: 3) *la porción media*, cuya parte inferior da ramos para el útero y la vagina (**plexo uterovaginal**), y los cuerpos cavernosos del clitoris (**nervios cavernosos clitoricos**), y la parte superior emite ramos para el útero y los ovarios (V. P. Vorobiov).

SISTEMA PARASIMPÁTICO

El sistema parasimpático (fig. 470) se desarrolla, históricamente, como una parte suprasedgmentaria y por eso sus centros se sitúan no sólo en la médula espinal, sino también en el encéfalo.

CENTROS DEL SISTEMA PARASIMPÁTICO

La parte central del sistema parasimpático comprende una **porción craneal** y otra **espinal** o **sacra**. Algunos autores (L. Ya. Pines, 1957) consideran que los centros parasimpáticos de la médula espinal se encuentran no sólo en la región de los segmentos sacros, sino también en sus otras porciones, en particular, en la porción limbotorácica, entre el cuerno anterior y el posterior, en la llamada zona intermedia. Los centros dan inicio a las fibras eferentes de las raíces dorsales que provocan dilatación de los vasos, la inhibición de la secreción del sudor y el freno de la contracción de los músculos lisos pilosos del tronco y los miembros.

PORCIÓN CRANEAL

La porción craneal, a su vez, consta de aquellos centros que están situados en el mesencéfalo (parte mesencefálica) y en el encéfalo romboideo—en el puente y la médula oblongada (parte bulbar).

1. *La parte mesencefálica* está representada por el **núcleo accesorio** del nervio oculomotor (de Yakubóvich) y el **núcleo mediano impar**, a expensas de los cuales se inerva la musculatura lisa del ojo—músculos esfínter de la pupila y ciliar.

2. *La parte bulbar* está representada por el **núcleo salivatorio superior** del nervio facial (más exactamente, el nervio intermedio de Wrisberg), el **núcleo salivatorio inferior** del nervio glossofaríngeo y el **núcleo dorsal** del nervio vago (véanse los nervios correspondientes).

PORCIÓN SACRA

Los centros parasimpáticos se encuentran en la médula espinal, en el **núcleo intermediolateral** del cuerno lateral a nivel de los II-IV segmentos sacros (fig. 475).

PARTE PERIFÉRICA DEL SISTEMA PARASIMPÁTICO

La parte periférica de la **porción craneal** del sistema parasimpático está representada por: 1) **las fibras preganglionares**, que van en la composición de los nervios III, VII, IX y X pares craneales (según Mitchel, 1957, también en la composición de los I y XI pares); 2) **los ganglios terminales**, situados cerca de los órganos, a saber: ganglios ciliar, pterigopalatino, submandibular, ótico y 3) **las fibras postganglionares**, que tienen un trayecto independiente, como sucede con los nervios ciliares cortos que parten del ganglio ciliar, o van en la composición de cualesquiera nervios, por ejemplo, las fibras postganglionares que parten del ganglio ótico y discurren en la composición del nervio auriculotemporal. Algunos autores (Gasser, 1955; Guess, 1956; Mitchel, 1957 y otros) señalan que las fibras parasimpáticas salen también de diferentes segmentos de la médula espinal a través de las raíces dorsales, dirigiéndose a las paredes del tronco y a los miembros.

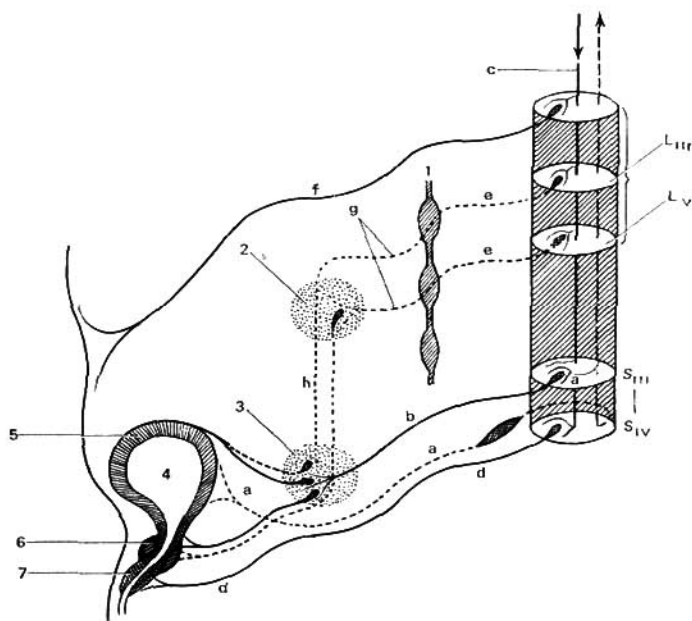


Fig. 475. Esquema de la inervación de la vejiga urinaria.

a — vía sensitiva a la médula espinal;
 b — nervio esplácnico pelviano;
 c — vía corticospinal;
 d — nervio pudendo;
 e — ramos comunicantes;
 f — nervio iliohipogástrico;
 g — nervios mesentéricos;
 h — nervios hipogástricos;
 i — tronco simpático;

2 — ganglio mesentérico inferior;
 3 — plexo hipogástrico y ganglios terminales del sistema parasimpático situados cerca de éste;
 4 — vejiga urinaria;
 5 — músculo detrusor;
 6 — músculo esfínter de la vejiga;
 7 — músculo esfínter de la uretra.

La parte periférica de la porción sacra del sistema parasimpático está representada por las fibras que en la composición de las raíces ventrales de los nervios sacros II-IV y después en la composición de sus ramos anteriores que forman el plexo sacro (plexo de la vida animal) entran en la pelvis menor. Aquí se separan del plexo y en forma de nervios esplácnicos pelvianos se dirigen al plexo hipogástrico inferior, con el que inervan las vísceras pelvianas: el recto con el colon sigmoideo, la vejiga urinaria y los órganos genitales externos e internos. La excitación de los nervios esplácnicos pelvianos provoca la contracción del recto y de la vejiga (músculo detrusor urinario) con el relajamiento de sus esfínteres. Las fibras del plexo hipogástrico simpático detienen el vaciamiento de estos órganos y excitan también la contrac-

ción del útero, mientras que los nervios espláncnicos pelvianos la frenan. Los nervios espláncnicos pelvianos tienen también fibras vasodilatadoras (nervios erectores) para los cuerpos cavernosos del pene y del clítoris, condicionan de la erección. Las fibras parasimpáticas que parten de la porción sacra de la médula espinal van a los plexos pélvicos no sólo en la composición de los nervios erectores y espláncnicos pelvianos, sino también en la composición del nervio pudendo (fibras preganglionares). Según los últimos datos (A. M. Mescheriakov, 1958), el pudendo es un nervio complejo que tiene en su composición, además de fibras de la vida animal, fibras vegetativas (simpáticas y parasimpáticas) que participan en el plexo hipogástrico inferior. Las simpáticas, que parten de los ganglios de la porción sacra del tronco simpático en calidad de fibras postganglionares, se unen con el nervio pudendo en la cavidad de la pelvis menor y pasan a través del plexo hipogástrico inferior a los órganos pelvianos.

Al sistema nervioso parasimpático pertenece también el llamado **sistema nervioso intramural**.

En las paredes de una serie de órganos cavitarios se encuentran plexos nerviosos que contienen ganglios pequeños (terminales) con células ganglionares y fibras amielínicas—sistema gangliorreticular o intramural.

Este sistema ha sido estudiado ampliamente por los científicos soviéticos (A. S. Doguel, B. I. Lavrentiev, V. P. Vorobiev, N. G. Kolosov). En una serie de tejidos, Leontóvich descubrió una red nerviosa difusa («red de Leontóvich»). El sistema intramural se observa particularmente en el tracto digestivo, donde está representado por varios plexos.

1. **Plexo muscular o plexo mesentérico** (de Auerbach), situado entre la musculatura longitudinal y la circular del tubo digestivo.

2. **Plexo submucoso** (de Meissner), situado en el tejido submucoso. Este discurre en el plexo de las glándulas y las vellosidades.

Hacia la periferia de los plexos mencionados se sitúa la red de Leontóvich. A los plexos llegan las fibras nerviosas de los sistemas simpático y parasimpático. En los plexos intramurales tiene lugar la conmutación de las fibras preganglionares del parasimpático en las postganglionares.

BREVE BOSQUEJO DE LA INERVACIÓN VEGETATIVA DE LOS ORGANOS *

INERVACIÓN DEL OJO

Como respuesta a determinadas excitaciones ópticas que van de la retina (véase pág. 411) se realiza la convergencia y acomodación del aparato óptico.

La convergencia de los ojos—coincidencia de los ejes ópticos de ambos ojos en el objeto a observar—se efectúa reflejamente, mediante la contracción combinada de los músculos estriados del bulbo del ojo. Este reflejo, necesario para la visión binocular, está relacionado con la acomodación del ojo. La acomodación—capacidad del ojo de distinguir claramente los objetos que se encuentran a diferente distancia del mismo depende de la contracción de la musculatura lisa—músculo ciliar y músculo esfínter de la pupila. Puesto que la actividad de la musculatura lisa del ojo se realiza en conjunto con la contracción de sus músculos estriados, la inervación vegetativa del ojo se examinará junto con la inervación de la vida animal de su aparato motor.

* Las vías aferentes de la inervación vegetativa se dan, en lo fundamental, según Mitchell (1957).

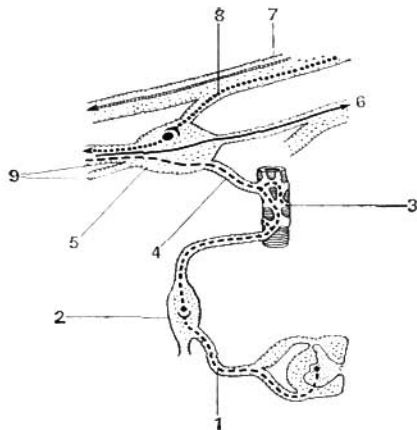


Fig. 476. Ganglio ciliar (esquema).

- 1 — ramo comunicante blanco;
- 2 — ganglio cervical superior;
- 3 — arteria oftálmica;
- 4 — ramo simpático al ganglio ciliar;
- 5 — ganglio ciliar;
- 6 — nervio nasociliar;
- 7 — nervio oculomotor;
- 8 — raíz oculomotora (fibras preganglionares parasimpáticas);
- 9 — nervios ciliares breves.

Como vía aferente de los músculos del bulbo del ojo (sensibilidad propioceptiva) sirven, según algunos autores, los mismos nervios de la vida animal que inervan los músculos dados (III, IV, VI nervios espinales); según otros, el nervio oftálmico (nervio trigémino).

Los centros de la inervación de los músculos del bulbo del ojo son los núcleos de los III, IV y VI pares. La vía eferente son los III, IV y VI pares de nervios craneales. La convergencia del ojo se realiza, como se señaló, mediante la contracción combinada de los músculos de ambos ojos. Hay que tener presente que no existen, en absoluto, movimientos aislados de un bulbo del ojo. En cualesquiera movimientos arbitrarios y reflejos siempre participan los dos ojos. Esta posibilidad del movimiento combinado de los ojos (de la mirada) se asegura por el sistema especial de fibras que unen los núcleos de los III, IV y VI pares y de ambos lados que se designa con el nombre de *fascículo longitudinal medial*.

El fascículo longitudinal medial se inicia en los pedúnculos cerebrales, a partir del núcleo de Darkshevich* (véanse págs. 212, 213), se une con los núcleos de los nervios III, IV y VI, con ayuda de los colaterales y se dirige por el tronco cerebral hacia abajo, a la médula espinal, donde por lo visto termina en las células de los cuernos anteriores de los segmentos cervicales superiores. Gracias a esto, los movimientos de los ojos se combinan con los de la cabeza y del cuello (F. A. Poemny y E. P. Semiónova, 1960).

La inervación de los músculos lisos del ojo — del músculo esfínter de la pupila y el músculo ciliar —, que realizan la acomodación, se efectúa a expensas del sistema parasimpático; la inervación del músculo dilatador de la pupila se lleva a cabo por medio del sistema simpático. Como vías aferentes del sistema vegetativo sirven los nervios oculomotor y oftálmico.

Inervación parasimpática eferente. Las fibras preganglionares van del núcleo accesorio (parte mesencefálica del sistema nervioso parasimpático), en la composición del nervio oculomotor y por su raíz motora, llegan al ganglio ciliar (fig. 476), donde terminan. En el ganglio ciliar se inician las fibras postganglionares que a través de los nervios ciliares cortos llegan a los músculos ciliar y esfínter de la pupila. Función: la constricción de la pupila y la acomodación del ojo ya sea para la visión a larga o a corta distancia.

Inervación simpática eferente. Las fibras preganglionares parten de las células del núcleo intermediolateral de los cuernos laterales del último segmento cervical y los dos

* Pequeña masa de células ganglionares situadas al lado del acueducto del cerebro, encima del núcleo del III par (*N. del red.*).

segmentos torácicos superiores [C VIII—Th₁₁, centro ciliospinal (*centrum ciliospinale*)], emergen a través de los dos ramos comunicantes blancos torácicos superiores, discurren en la composición de la porción cervical del tronco simpático y terminan en el ganglio cervical superior. Las fibras postganglionares van en la composición del nervio carótido interno a la cavidad del cráneo y entran en el plexo carotídeo interno y en el plexo oftálmico; después de eso, una parte de las fibras penetra en el ramo comunicante que se une con el nervio nasal y los nervios ciliares largos, y otra parte se dirige al ganglio ciliar, a través del cual pasa, sin interrupción, a los nervios ciliares cortos. Unas y otras fibras simpáticas, que pasan a través de los nervios ciliares cortos y largos, llegan al músculo radial del iris. Función: dilatar la pupila y contraer los vasos del ojo.

INERVIACIÓN DE LAS GLÁNDULAS LAGRIMALES Y SALIVALES

El nervio lagrimal (ramo del nervio oftálmico del nervio trigémino) sirve de vía aferente para la glándula lagrimal; para las glándulas submandibular y sublingual, el nervio lingual (ramo del nervio mandibular del trigémino) y la cuerda del tímpano (ramo del nervio intermedio); para la glándula parotídea, el nervio auriculotemporal y el nervio glossofaríngeo.

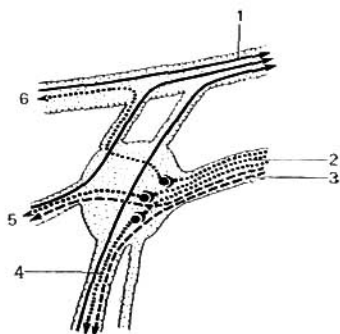
Inervación parasimpática eferente de la glándula lagrimal. El centro está situado en la parte superior de la médula oblongada (V. M. Béjterev), y en relación con el núcleo del nervio intermedio (núcleo salivatorio superior). Las fibras preganglionares van en la composición del nervio intermedio, luego en el nervio petroso (superficial) mayor hasta el ganglio pterigopalatino (fig. 477). Aquí se inician las fibras postganglionares que en la composición del nervio maxilar y después de su ramo cigomático, a través de las relaciones con el nervio lagrimal, alcanzan la glándula lagrimal.

Inervación parasimpática eferente de las glándulas submandibular y sublingual. Las fibras preganglionares salen del núcleo salivatorio superior en la composición del nervio intermedio, después pasan por la cuerda timpánica y siguen por el nervio lingual para alcanzar el ganglio submandibular, donde se inician las fibras postganglionares que van a las glándulas en la composición del nervio lingual.

Inervación parasimpática eferente de la parótida. Las fibras preganglionares parten del núcleo salivatorio inferior en la composición del nervio glossofaríngeo y después con el simpático, nervio petroso menor, hasta el ganglio óptico (fig. 478). En éste se inician las fibras postganglionares que van a la glándula en la composición del nervio auriculotemporal. Función: reforzamiento de la secreción de las glándulas lagrimal y salivales ya mencionadas; dilatación de los vasos de las glándulas.

Fig. 477. Ganglio pterigopalatino (esquema).

- 1 — nervio maxilar;
- 2 — nervio petroso mayor;
- 3 — nervio petroso profundo;
- 4 — nervios palatinos;
- 5 — nervios nasales posteriores;
- 6 — nervio cigomático.



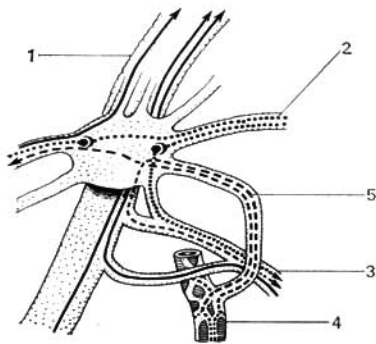


Fig. 478. Ganglio ótico (esquema).

- 1 — nervio mandibular;
 2 — nervio petroso menor;
 3 — nervio auriculotemporal;
 4 — arteria meníngea media;
 5 — fibras simpáticas.

Inervación simpática eferente de todas las glándulas mencionadas. Las fibras preganglionares se inician en los cuernos laterales de los segmentos torácicos superiores de la médula espinal y terminan en el ganglio cervical superior. Las fibras postganglionares se originan en dicho ganglio y llegan a la glándula lagrimal en la composición del plexo carotídeo externo, y a las glándulas submandibular y sublingual, a través del plexo carotídeo externo, y después del plexo facial. Función: detención de la secreción de la saliva (sequedad en la boca). Lagrimeo (la acción no es brusca).

INERVAÇÃO DEL CORAZÓN (FIG. 479)

Las vías aferentes del corazón van en la composición del nervio vago, y también en los nervios cardíacos cervicales medio e inferior y cardíacos torácicos superiores. Por los nervios simpáticos se conduce la sensación dolorosa y por los parasimpáticos todos los demás impulsos aferentes (Mitchel, 1957).

Inervación parasimpática eferente. Las fibras preganglionares se inician en el núcleo vegetativo dorsal del nervio vago y siguen en la composición del mismo, sus ramos y plexos cardíacos hasta los ganglios internos del corazón (esto se estableció por vez primera por V. V. Nikoláev, 1893), y también hasta los ganglios de los campos pericardíacos (Mitchel, 1957). Las fibras postganglionares parten de estos ganglios hasta el miocardio. Función: inhibición y depresión de la actividad cardíaca. Constricción de las arterias coronarias. I. F. Cyon, en 1866, descubrió el nervio «cardiosensitivo» que discurre en la composición del vago, centrípetamente. Con este nervio está relacionada la disminución de la presión sanguínea, por eso tiene el nombre de nervio depresor.

Inervación simpática eferente. Las fibras preganglionares se inician en los cuernos laterales de la médula espinal de los 4-5 segmentos torácicos superiores, emergen en la composición de los ramos comunicantes blancos correspondientes y pasan a través del tronco simpático hasta los cinco ganglios torácicos superiores y los tres cervicales. En estos ganglios se inician las fibras postganglionares que en la composición de los nervios cardíacos cervicales superior, medio e inferior, y los nervios cardíacos torácicos llegan hasta el músculo cardíaco. Según los datos aportados por K. M. Bikov y otros (1955), la interrupción sólo se realiza en el ganglio estrellado. Atendiendo a la descripción de G. F. Ivanov, los nervios cardíacos contienen en su composición fibras preganglionares que se continúan en las fibras postganglionares de las células del plexo cardíaco. Función: reforzamiento del trabajo cardíaco (esto lo estableció Pávlov en 1888, al llamar reforzador al nervio simpático) y aceleración del ritmo cardíaco (esto, por vez primera, fue establecido por Cyon en 1866) y dilatación de los vasos coronarios.

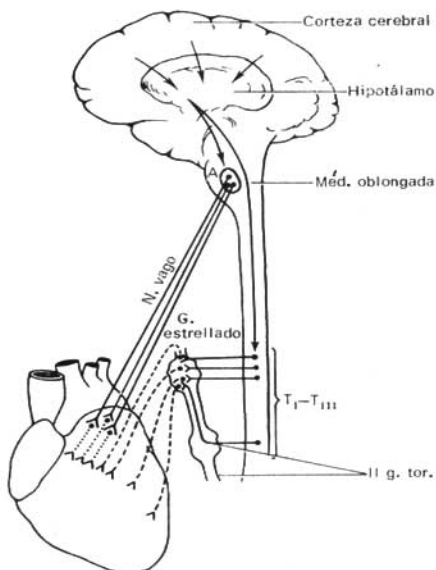


Fig. 479. Esquema de la inervación del corazón.

A — núcleo de las fibras cardíacas del nervio vago en la médula oblongada; T_1-T_{111} — segmentos de la médula espinal, en los cuales están situadas las células que emiten fibras simpáticas para el corazón; II g. tor. — segundo ganglio torácico simpático. Líneas continuas — fibras preganglionares de los nervios vago y simpáticos; línea punteada — fibras postganglionares del nervio vago en el corazón; líneas interrumpidas — fibras postganglionares simpáticas que van al corazón. Flechas — influjo de la corteza cerebral que se transmite a través de la región subtalámica sobre los núcleos del nervio vago y de las fibras nerviosas cardíacas simpáticas.

INERVAÇÃO DE LOS PULMONES Y DE LOS BRONQUIOS

Como **vías aferentes** de la pleura visceral sirven los ramos pulmonares de la porción torácica del tronco simpático; las de la pleura parietal, los nervios intercostales y el nervio frénico; las de los bronquios, el nervio vago.

Inervación parasimpática eferente. Las fibras preganglionares se inician en el núcleo vegetativo dorsal del nervio vago y van en su composición y de sus ramos pulmonares a los ganglios del plexo pulmonar, y también a los ganglios situados en el trayecto de la tráquea, los bronquios y dentro de los pulmones. Las fibras postganglionares se dirigen de estos ganglios a la musculatura y las glándulas del árbol bronquial. Función: estrechamiento de la luz de los bronquios y bronquiolos y secreción del moco; dilatación de los vasos.

Inervación simpática eferente. Las fibras preganglionares emergen de los cuernos laterales de la médula espinal de los segmentos torácicos superiores (Th_2-Th_6) y atraviesan los ramos comunicantes blancos correspondientes y el tronco limitrofe, llegando a los

ganglios estrellado y torácicos superiores. En éstos se inician las fibras postganglionares que discurren en la composición del plexo pulmonar hacia la musculatura bronquial y los vasos sanguíneos. Función: dilatación de la luz bronquial. Constricción o dilatación de los vasos.

INERVACIÓN DEL TRACTO DIGESTIVO (HASTA EL COLON SIGMOIDEO), EL PÁNCREAS Y EL HÍGADO

Las vías aferentes de los órganos mencionados van en la composición del nervio vago, los nervios espláncnicos mayor y menor, el plexo hepático, el plexo celíaco, los nervios espinales lumbares y torácicos, y según los datos de E. P. Poliakin (1958), I. I. Shapiro (1961), también en la composición del nervio frénico. Por los nervios simpáticos se transmite la sensación dolorosa de estos órganos; por el nervio vago, otros impulsos aferentes, y del estómago, la sensación de náusea y hambre (Mitchel, 1953).

Inervación parasimpática eferente. Las fibras preganglionares del núcleo vegetativo dorsal del vago van en su composición hasta los ganglios terminales que se encuentran en el espesor de dichos órganos. En el intestino están representadas por los plexos intestinales (dos plexos mientérico y submucoso). Las fibras postganglionares parten de estos ganglios hacia los músculos lisos y las glándulas. Función: intensificación de la peristalsis del estómago, relajación del esfínter del píloro, reforzamiento de la peristalsis intestinal y de la vesícula biliar. Respecto de la secreción, en la composición del vago hay fibras que la excitan y la suprimen. Dilatación de los vasos.

Inervación simpática eferente. Las fibras preganglionares emergen de los cuernos laterales de la médula espinal de los V-XII segmentos torácicos, van por los ramos comunicantes blancos correspondientes al tronco simpático, y después, sin interrumpirse, siguen en la composición de los nervios espláncnicos mayores (VI-IX) hasta los ganglios intermedios, que participan en la formación del plexo celíaco y el plexo mesentérico inferior (ganglios celíacos y mesentérico superior e inferior). Aquí surgen las fibras postganglionares que van en la composición del plexo celíaco y el plexo mesentérico superior al hígado, el páncreas, el intestino delgado y el grueso hasta la parte media del colon transverso; la mitad izquierda del colon transverso y el colon descendente se inervan por el plexo mesentérico inferior. Los plexos enumerados inervan la musculatura y las glándulas de dichos órganos. Función: retardo de la peristalsis del estómago, intestinos y vesícula biliar, estrechamiento de la luz de los vasos sanguíneos y supresión de la secreción de las glándulas.

A esto puede añadirse que la detención de los movimientos en el estómago y el intestino se logra también porque los nervios simpáticos provocan la contracción activa de los esfínteres: esfínter del píloro, esfínteres del intestino, etc.

INERVACIÓN DEL COLON SIGMOIDEO, DEL RECTO Y DE LA VEJIGA URINARIA

Las vías aferentes discurren en la composición del plexo mesentérico inferior, de los plexos hipogástrico superior e inferior y en los nervios espláncnicos pelvianos.

Inervación parasimpática eferente. Las fibras preganglionares se inician en los cuernos laterales de la médula espinal de los segmentos sacros II-IV y emergen en la composición de las raíces ventrales correspondientes de los nervios espinales. Después van en forma de nervios espláncnicos pelvianos hasta los ganglios intraorgánicos del intestino grueso y de los ganglios periorgánicos de la vejiga urinaria. En estos ganglios se inician las fibras postganglionares que llegan a la musculatura lisa de dichos órganos. Función: excitación de la peristalsis del colon sigmoideo y del recto, relajamiento del esfínter interno del ano, contracción del músculo detrusor urinario y relajamiento del esfínter de la vejiga.

Inervación simpática eferente. Las fibras preganglionares van desde los cuernos laterales de la porción lumbar de la médula espinal a través de las raíces ventrales correspon-

dientes a los ramos comunicantes blancos, pasan sin interrupción a través del tronco simpático y llegan al ganglio mesentérico inferior. Aquí se inician las fibras postganglionares que discurren en la composición de los nervios hipogástricos hasta la musculatura lisa de dichos órganos. Función: inhibición de la peristalsis del sigmoides y el recto y la contracción del esfínter interno del recto. En la vejiga urinaria los nervios simpáticos provocan el relajamiento del músculo detrusor de la orina (*m. detrusor urinae*) y la contracción del esfínter de la vejiga.

La inervación de los órganos genitales se efectúa por medio de dos tipos de fibras: simpática (véase pág. 336), parasimpática (véase pág. 339). La inervación de otros órganos internos será descrita más adelante.

INERVACIÓN DE LOS VASOS SANGUÍNEOS

El grado de inervación de las arterias, los capilares y las venas no es el mismo (Mitchell, 1957). Las arterias que tienen elementos musculares más desarrollados en la túnica media, reciben una inervación más abundante, las venas menos intensas; la vena cava inferior y la vena porta ocupan una posición intermedia.

Los vasos más grandes situados dentro de las cavidades del cuerpo, obtienen su inervación de los ramos del tronco simpático, de los plexos más cercanos del vegetativo y los nervios espinales vecinos; los vasos periféricos la reciben de las paredes cavitarias y los vasos de los miembros se inervan de los nervios cercanos. Los nervios que llegan a los vasos van segmentariamente y forman plexos perivasculares de los cuales parten las fibras que penetran en la pared y se distribuyen en la adventicia (túnica externa) y entre ésta y la túnica media. Las fibras inervan las formaciones musculares de la pared teniendo terminaciones de diferentes formas. Actualmente se ha demostrado la presencia de receptores en todas las arterias (T. A. Grigoríeva, A. S. Doguel, G. F. Ivanov, N. G. Kolosov, B. I. Lavrentiev), las venas (B. A. Dolgo-Saburov, V. M. Godinov y V. V. Kuprianov) y los vasos linfáticos (D. A. Zhdanov, V. V. Guinzburg).

La primera neurona de la vía aferente del sistema vascular se encuentra en los ganglios prevertebrales o en los ganglios de los nervios vegetativos (nervios espláncnicos, nervio vago); luego va en la composición del conductor del analizador interoceptivo (pág. 359). El centro vasomotor se encuentra en la médula oblongada (F. V. Ovsianikov). Con la regulación de la circulación sanguínea tienen relación el globo pálido, el tálamo óptico (V. M. Béjterev y I. A. Mislavski), y también el tubérculo ceniciento (*tuber cinereum*). Los centros superiores de la circulación sanguínea, como también de todas las funciones vegetativas, se localizan en la corteza de la zona motora del cerebro (lóbulo frontal), y también por delante y por detrás de ésta (V. M. Béjterev y I. A. Mislavski). Según datos recientes, el extremo cortical del analizador de las funciones vasculares se sitúa, por lo visto, en todas las partes de la corteza. Las conexiones descendentes del encéfalo con los centros del tronco cerebral y de la médula espinal se realizan, por lo visto, por los tractos piramidales (Lassek) y extrapiramidales (Koreisha, 1952).

El cierre del arco reflejo puede tener lugar en todos los niveles del sistema nervioso central. Según algunos autores, tal cierre puede realizarse también en la parte periférica del sistema nervioso a través de las células del tipo II de Doguel, situadas en los ganglios de los plexos vegetativos (arco vegetativo reflejo propio).

La vía eferente provoca el efecto vasomotor—dilatación o constricción de los vasos. Las fibras vasoconstrictoras discurren en la composición de los nervios simpáticos y las fibras vasodilatadoras van en todos los nervios parasimpáticos de la porción craneal del sistema vegetativo (III, VII, IX, X), en las raíces dorsales de los nervios espinales (no todos así lo confirman) y de los nervios parasimpáticos de la porción sacra (nervios espláncnicos pelvianos).

En lo tocante a la inervación eferente de los capilares, las opiniones son contradictorias. T. A. Grigoríeva considera que los capilares por estar privados de elementos musculares no pueden tener inervación eferente correspondiente. B. A. Dolgo-Saburov y sus colaboradores (A. S. Gusev, N. N. Zlatitskaya) describieron terminaciones nerviosas de los capilares en el parénquima del cerebro (conexiones axobasales).

UNIDAD DE LAS PARTES DE LA VIDA VEGETATIVA Y ANIMAL DEL SISTEMA NERVIOSO

Es necesario recordar que el sistema vegetativo constituye una parte del sistema nervioso único. Por eso, en el organismo entero se observa la actividad combinada de estas partes vegetativa y animal, incluyendo los centros situados en los diferentes niveles del sistema nervioso.

Examinaremos tal actividad combinada en el ejemplo de la regulación de la micción (según V. V. Mijeev, 1962). La vejiga urinaria, como cualquier otro órgano, funciona según la ley del reflejo: a medida que la orina se va acumulando, la vejiga se va dilatando, provocando la excitación de los interoceptores, que por las fibras sensitivas de los nervios pelvianos (*nn. splanchnici pelvini*) y por las raíces sacras dorsales se transmite a los segmentos sacros II, III y IV. Al entrar en la médula espinal, una parte de los impulsos va al centro espinal de la vejiga—el núcleo de los nervios espláncnicos de la pelvis. Desde aquí los impulsos motores, por las fibras parasimpáticas de los nervios espláncnicos pelvianos (plexo hipogástrico) llegan al músculo liso, músculo detrusor de la orina (expulsor de la orina), situado en la pared de la vejiga urinaria. Simultáneamente la contracción poderosa del detrusor, se relaja el esfínter de la vejiga que, por lo común, está contraído, y tiene lugar el acto de la micción. El músculo esfínter de la vejiga y el detrusor de la orina están inervados también por fibras simpáticas, que emergen de los segmentos lumbares superiores de la médula espinal y atraviesan los ganglios del tronco simpático y terminan en el ganglio mesentérico inferior. Después de interrumpirse en este ganglio, las fibras postganglionares entran en el plexo hipogástrico inferior. Desde aquí penetran en el esfínter de la vejiga y en el detrusor de la orina, las cuales, en contraposición a las fibras parasimpáticas relajan al detrusor y contraen el esfínter, que impide la micción.

Sin embargo, al llenarse la vejiga urinaria (excitación de los interoceptores) y aparecer el deseo de la micción, este acto puede no efectuarse. Esto es posible porque otra parte de los impulsos va por conductores ascendentes a las porciones del diencéfalo relacionadas con la actividad instintiva y al analizador cortical (al lobulillo paracentral), donde se efectúa la coordinación de los mecanismos espinales e instintivos de la micción de conformidad con las exigencias del momento dado, es decir, se inhibe o se estimula la evacuación de la orina tras la aparición de los deseos de micción. Gracias a esto, el centro cortical puede, hasta un tiempo determinado, detener la expulsión de la orina, a pesar de la sensación de orinar. Esto se realiza a expensas del músculo estriado del esfínter de la uretra inervado por el pudendo y que sale de los segmentos espinales S_{II-IV} . La inervación cortical de la vejiga urinaria conecta a cada lobulillo paracentral con ambas mitades de la médula espinal, es decir, con ambos núcleos de los nervios espláncnicos pelvianos. He aquí el porqué la lesión de un hemisferio del cerebro o de una mitad de la médula espinal no provoca la alteración de la micción.

Zonas de Zajarin—Head. Hoy día se tienen informaciones sobre la inervación aferente de las vísceras por el sistema nervioso de la vida animal, de

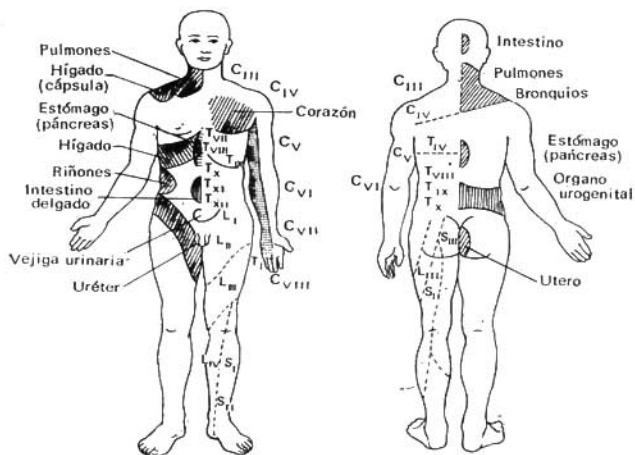


Fig. 480. Zonas de los dolores reflejos (zonas de Zajarín-Head) en las enfermedades de los órganos internos.

lo cual se habló más arriba (véanse págs. 315, 318). Es posible que eso explique el síntoma de los dolores reflejos conocido ya hace tiempo, que se observa en la clínica. Las enfermedades de algunos órganos internos se acompañan constantemente de dolores reflejos en determinados lugares de la piel. Por ejemplo, así son los dolores en el hombro y la mano izquierdos al padecer de angina de pecho; dolores interescapulares en la úlcera gástrica; dolores en la fosa ilíaca derecha en la apendicitis, y otros. Estos dolores se localizan en determinadas zonas cutáneas correspondientes a aquellos segmentos de la médula espinal a donde llegan las fibras aferentes (sensitivas) del órgano lesionado. Estos segmentos cutáneos o zonas se denominan zonas de Zajarín—Head, en honor a sus descubridores. En la fig. 480 se da el esquema de estas zonas. Su conocimiento ayuda a juzgar, de acuerdo con los dolores en los segmentos exteriores del cuerpo, acerca del estado de los órganos dentro de sus cavidades. Es posible que estas zonas determinen el efecto producido sobre los órganos internos mediante la cauterización y la acupuntura en determinados puntos cutáneos, que se emplean en la medicina china.

INERVACIÓN SEGMENTARIA DE LOS ÓRGANOS

De acuerdo con los datos obtenidos (N. I. Odnorálov y colaboradores, 1966), los nervios intraorgánicos de los órganos parenquimatosos se distribuyen, al igual que los vasos, en correspondencia con los segmentos de los órganos. Así, en los pulmones se distinguen: en el derecho, 10-11 segmentos nerviosos; en el izquierdo, 9-10 (Demídiv). En el hígado su número varía bastante y puede alcanzar a 8 (Petrov). En el riñón se señalan 5 segmentos de inervación (Ereméyev).

VISTA DE CONJUNTO DE LAS PRINCIPALES VÍAS DE CONDUCCIÓN DEL SISTEMA NERVIOSO

Como señalamos anteriormente, la integración del organismo en un todo se realiza por la regulación neurohumoral, correspondiendo el papel rector al sistema nervioso. El sistema nervioso asegura también la unidad del organismo y el medio. Veamos la base morfológica de esta integración.

La actividad del sistema nervioso se basa en el arco reflejo (véase pág. 166). **El arco reflejo corto** (véase fig. 379) está formado de la manera siguiente. En la primera etapa del desarrollo del sistema nervioso central, cuando aún no había encéfalo, el arco reflejo sólo se cerraba en los límites del cerebro troncular. Reflejando esta etapa, en el hombre se conservó el aparato propio de la médula espinal, constituido por el principio del **arco reflejo trímero** (trineural).

La primera neurona (aférente, sensitiva) de este arco está representada por las células del ganglio espinal, cuyas prolongaciones periféricas discurren en los nervios hacia los órganos y tejidos y allí se ponen en contacto con sus receptores, en tanto que las centrales entran en la composición de las raíces dorsales a la médula espinal. Cada prolongación central, al entrar en la substancia blanca de la médula espinal, se bifurca en forma de «T» en dos ramos: uno ascendente y otro descendente, de los cuales, a su vez, parten varios ramitos laterales—los colaterales. Estos colaterales terminan en los cuernos posteriores y en la substancia intermedia central de la substancia gris de varios segmentos vecinos. La célula que aquí se halla es *la segunda neurona (intercalar, de asociación)* del reflejo simple. Sus prolongaciones también se dividen en ramos ascendentes y descendentes cuyos colaterales terminan en las células de los cuernos anteriores de varios segmentos vecinos. Las células de los cuernos anteriores constituyen *la tercera neurona (eferente, motora)*; su prolongación emerge de la médula espinal en **la composición de las raíces ventrales** y después en la composición de los nervios alcanza a los efectores. Como resultado de esta constitución del arco reflejo simple, una neurona sensitiva se conecta con varias neuronas intermedias, y mediante sus ramificaciones, con un número aún más grande de neuronas motoras, debido a lo cual la excitación de un punto del cuerpo puede transmitirse no sólo al segmento correspondiente, sino también a una serie de los más próximos. Gracias a esto, el reflejo simple puede convertirse en más difuso, atrayendo a un gran grupo de músculos a la reacción respuesta.

En la médula espinal del hombre hay también *arcos dímeros* (bineurales) específicos carentes de neurona intermedia (véase fig. 485). A modo de ejemplo puede citarse el reflejo tendinoso rotuliano provocado por los golpecitos del martillito sobre el ligamento patelar, estando la rodilla flexionada. En este caso la excitación se transmite desde el receptor tendinoso a las prolongaciones periféricas de la neurona sensitiva en el ganglio espinal, cuya prolongación central, entrando en la composición de las raíces dorsales, en la médula espinal alcanza al cuerno anterior de la substancia gris donde termina en sus células. Estas forman la segunda neurona, motora, cuya prolon-

gación llega en la composición de la raíz ventral y luego del nervio muscular hasta el efector situado en los músculos, como resultado de la respuesta a los golpecitos con el martillito sobre el tendón del cuádriceps femoral se obtiene su contracción y extensión refleja de la pierna. Según A. A. Zavarzin, el arco dímero se considera como una adquisición joven de los animales, mientras que el aparato reflejo trímero de la médula espinal es un aparato antiguo filogenéticamente. En su base, con el surgimiento del encéfalo, comenzó a desarrollarse un aparato de conducción más joven, que conecta la médula espinal con el encéfalo en desarrollo.

A medida que se desarrolla el encéfalo surgen y proliferan los enlaces bilaterales de la médula espinal con el encéfalo, debido a lo cual, al surgir cada nuevo piso del encéfalo, aumenta el número de neuronas aferentes y eferentes ligadas con el mismo. El arco reflejo se hace más complejo, de manera que en lugar de una neurona en cada parte del arco aparecen cadenas de neuronas que forman vías de conducción aferentes y eferentes. Por consiguiente, las vías de conducción en el sistema nervioso son fibras nerviosas dispuestas estrechamente, unas cercanas a las otras, que unen sus diferentes porciones y que están aunadas en sistemas de fascículos caracterizados por la comunidad de constitución y funciones (E. P. Kononova, 1959). Con ayuda de estas vías de conducción se logra la unidad del organismo y su enlace con el medio. Para comprender su constitución es necesario tener en cuenta las principales etapas de la evolución del sistema nervioso central, el desarrollo sucesivo de las partes del encéfalo (véase «Filogénesis»). En el hombre existen, al mismo tiempo, vías de conducción antiguas y nuevas, gracias a las cuales la médula espinal está en conexión con las partes principales del encéfalo (figs. 481, 385):

1. Con la médula oblongada:

a) **vías ascendentes**—el fascículo grácil (de Goll) y el fascículo cuneiforme (de Burdach), que van desde los ganglios espinales a través de los funículos posteriores de la médula espinal hasta los núcleos homónimos de la médula oblongada, el núcleo grácil y el núcleo cuneiforme; b) **vías descendentes**—los tractos vestibulospinal, reticulospinal y olivospinal que van desde los núcleos relacionados con el equilibrio y la coordinación de los movimientos, hasta los cuernos anteriores de la médula espinal.

2. Con el cerebelo:

a) **vías ascendentes**—el tracto espinocerebelo posterior (de Flechsig) y el tracto espinocerebelo anterior (de Gowers); éstos terminan en la corteza de la parte más antigua del cerebelo, o sea, el vermis. El posterior comprende las prolongaciones de las células del núcleo torácico de los cuernos posteriores de su lado y entra en el cerebelo por sus pedúnculos inferiores—la vía espinocerebelosa directa. El anterior comprende las prolongaciones de las células del cuerno posterior de uno y otro lado. Sube hasta el mesencéfalo y entra en el cerebelo por sus pedúnculos superiores. Sus fibras pasan al lado opuesto, formando la vía espinocerebelosa cruzada; b) **vías descendentes** van del cerebelo a la médula espinal a través del puente, el mesencéfalo y la médula oblongada.

3. Con el mesencéfalo:

a) **vías ascendentes**—tracto espinotectal, que va desde los cuernos posteriores, a través del tronco cerebral, hasta el techo del mesencéfalo; en su trayecto se cruza en la comisura blanca de la médula espinal; b) **vías descen-**

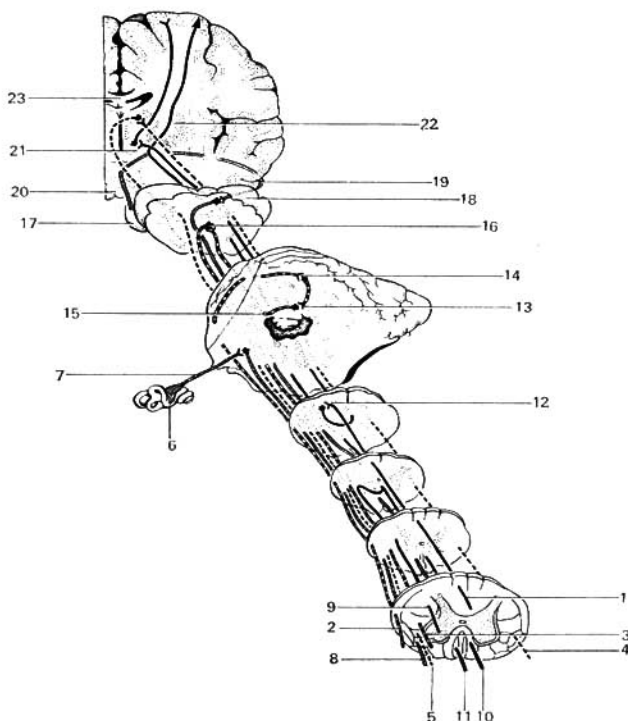


Fig. 481. Trayecto de algunas vías de conducción trazadas sobre una serie de cortes de médula espinal y de encéfalo (esquema).

- 1 — vías de las sensaciones y tractos propioceptivos conscientes;
- 2 — vías de los impulsos propioceptivos, tracto espinocerebelar posterior;
- 3 — tracto rubrospinal;
- 4 — vía de las sensaciones cutáneas dolorosas y térmicas, tracto espinotálámico lateral;
- 5 — tracto talamospinal;
- 6 — laberinto;
- 7 — plexo vestibular del VIII par;
- 8 — tracto vestibulospinal;
- 9 — tracto corticospinal lateral;
- 10 — tracto corticospinal anterior;

- 11 — tracto tectospinal;
- 12 — núcleo cuneiforme;
- 13 — núcleo de techo;
- 14 — vermis del cerebelo;
- 15 — pedúnculo cerebelar superior;
- 16 — núcleo rojo;
- 17 — ojo;
- 18 — colículo superior del techo mesencefálico;
- 19 — tracto óptico;
- 20 — cuerpo mamilar;
- 21 — tálamo;
- 22 — cápsula interna;
- 23 — cuerpo calloso.

dentes (a los cuernos anteriores): tracto tectospinal—del techo del mesencéfalo (lámina cuadrigémina) y tracto rubrospinal—del núcleo rojo.

4. *Con el prosencéfalo:*

a) **vías ascendentes**—de los cuernos posteriores de la médula espinal al tálamo óptico—tracto espinotalámico lateral y anterior, cruzándose en su trayecto en la comisura blanca de la médula espinal; b) **vías descendentes**—tracto talamospinal—del tálamo a los cuernos anteriores de la médula espinal.

Con el prosencéfalo están ligadas también las vías que discurren desde las partes inferiores del encéfalo: el tracto bulbotalámico va desde los núcleos de los fascículos grácil y cuneiforme de la médula oblongada al tálamo, cruzándose en su trayecto en la decusación de los lemniscos.

5. Con el desarrollo de la corteza cerebral surgen sus enlaces con las partes inferiores, sobre las cuales aquélla se hace su superestructura. En el hombre existen: a) **vías ascendentes**—tracto talamocortical—del tálamo a la corteza cerebral; b) **vías descendentes**—tracto piramidal: de la corteza cerebral a los núcleos de los nervios craneales situados en el tronco cerebral—tracto corticonuclear y los cuernos anteriores de la médula espinal—tracto corticospinal (piramidal).

Cuanto más desarrollada está la corteza cerebral, tanto más lo están las vías piramidales que parten de ella y que logran el desarrollo óptimo en el hombre en concordancia con el máximo desarrollo de su nueva corteza.

Además de dichos tractos principales de fibras nerviosas, surgen también otras vías que conectan partes aisladas de la médula espinal y del encéfalo entre sí. Gracias a esto, se establece la unidad de todo el sistema nervioso.

ESQUEMA DE LAS VÍAS DE CONDUCCIÓN DEL SISTEMA NERVIOSO

Las vías de conducción, según la dirección de la conducción del impulso, pueden dividirse en dos grandes grupos: aferentes y eferentes. Las vías de conducción aferentes constituyen el eslabón medio—el conductor de uno u otro analizador; por eso, los examinaremos con los analizadores correspondientes (véase «Organos de los sentidos»).

VÍAS DE CONDUCCIÓN AFERENTES

Puesto que el organismo recibe la excitación del medio exterior y del interno, hay vías que conducen impulsos de los receptores de las excitaciones exteriores y de los receptores de las excitaciones internas.

VÍAS DE CONDUCCIÓN DE LOS RECEPTORES DE LAS EXCITACIONES EXTERIORES

Los receptores que perciben las excitaciones exteriores se denominan exteroceptores. En los primeros estadios de la evolución, éstos se basaron principalmente en los tegumentos externos del cuerpo, lo que era necesario para la percepción de las excitaciones exteriores; por eso, también en el hombre se desarrollan de la hoja embrionaria externa, el ectodermo. La excepción

La presenta el *órgano del gusto*, relacionado funcionalmente con el sistema digestivo y debido a lo cual se desarrolla del entodermo (del epitelio de la bolsa faríngea). Más tarde, al complicar la organización y el modo de vivir de los animales, aquellos receptores que tenían importancia comenzaron a desarrollarse intensamente y a complicarse en su organización, adquiriendo la constitución de órganos especiales para percibir excitaciones cuyas fuentes se encuentran a una distancia conocida del organismo y por eso se denominan distantes. Estos son los receptores del oído, la vista y el olfato. Los demás receptores de los tegumentos exteriores localizados en la piel, constituyendo la *parte periférica del analizador cutáneo*. Las vías de conducción de los receptores del sonido, la luz, el gusto y el olfato se examinarán durante la descripción de los analizadores correspondientes en el apartado que se refiere a «Estesiología». Aquí se expondrán las vías de conducción del analizador cutáneo.

VÍAS DE CONDUCCIÓN DEL ANALIZADOR CUTÁNEO

Las fibras aferentes del analizador cutáneo llevan a la corteza cerebral las excitaciones táctiles, estereognósticas, dolorosas y térmicas. En relación con esto pueden dividirse en varios grupos.

VÍAS DE CONDUCCIÓN DE LA SENSIBILIDAD TÁCTIL DE LA PIEL (SENTIDO DEL TACTO)

Tracto ganglio-espino-tálamo-cortical (fig. 482). El receptor se encuentra en el espesor de la piel. El conductor consta de tres neuronas. El cuerpo celular de la *primera neurona* está en el ganglio espinal, que representa la acumulación de neuronas periféricas de todos los tipos de sensibilidad. La prolongación de las células de este ganglio se divide en dos ramos, de los cuales el periférico va al receptor en la composición del nervio cutáneo, y el central, en la composición de la raíz dorsal, va al funículo posterior de la médula espinal donde se divide en los ramos ascendente y descendente. Las ramificaciones terminales y las colaterales de una parte de estas fibras terminan en los cuernos posteriores de la médula, en la substancia gelatinosa (esta parte del tracto se denomina tracto gangliospiñal), la otra parte de las fibras ascendentes no entra en los cuernos posteriores, sino que va a los funículos posteriores de la médula espinal y llega en la composición de los fascículos grácil y cuneiforme hasta los núcleos homónimos de la médula oblongada (esta parte del tracto se denomina tracto gangliobulbar).

En los cuernos posteriores de la médula espinal y en estos núcleos de la médula oblongada está situado el cuerpo de la *segunda neurona*. Los axones de las células de los cuernos posteriores atraviesan el plano medio en la comisura blanca y entran en la composición del tracto espinotalámico anterior situado en el funículo anterior del lado opuesto (véase fig. 385).

Es de mucha importancia tener presente que el cruzamiento de las fibras espinotalámicas no tiene lugar a nivel de la entrada de la raíz dorsal correspondiente, sino 2-3 segmentos más arriba. Este hecho tiene importancia esencial para la clínica, puesto que en la lesión unilateral de este fascículo el trastorno de la sensibilidad cutánea del lado opuesto se observa no a nivel de la lesión, sino más abajo de ésta (E. P. Kónonova, 1959).

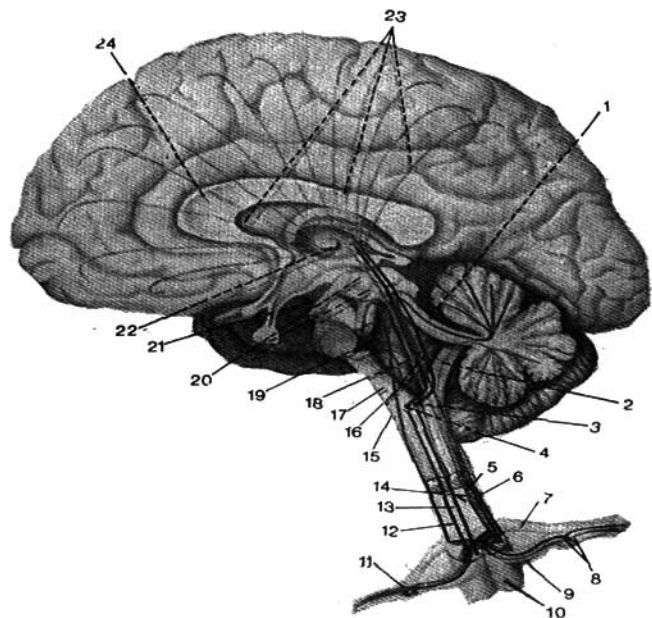


Fig. 482. Esquema de las vías sensitivas (según R. Sinélnikov).

- | | |
|--|---|
| 1, 6 — tracto espinocerebelar anterior; | 14, 18 — tractos espinotalámicos anterior |
| 2, 5 — tracto espinocerebelar posterior; | y lateral; |
| 3 — núcleo grácil; | 15 — médula oblongada; |
| 4 — núcleo cuneiforme; | 16 — tracto bulbotalámico; |
| 7 — raíz ventral; | 17 — pedúnculo cerebelar inferior; |
| 8 — ganglio espinal; | 19 — fosa romboides; |
| 9 — raíz dorsal; | 20 — techo mesencefálico; |
| 10 — médula espinal; | 21 — pedúnculo cerebral; |
| 11 — nervio espinal; | 22 — tálamo; |
| 12 — fascículo cuneiforme; | 23 — fascículos talamocorticales; |
| 13 — fascículo grácil; | 24 — cuerpo calloso. |

Este fascículo llega hasta el tálamo después de atravesar el tronco cerebral y en su trayecto establece enlaces con los núcleos motores del tronco cerebral y de los nervios craneales por los cuales discurren los reflejos craneales al excitar la piel; por ejemplo, el movimiento de los ojos al excitar la piel de la mano. Los axones de las células del segundo eslabón localizados en los núcleos de la médula oblongada llegan también hasta el tálamo por el tracto bulbotalámico, que en la médula oblongada pasa al lado opuesto, formando la decusación del *lemnisco medial* (*decussatio lemniscorum*) (fig. 483). De este modo, para cada mitad del cuerpo hay en la médula espinal, al parecer,

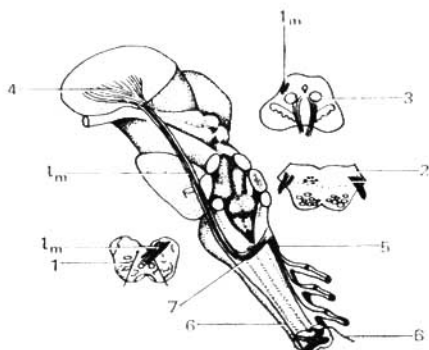


Fig. 483. Proyección del trayecto de todo el lemnisco medial sobre la cara lateral del tronco cerebral.

- | | |
|---|---|
| l — lemnisco medial; | 4 — núcleo lateral del tálamo; |
| 1, 2 y 3 — secciones transversales de la médula oblongada, del puente y del mesencéfalo con la designación de la posición del lemnisco medial (<i>l.m.</i>) en el espesor de estas formaciones; | 5 — vías del funículo posterior de la médula espinal (de Goll y Burdach); |
| | 6 — tracto gangliospirothalámico; |
| | 7 — decusación del lemnisco. |

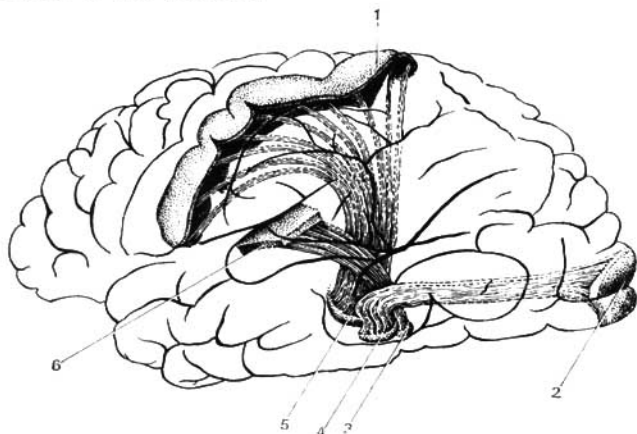


Fig. 484. Esquema modelo de los tres principales sistemas sensitivos del hemisferio cerebral izquierdo para las células de su corteza.

- | | |
|--|---|
| 1 — región de la sensibilidad general de la corteza de los hemisferios cerebrales; | 3 — cuerpo geniculado medial; |
| 2 — región óptica de la corteza del hemisferio cerebral; | 4 — cuerpo geniculado lateral; |
| | 5 — núcleo lateral del tálamo; |
| | 6 — región acústica de la corteza del encefalo. |

dos tractos que transmiten impulsos del tacto: 1) uno, que no se cruza en el funículo posterior del mismo lado, y 2) otro, que se cruza en el funículo anterior del lado opuesto. Por eso, en la lesión unilateral de la médula espinal la sensibilidad táctil puede permanecer como tal, no perturbada, porque se conserva el fascículo correspondiente en el lado sano.

En el tálamo se encuentra el cuerpo celular de la *tercera neurona*, cuyos axones se dirigen a la corteza cerebral en la composición del tracto talamocortical, al giro postcentral (campos 1, 2, 3) y al lobulillo parietal superior (campos 5, 7), donde se encuentra el extremo cortical del analizador cutáneo (fig. 484).

La sensibilidad táctil y la dolorosa tienen una localización difusa en la corteza del encéfalo, lo que explica su menor trastorno en limitados focos corticales de la lesión (E. P. Kónonova, 1959).

VIAS DE CONDUCCIÓN DE LA SENSIBILIDAD CUTÁNEA ESPACIAL (TRIDIMENSIONAL) — ESTEREOGNOSIS (CONOCIMIENTO DE LOS OBJETOS AL TACTO)

Este aspecto de la sensibilidad cutánea (fig. 385), al igual que la sensibilidad táctil, va por los fascículos grácil y cuneiforme, teniendo tres eslabones: 1) los ganglios espinales, 2) los núcleos grácil y cuneiforme en la médula oblongada y 3) el tálamo, y por último, el núcleo del analizador cutáneo en el lobulillo parietal superior (campos 5, 7).

VIAS DE CONDUCCIÓN DE LA SENSIBILIDAD DOLOROSA Y TÉRMICA

El cuerpo celular de la *primera neurona* está en el ganglio espinal, cuyas células están enlazadas mediante sus prolongaciones periféricas con la piel, y por las centrales con los cuernos posteriores de la médula espinal (núcleos propios), donde se sitúa el cuerpo de la *segunda neurona*; pasa al otro lado en la composición de la comisura blanca y asciende en el espesor del tracto espinotalámico lateral hasta el tálamo. Es necesario señalar que el tracto espinotalámico lateral, a su vez, se divide en dos partes—anterior y posterior; por la anterior se transmite la sensibilidad dolorosa, y por la posterior la térmica. En el tálamo se encuentra el cuerpo de la tercera neurona, cuya prolongación forma parte del tracto talamocortical que se dirige a la corteza cerebral, donde termina en el giro postcentral (extremo cortical del analizador cutáneo).

Algunos suponen que la sensación de dolor se percibe no sólo en la corteza, sino también en el tálamo, donde los diferentes tipos de sensibilidad adquieren un matiz emocional. Los impulsos dolorosos y térmicos de las porciones u órganos de la cabeza llegan por los nervios craneales correspondientes—V, VII, IX y X pares.

Como resultado del cruzamiento de las fibras de la segunda neurona de las vías de conducción que van de los exteroceptores, los impulsos de la sensibilidad dolorosa, térmica y, parcialmente, de la táctil, se transmiten al giro postcentral desde el lado opuesto del cuerpo. Por eso recordamos que la lesión de la primera neurona o de la segunda hasta el entrecruzamiento provoca el desorden de la sensibilidad en el lado de la lesión. Si la lesión se

experimenta en las fibras de la segunda neurona después del cruzamiento, o a nivel de la tercera neurona, entonces el trastorno de igual tipo de la sensibilidad se observa en el lado opuesto al foco de la lesión.

VÍAS DE CONDUCCIÓN DE LOS RECEPTORES DE LAS EXCITACIONES INTERNAS

Las vías de conducción de los receptores de las excitaciones internas pueden dividirse en vías del aparato del movimiento (del cuerpo propiamente dicho), es decir, de los propioceptores que constituyen el conductor del **analizador motor** y vías de los receptores de las vísceras y vasos, es decir, interoceptores; el segundo grupo de vías resulta ser el conductor del **analizador interoceptivo**.

VÍAS DE CONDUCCIÓN DEL ANALIZADOR MOTOR

El analizador motor percibe la sensibilidad propioceptiva profunda a la cual se refiere la sensación mioarticular, la sensibilidad vibrátil, sensación de presión y peso (de la gravitación). El tipo principal de la sensibilidad propioceptiva es la sensación mioarticular, es decir, los impulsos que surgen en relación con las alteraciones del grado de tensión de los tendones y de la presión de los músculos; gracias a estos impulsos en el hombre se crea la representación de la posición del cuerpo y de sus partes en el espacio y la de la alteración de esta posición (lo que tiene importancia particular en los vuelos en el cosmos donde existe el estado de ingravidez). Las vías de conducción del analizador motor están constituidas por el tracto ganglio-bulbo-tálamo-cortical y el tracto espinocerebeloso anterior y posterior.

Tracto ganglio-bulbo-tálamo-cortical (véase fig. 483). Los receptores se encuentran en los huesos, músculos, tendones, articulaciones, es decir, en el cuerpo propiamente dicho, por lo que se denominan propioceptores (fig. 485).

El conductor consta de tres neuronas. El cuerpo de la *primera neurona* está situado en el ganglio espinal. El axón de esta célula se divide en dos ramos: el periférico que va en la composición del nervio muscular al propioceptor, y el central, que va en la composición de las raíces dorsales a los funículos (cordones) posteriores de la médula espinal, el fascículo grácil y el fascículo cuneiforme hasta la médula oblongada (véanse figs. 385, 482, 483), donde terminan en los núcleos homónimos de dichos fascículos—los núcleos grácil y cuneiforme y el tracto gangliobulbar (*tractus gangliobulbaris*).

En estos núcleos se sitúan los cuerpos de las *segundas neuronas*. Sus axones, en la composición del tracto bulbotalámico (*tractus bulbothalamicus*), llegan hasta los núcleos laterales del tálamo donde se inicia el *tercer eslabón*. Los axones de las células de este último se dirigen a través de la cápsula interna (véase fig. 415) a la corteza del *giro precentral* donde está situada en la terminación cortical del analizador motor (campos 4 y 6). Por las vías propioceptivas descritas llegan a la corteza del encéfalo los impulsos nerviosos: por el fascículo grácil—desde la musculatura de los miembros inferiores y la mitad inferior del tronco; y por el fascículo cuneiforme—desde la mitad superior del tronco y los miembros superiores. Las fibras propioceptivas de los músculos de la cabeza discurren por los nervios craneales: el trigémino

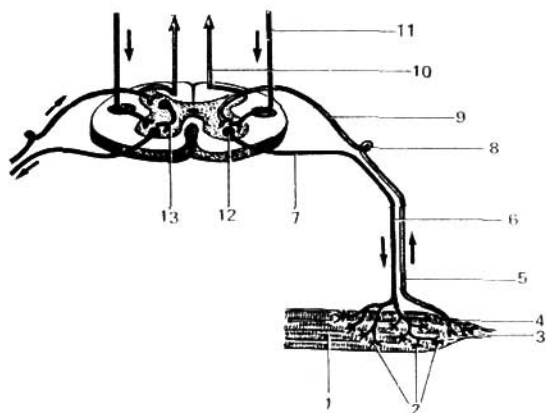


Fig. 485. Vía del arco reflejo propioceptivo (a la derecha — el dímero; a la izquierda — el trímero).

- | | |
|---|---|
| 1 — fibras musculares; | 8 — ganglio espinal; |
| 2 — terminaciones motoras; | 9 — raíz posterior; |
| 3 — tendón; | 10 — vía sensitiva ascendente del funículo posterior; |
| 4 — terminación sensitiva en el tendón; | 11 — vía motora descendente (vía piramidal lateral); |
| 5 — fibra periférica de la neurona sensitiva; | 12 — célula motora del cuerno anterior; |
| 6 — fibra motora; | 13 — neurona intercalar. |
| 7 — raíz anterior; | |

(V par)—desde los músculos del ojo y desde la musculatura masticadora; el VII par—desde la musculatura mímica; los IX, X, XI y XII pares—desde la lengua, la musculatura de la faringe y otros músculos del ex aparato visceral.

Al desaparecer la sensibilidad profunda (proprioceptiva), el enfermo pierde la representación de la posición de las partes de su cuerpo en el espacio y del cambio de posición; los movimientos pierden su precisión, su concordancia, aparece el trastorno de la coordinación de los movimientos—ataxia. A diferencia de la ataxia cerebelosa (motora), ésta se denomina sensoria (sensitiva).

Pero no todas las vías de la sensibilidad propioceptiva llegan hasta la corteza. Los impulsos propioceptivos inconscientes se dirigen al cerebelo, el centro más importante de la sensibilidad propioceptiva.

VIAS PROPRIOCEPTIVAS HACIA EL CEREBELO

Los impulsos sensitivos inconscientes del aparato del movimiento (de los huesos, articulaciones, músculos y tendones) llegan al cerebelo por las vías propioceptivas espinales, de las cuales las más importantes son los tractos espinocerebelosos posterior y anterior (véanse figs. 385, 486).

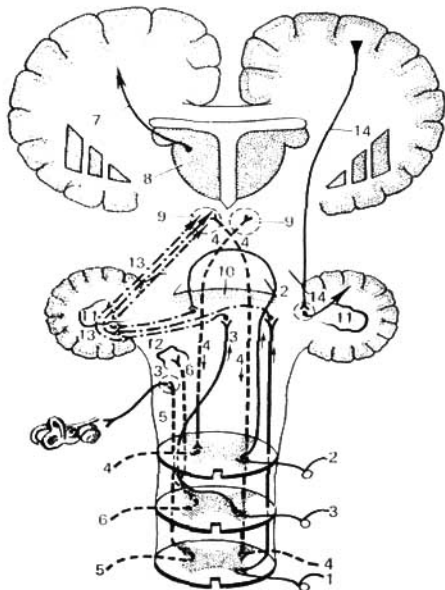


Fig. 486. Vías ascendentes y descendentes del cerebelo.

- | | |
|--|--|
| 1 — tracto espinocerebelar posterior; | 8 — tálamo; |
| 2, 3 — tracto espinocerebelar anterior; | 9 — núcleo rojo; |
| 2 — parte que se entrecruza en el mesen-
céfalo; | 10 — vermis; |
| 3 — parte que se entrecruza en la médula
espinal; | 11 — núcleo dentado del cerebelo; |
| 4 — tracto rubrospinal; | 12 — oliva y núcleos del plexo vestibular
del VIII par; |
| 5 — tracto vestibulospinal; | 13 — enlaces del cerebelo y del núcleo
rojo; |
| 6 — tracto olivospinal; | 14 — tracto corticopontocerebelar. |
| 7 — tracto talamocortical; | |

1. **Tracto espinocerebeloso posterior** (de Flechsig). El cuerpo de la *primera neurona* está en el ganglio espinal, el axón se divide en dos ramos; el periférico, que va en la composición del nervio muscular hacia el receptor situado en una u otra parte del aparato del movimiento, y el central, que en la composición de la raíz dorsal penetra en la columna posterior de la médula espinal y mediante sus ramos terminales y los colaterales se ramifica alrededor del núcleo torácico de los cuernos posteriores. En este núcleo se encuentran las células de la *segunda neurona*, cuyos axones forman el tracto espinocerebeloso posterior. El núcleo torácico, como indica su nombre, está más marcado en la porción torácica desde el nivel del último segmento cervical hasta el II lumbar. Las fibras del tracto se dirigen al funículo lateral

del mismo lado y ascienden en el mismo hasta penetrar en los pedúnculos inferiores del cerebelo y terminar en la corteza del vermis. En su trayecto en las médulas espinal y oblongada no se entrecruza y por eso se denomina tracto cerebeloso directo. Sin embargo, al entrar en el cerebelo se entrecruza en su parte mayor en el vermis.

2. **Tracto espinocerebeloso anterior** (de Gowers). *La primera neurona* es la misma que la del tracto posterior. En el cuerno posterior se sitúan las células de *las segundas neuronas*, cuyos axones, que forman el tracto espinocerebeloso anterior, ascienden por la porción anterior del funículo lateral de su lado y también del lado opuesto, después de realizar el entrecruzamiento en la comisura blanca (*commissura alba*). El tracto asciende a través de la médula oblongada y el puente hasta el velo medular anterior, donde otra vez se entrecruza. Después de esto, las fibras entran en el cerebelo a través de sus pedúnculos superiores donde terminan en la corteza del vermis. En consecuencia, toda esta vía resulta decusada dos veces y a ello se debe que la sensibilidad propioceptiva se transmita al mismo lado del cual ha llegado.

De esta manera, ambas vías cerebelosas unen las mitades homónimas de la médula espinal y del cerebelo (T. A. Poemny y E. P. Semiónova).

Además de las vías mencionadas, el cerebelo recibe los impulsos propioceptivos del núcleo grácil y del cuneiforme dispuestos en la médula oblongada. Las prolongaciones de las células localizadas en estos núcleos van al cerebelo a través de sus pedúnculos inferiores.

Todas las vías de la sensibilidad (inconsciente) terminan en el vermis, es decir, en la parte antigua del cerebelo, el paleocerebelo.

ANALIZADOR INTEROCEPTIVO

El analizador interoceptivo, a diferencia de los otros, no tiene una vía de conducción compacta trazada estrictamente, desde el punto de vista morfológico, a pesar de conservar el carácter específico en toda su extensión.

Sus receptores, denominados interoceptores, se encuentran difundidos en todos los órganos de la vida vegetativa (vísceras, vasos, musculatura lisa, glándulas de la piel, etc.).

El conductor consta de fibras aferentes del sistema vegetativo que van en la composición de los nervios simpáticos, parasimpáticos y de la vida animal y después en la médula espinal y el encéfalo hasta la corteza. Una parte del conductor interoceptivo la constituyen las fibras aferentes que van en los nervios craneales (V, VII, IX y X pares) y que llevan los impulsos de los órganos situados en la región de la inervación de cada uno de estos nervios. La vía aferente formada por los mismos se divide en tres eslabones: las células del *primer eslabón* están en los ganglios de estos nervios (ganglio del trigémino, ganglio geniculado, ganglio inferior); las células del *segundo eslabón* se encuentran en los núcleos de estos nervios (núcleo del tracto espinal del nervio trigémino, núcleo del tracto solitario de los nervios VII, IX, X). Las fibras que salen de estos núcleos pasan al otro lado, dirigiéndose al tálamo. En fin, las células del *tercer eslabón* están situadas en este último.

Una parte considerable del conductor del analizador interoceptivo está formada por el nervio vago, que es el principal componente de la inervación parasimpática. Su vía aferente también se divide en tres eslabones: los cuer-

pos de *las primeras neuronas* se encuentran en el ganglio inferior del vago; los cuerpos de *las segundas neuronas* se hallan en el núcleo del tracto solitario.

Las fibras del vago que salen de este último núcleo junto con las prolongaciones de las segundas neuronas del nervio glossofaríngeo pasan al lado opuesto, cruzándose con las del lado opuesto, y ascienden por el tronco cerebral y a nivel de los colículos superiores se unen con las segundas neuronas del analizador cutáneo (lemnisco medial), llegando hasta el tálamo, donde se encuentran los cuerpos de las terceras neuronas. Las prolongaciones de estas últimas van por el tercio posterior del brazo posterior de la cápsula interna a la porción inferior del giro postcentral. En este lugar se sitúa una de las partes de la terminación cortical del analizador interoceptivo ligado a los nervios craneales parasimpáticos y a la región de su inervación.

Las vías aferentes de los órganos de la vida vegetativa van también en la composición de las raíces dorsales de los nervios espinales. En este caso los cuerpos de las primeras neuronas se encuentran en los ganglios espinales. *El potente colector de la vía aferente de los órganos de la vida vegetativa* pasa a través de los nervios espláncnicos. Los diferentes grupos de fibras de los nervios espláncnicos ascienden por la médula espinal en la composición de sus funículos posteriores y laterales. Las fibras aferentes de los funículos posteriores transmiten los impulsos interoceptores que llegan a través de los tálamos hasta la corteza cerebral (Daupmen e Ivens).

Las vías aferentes de los funículos laterales terminan en los núcleos del tronco cerebral, del cerebelo y el tálamo (núcleo ventral posterior). De esta manera, en el tálamo se encuentran los cuerpos de las terceras neuronas de todo el conductor del analizador interoceptivo, conectado tanto con la inervación simpática como también con la parasimpática. Por eso en el tálamo tiene lugar el cierre de los arcos reflejos interoceptivos y es posible la «salida» de las vías eferentes.

El cierre para los reflejos aislados puede tener lugar también a niveles más bajos. Con eso se explica la actividad inconsciente automática de los órganos dirigidos por el sistema nervioso vegetativo. *La terminación cortical del analizador interoceptivo*, además del giro postcentral de que ya se habló más arriba, se encuentra en la zona premotora, donde terminan las fibras aferentes que vienen del tálamo. Los impulsos interoceptivos que llegan por los nervios espláncnicos, alcanzan también la corteza de los giros pre y postcentral en las zonas de la sensibilidad cutaneomuscular.

Es posible que estas zonas sean las primeras neuronas corticales de las vías eferentes del sistema nervioso vegetativo que realizan la regulación cortical de las funciones vegetativas. Desde este punto de vista pueden considerarse como análogas a las células piramidales de Betz, que son las primeras neuronas de las vías piramidales.

Como se desprende de lo expuesto más arriba, el analizador interoceptivo, en el sentido estructural y funcional, es parecido a los analizadores exteroceptivos; sin embargo, el área del extremo cortical del analizador interoceptivo es considerablemente menor, en comparación con los exteroceptivos. Con esto se explica su «tosquedad», es decir, la menor finura y precisión de las diferenciaciones respecto de la consciencia.

El sistema límbico consta de una serie de formaciones situadas en la cara medial de los hemisferios del cerebro y en su base. Tales formaciones son el

giro del cíngulo (*gyrus cinguli*), el cuerpo amigdalino (*corpus amygdaloideum*), la región del septo pelúcido (*septum pellucidum*) y el hipocampo (*hipocampus*).

El sistema límbico participa en el mantenimiento de la constancia del medio interno del organismo (homeostasia) y la regulación de las funciones vegetativas. Por eso lo llaman también «cerebro visceral».

A todos los niveles del sistema nervioso central—en la médula espinal, el cerebelo, los tálamos y la corteza cerebral—existe una imbricación muy estrecha de las vías y zonas de representación de los órganos de la vida vegetativa y animal. Los impulsos aferentes somáticos y viscerales pueden dirigirse a una misma neurona, que «sirve» las funciones vegetativas y somáticas (K. M. Bikov y V. N. Chernigovski).

Hasta ahora se han examinado las vías aferentes relacionadas con la especialización determinada de las neuronas que conducen unos u otros impulsos específicos (táctiles, propioceptivos e interoceptivos). Junto con las vías de conducción de los órganos de la vista, el oído, el gusto y el olfato constituyen **el sistema aferente específico**. A la par con eso, existe **el sistema aferente** representado por **la formación reticular**, perteneciente a **estructuras no específicas**. La formación reticular percibe todos los impulsos, sin exclusión: dolorosos, ópticos, acústicos, etc. Pero mientras que los impulsos de los órganos de los sentidos llegan por sistemas de conducción especiales a la corteza de los analizadores correspondientes, en la formación reticular no existe especificación de las neuronas; las mismas neuronas perciben diferentes impulsos y los transmiten a todas las capas de la corteza. De esta manera, la formación reticular viene a ser un segundo sistema aferente.

SEGUNDO SISTEMA AFERENTE DEL ENCÉFALO * (FORMACIÓN RETICULAR)

Bajo este nombre se considera el conjunto de estructuras situadas en las partes centrales del cerebro y que se distinguen por las siguientes **particularidades morfológicas**:

1. Las neuronas de la formación reticular tienen una constitución que las distingue de otras neuronas—sus dendritas se ramifican muy débilmente; las neuritas por el contrario, se dividen en ramos ascendentes y descendentes que desprenden múltiples colaterales, gracias a lo cual el axón puede tener contacto con gran número de células nerviosas (más de 27 500 con una longitud de 2 cm).

2. Las fibras nerviosas van en las más diversas direcciones haciendo recordar bajo el microscopio a una red, lo que sirvió a Deiters para denominarlas, hace 100 años, formación reticular.

3. Esta formación consta de células de diferente magnitud (gigantescas, grandes, medianas y pequeñas) y forma (poligonales, fusiformes, redondas, ovaladas), con la particularidad de que las neuronas macrocelulares están orientadas de tal manera que sus dendritas y los colaterales del axón se ramifican en un plano perpendicular al eje longitudinal del tronco cerebral.

* Últimamente aparecieron informaciones sobre la localización de la formación reticular incluso en la corteza cerebral.

En la misma dirección se difunden los colaterales de las vías de conducción específicas. Basándose en esto, Schaibel considera la formación reticular como una serie de segmentos neuropílos. Las dendritas de las células de la parte medial de la formación reticular del tronco se dirigen longitudinalmente, y en la parte lateral, extendiéndose hacia las principales fuentes aferentes (G. P. Zhukova y T. A. Leontóvich).

4. Las células, en algunas partes, están difundidas, y en otras forman núcleos, a los cuales comenzó a destacar V. M. Béjterev que describió el núcleo reticular del tegmento del puente.

Actualmente se han descrito 96 núcleos aislados (Olschevski).

La región de la difusión de la formación reticular aún no está establecida con exactitud. Fundamentándonos en datos fisiológicos, se encuentra situada a todo lo largo del tronco cerebral y ocupa una posición central en la médula oblongada, el puente, el mesencéfalo, la región sub e hipotalámica e incluso en la parte medial de los tálamos. Aquí se estrecha, terminando en una prominencia, el extremo rostral.*

Conexiones de la formación reticular. La formación reticular está ligada a todas las partes del sistema nervioso central, debido a lo cual se distinguen:

1) los enlaces reticuloaferentes, que van:

a) de todas las vías aferentes del tronco cerebral;

b) del cerebelo;

c) de los centros subcorticales vegetativos;

d) de la corteza de todos los lóbulos del cerebro;

2) los enlaces reticuloeferentes, que van:

a) hacia la corteza cerebral;

b) a los núcleos de los nervios craneales;

c) al cerebelo;

d) a la médula espinal (fascículo reticuloespinal en la parte medial de la columna anterior);

3) los enlaces retículo-reticulares (ascendentes y descendentes) entre los diferentes núcleos de la formación reticular.

Función. La formación reticular fue descrita en el siglo pasado (Lenhossek, Deiters, V. M. Béjterev), pero sólo atrajo la atención en las últimas décadas (Brodal, Boduen, Arshavski, Dzugaeva y otros), cuando después de las investigaciones electrofisiológicas (Megún) se desarrolló la teoría de I. M. Séchenov sobre la inhibición central y fue demostrada la acción inhibitoria de la formación reticular de la médula oblongada sobre las partes motoras de la corteza cerebral.

En la actualidad se considera que la formación reticular es un «generador de energía» y regula los procesos que se efectúan en otras partes del sistema nervioso central, incluyendo la corteza cerebral. Esta función está asegurada por los enlaces bilaterales, ya mencionados más arriba (reticuloaferentes y reticuloeferentes), de la formación reticular con diferentes partes del encéfalo y de la médula espinal. Así, por ejemplo, el enlace de las células de la formación reticular con los núcleos de los nervios craneales garantiza la conmutación de los impulsos desde éstos a las diferentes direcciones, gra-

* Expuesto por I. N. Filimónov (artículo de la Gran Enciclopedia de Medicina, Moscú, URSS) con adición de trabajos especiales de los autores allí señalados.

cias a lo cual estos núcleos participan en la realización de muchos actos complicados de los reflejos incondicionados. De esta manera, todos los actos reflejos complicados que exigen la participación de muchos músculos en variadas combinaciones (articulación, fonación, deglución, respiración, y también el vómito, la tos y otros) se coordinan en la formación reticular. Y la misma formación reticular, en el caso dado, es un centro reflejo complicado que asegura la conservación relativa del automatismo de la respiración y la actividad cardíaca. Es muy importante que la formación reticular ejerce una acción activadora no específica, general, sobre toda la corteza del encéfalo (P. K. Anojin), asegurada por la existencia de las vías de conducción ascendentes de la formación reticular hacia todos los lóbulos de los hemisferios cerebrales. Por eso, ésta se denomina también **sistema reticular activador ascendente** (Moruzzi y Megún). Entrando en conexión por las colaterales de los axones de sus células con todas las vías de conducción aferentes específicas que discurren a través del tronco cerebral, ésta recibe de las mismas los impulsos y conduce la información no específica a la corteza cerebral.

Como resultado, a través del tronco cerebral pasan a la corteza cerebral dos sistemas aferentes: uno, específico, constituido por las vías de conducción sensitivas específicas que llevan los impulsos de los receptores (exteroceptores, interoceptores y propioceptores) y que terminan preferentemente en los cuerpos de las células de la cuarta capa de la corteza; el otro, no específico, integrado por la formación reticular y que termina en las dendritas de todas las capas de la corteza (Filimónov). La acción recíproca de ambos sistemas condiciona la reacción definitiva de las neuronas corticales (Chang).

La reacción mutua funcional de la formación reticular con la corteza del encéfalo se completa y condiciona por el sistema de la regulación humoral. Los últimos datos recibidos demuestran que las propias células de la formación reticular tienen una elevada sensibilidad a la acción de algunos factores humorales, en particular, a la adrenalina. Los resultados de estas investigaciones indican que hoy día las relaciones mutuas de los núcleos de la formación reticular con las porciones del cerebro, situadas más arriba, deben considerarse como un complejo de enlaces nervioso y humorales que aseguran el análisis y la síntesis de los impulsos nerviosos que llegan a la corteza por las vías aferentes. Así es la representación moderna de los dos sistemas aferentes del encéfalo.

Teniendo en cuenta la gran importancia de la formación reticular y su influjo sobre la corteza cerebral, algunos científicos burgueses (Penfield, Jasper y otros) exageran su papel, considerando que la misma, al localizarse en las partes centrales del cerebro, constituye un sistema «centroencefálico» especial que cumple la función de la consciencia y la integración. El intento de bajar la integración desde el nivel superior de la corteza cerebral a la subcorteza carece de argumentos reales y es antievolucionista, puesto que en el proceso de la evolución el desarrollo máximo es alcanzado por la parte más superior del cerebro, o sea, el palio y no el tronco. Esta tentativa contradice la idea materialista del nervismo y refleja el freudismo—teoría idealista sobre el papel directriz de la subcorteza y no de la corteza. La constitución y la función de la formación reticular aún no están completamente esclarecidas y constituyen el objeto de posteriores exploraciones.

VÍAS MOTORAS DESCENDENTES

Las vías motoras descendentes salen de la corteza del encéfalo—tracto corticonuclear y corticospinal (sistema piramidal)—, desde los *núcleos subcorticales* del prosencéfalo (sistema extrapiramidal) y del *cerebelo*.

TRACTO CORTICOSPINAL (PIRAMIDAL) O SISTEMA PIRAMIDAL

El cuerpo de la *primera neurona* se halla en el giro precentral de la corteza cerebral (células piramidales de Betz). Los axones de estas células descienden por la corona radiada hasta la cápsula interna (rodilla y dos tercios anteriores de la parte posterior), luego pasan al pedúnculo cerebral (por su parte mediana) y después a la porción basal (*pars basilaris*) del puente y de la médula oblongada. Aquí, una parte de las fibras del sistema piramidal (fig. 487) se conectan con los núcleos de los nervios craneales. Esta parte pasa a través de la rodilla de la cápsula interna y enlaza la corteza cerebral con los núcleos de los nervios craneales y se denomina **tracto corticonuclear***. Las fibras de este tracto pasan en parte al lado opuesto y en parte permanecen en su lado. Los axones de las células de los núcleos de los nervios craneales (cuerpos de las segundas neuronas), van en la composición de los nervios correspondientes y terminan en la musculatura estriada inervada por los mismos.

La otra parte del sistema piramidal, la que pasa por los dos tercios anteriores de la parte posterior de la cápsula interna, sirve para la conexión con los núcleos de los nervios espinales, descendiendo hasta los cuernos anteriores de la médula espinal y por eso se denomina **tracto corticospinal**. Este tracto al pasar por el tronco cerebral hasta la médula oblongada forma las *pirámides*, en las cuales se entrecruzan parte de las fibras del tracto (decusación piramidal), que al bajar a la médula espinal se asientan en su funículo lateral formando el **tracto corticospinal** (piramidal) **lateral**. La parte no entrecruzada del tracto desciende en el funículo anterior de la médula espinal, formando su **tracto corticospinal** (piramidal) **anterior** (véase fig. 385).

Las fibras de este tracto también pasan sucesivamente al otro lado, a todo lo largo de la médula espinal, a nivel de la comisura blanca, de lo cual resulta que todo el tracto corticospinal se entrecruza. Gracias a esto, la corteza de cada hemisferio inerva la musculatura del lado opuesto del cuerpo.

Las decusaciones motoras y sensitivas que tienen lugar en diferentes partes del cerebro (decusación piramidal, comisura blanca, decusación del lemnisco y otras) representan, según Pávlov, un dispositivo del sistema nervioso dirigido a la conservación de la inervación cuando se lesiona el cerebro en cualquier lugar de sus partes. Los axones que constituyen el **tracto corticospinal** (piramidal) se conectan con las células motoras de los cuernos anteriores de la médula espinal, donde se inicia *el segundo eslabón*. Los axones de las células que aquí se localizan van en la composición de las raíces ventrales

* Las fibras del tracto corticonuclear se conectan con los núcleos de los nervios craneales *no directamente, sino con la ayuda de neuronas intercalares*.

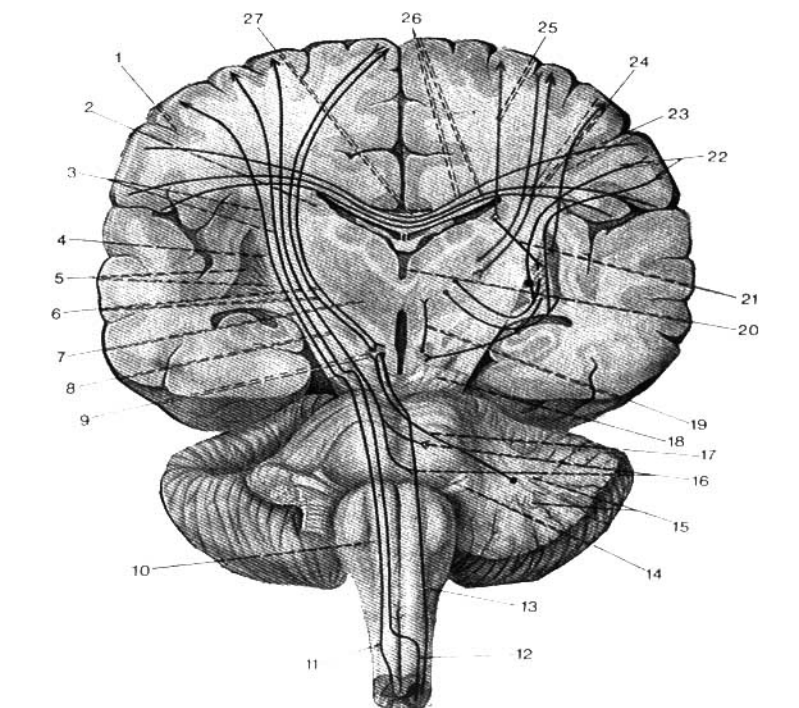


Fig. 487. Esquema de las vías descendentes del encéfalo (según R. Sinélnikov).

- | | | |
|--|---|---|
| 1 — corteza; | 12 — tracto corticospinal (piramidal) lateral; | 22 — tracto corticospinal y tegmentocortical; |
| 2 — núcleo caudado; | 13 — tracto rubrospinal; | 23 — fibras de la corteza para el núcleo lenticular; |
| 3 — tracto corticospinal; | 14 — puente; | 24 — radiación talámica (fascículos corticotálamicos y talamocorticales); |
| 4 — cápsula interna; | 15 — núcleo dentado; | 25 — fibras de la corteza para el núcleo caudado; |
| 5 — núcleo lenticular; | 16 — núcleos de los nervios craneales; | 26 — fibras comisurales del cuerpo calloso; |
| 6 — fibras que enlazan la corteza con el núcleo (enlace bilateral) rojo; | 17 — tracto cerebelorubral; | 27 — cuerpo calloso. |
| 7 — tálamo; | 18 — pedúnculo cerebral; | |
| 8 — tracto corticonuclear; | 19 — tracto rubrotalámico; | |
| 9 — núcleo rojo; | 20 — III ventrículo; | |
| 10 — pirámide; | 21 — fibras del núcleo caudado hacia el globo pálido; | |
| 11 — tracto corticospinal (piramidal) anterior; | | |

y después en los nervios musculares hacia la musculatura estriada del tronco y los miembros inervados por los nervios espinales. De esta manera, el tracto corticonuclear y el tracto corticospinal juntos constituyen un sistema piramidal único que sirve para el mando consciente de toda la musculatura esquelética (véase fig. 487). Este sistema está desarrollado particularmente en el hombre, en relación con la marcha vertical y el uso consciente de su aparato de movimiento en el proceso de su actividad laboral.

VÍAS DESCENDENTES DE LOS NÚCLEOS SUBCORTICALES DEL PROSENCEFALO — SISTEMA EXTRAPIRAMIDAL

El sistema piramidal, como señalamos anteriormente, se inicia en la corteza cerebral (5ª capa, células piramidales de Betz). El sistema extrapiramidal se compone de formaciones subcorticales. En su composición entran el cuerpo estriado, el tálamo, el núcleo subtalámico (cuerpo de Luys), el núcleo rojo, la sustancia negra y los conductores de sustancia blanca que los enlazan. El sistema extrapiramidal (figs. 488, 489) se distingue del piramidal por su constitución, su desarrollo y sus funciones. Este es el aparato

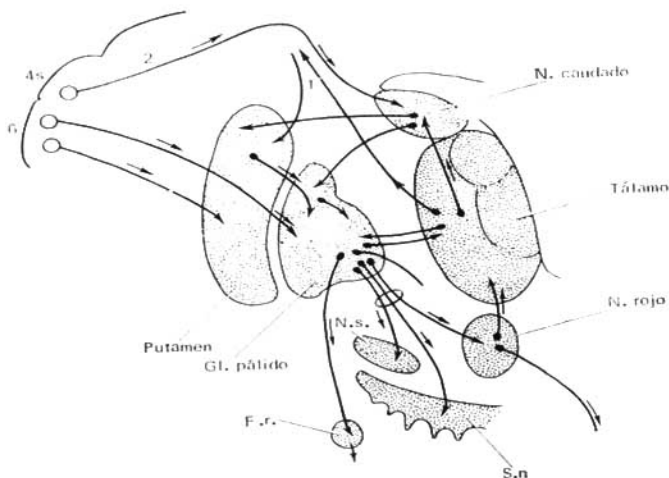


Fig. 488. Conexiones del sistema estriopiramidal y el sistema extrapiramidal.

6-4S — campos de la zona premotora y motora de la corteza cerebral;
1 — fibras ascendentes del tálamo a la corteza;
2 — vía de las partes de inhibición del campo 4 en el núcleo caudado; globo pálido;

N. S. — núcleo subtalámico; núcleo rojo;
S. n. — sustancia negra;
F. r. — formación reticular de la médula oblongada. Las flechas indican la dirección y "estación de destino" de los impulsos.

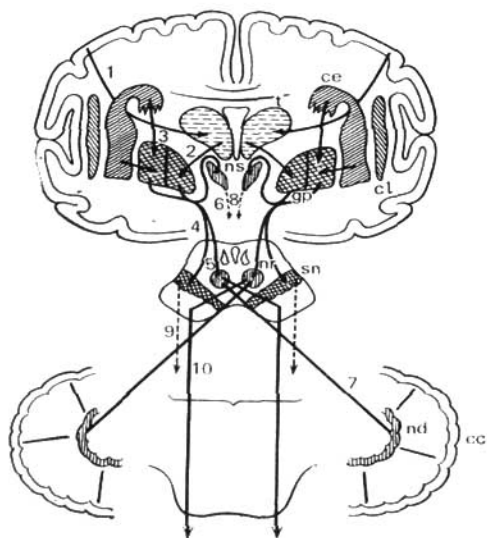


Fig. 489. Esquema del sistema extrapiramidal.

- | | |
|--|--|
| cc — corteza del cerebelo; | 2 — fibras talamopalidales; |
| cl — claustrum; | 3 — fibras estriopalidales; |
| ns — núcleo subtalámico; | 4, 5 — relaciones con la sustancia negra y el núcleo rojo; |
| nd — núcleo dentado del cerebelo; | 6, 8 — fibras eferentes del núcleo subtalámico; |
| nr — núcleo rojo; | 7 — fibras de pedúnculo cerebelar superior; |
| gp — globo pálido; | 9 — fibras eferentes de la sustancia negra; |
| sn — sustancia negra; | 10 — tracto rubrospinal. |
| cc — cuerpo estriado (núcleo caudado y putamen); | |
| t — tálamo; | |
| 1 — tracto corticoestriatal; | |

motor tónico más antiguo, filogenéticamente, que se encuentra en los peces donde sólo existe el **globo pálido** (*pallidum* (*paleostriatum*)); en los anfibios ya aparece la cáscara, el **putamen** (*neostriatum*). En este estadio del desarrollo, en que el sistema piramidal aún está ausente, el sistema extrapiramidal resulta ser la parte superior del encéfalo, que percibe la excitación de los órganos de recepción y que manda los impulsos a la musculatura mediante mecanismos automáticos de la médula espinal. En consecuencia, aparecen los movimientos comparativamente simples (automatizados). En los mamíferos, a medida del desarrollo del prosencéfalo y de su corteza, se forma el nuevo sistema cinético—el piramidal—, que corresponde a la nueva forma de los actos motores (M. I. Astvatsaturov) en conexión con la especialización cada vez mayor de pequeños grupos de músculos. Como resultado, en el hom-

bre en plena medida se desarrollan los sistemas:

1. El sistema piramidal, más joven filogenéticamente, representado por los centros de proyección de la corteza que dirige los movimientos conscientes del hombre y en los cuales pueden participar pequeños grupos de determinados músculos (al lesionar el sistema piramidal se observan parálisis.) A través del sistema piramidal se realiza también los movimientos la actividad cortical, basada en reflejos condicionados.

2. El sistema extrapiramidal, más antiguo filogenéticamente, consta de los núcleos subcorticales. En el hombre éste juega un papel subordinado y realiza los reflejos incondicionados superiores, manteniendo el tono muscular y regulando automáticamente su trabajo (inervación automática involuntaria de la musculatura corporal). Esta regulación automática de los músculos se realiza gracias a las conexiones de los componentes del sistema extrapiramidal entre sí y con el **núcleo rojo**, del cual parte la vía motora descendente hacia los cuernos anteriores de la médula espinal, el **tracto rubrospinal**. Este tracto se inicia en las células del núcleo rojo, cruza el plano mediano a nivel de los colículos superiores formando la *decussatio ventralis tegmenti Foreli*, y descendiendo a través del tronco cerebral hacia los fascículos laterales de la médula espinal, después de lo cual termina entre las neuronas motoras de los cuernos anteriores de la sustancia gris. De esta manera, el sistema extrapiramidal actúa sobre la médula espinal a través del núcleo rojo que es una parte importantísima de este sistema.

Sus partes aisladas se encuentran en dependencia funcional recíproca. Así, el cuerpo estriado actúa sobre el globo pálido de manera inhibitoria y por eso, al lesionarlo, éste se desinhibe con lo que se explica la aparición de movimientos involuntarios. En general, la lesión del sistema extrapiramidal produce rigidez muscular y diferentes movimientos involuntarios como resultado del trastorno de la regulación automática de los músculos y su tono.

Las vías cerebelosas descendentes tienen también una estrecha relación con el trabajo del sistema extrapiramidal.

VÍAS MOTORAS DESCENDENTES DEL CEREBELO

El cerebelo participa en el control de las neuronas motoras de la médula espinal (coordinación muscular, mantenimiento del equilibrio, conservación del tono muscular y superación de la inercia y de la fuerza de gravedad). Esto se realiza con ayuda del **tracto cerebelorubrospinal** (fig. 486). El cuerpo celular del *primer eslabón* de esta vía se encuentra en la corteza del cerebelo (células de Purkinje). Sus axones terminan en el núcleo dentado del cerebelo y es posible que también lo hagan en otros núcleos del cerebelo donde se inicia el *segundo eslabón*. Los axones de las *segundas neuronas* atraviesan los pedúnculos superiores del cerebelo y llegan al mesencéfalo y terminan en el núcleo rojo. Aquí se sitúan las células del *tercer eslabón*, cuyos axones bajan en la composición del tracto rubrospinal (de Monakov) y conmutándose en los cuernos anteriores de la médula espinal (*cuarto eslabón*) llegan hasta la musculatura esquelética.

VÍAS DESCENDENTES DE LA CORTEZA CEREBRAL HACIA EL CEREBELO

La corteza cerebral, que dirige todos los procesos del organismo, tiene también al cerebelo en su subordinación como el más importante centro propioceptivo en conexión con los movimientos del cuerpo. Esto se logra por la presencia de la vía descendente especial de la corteza cerebral a la corteza cerebelosa: el *tracto corticopontocerebeloso* (fig. 486).

El primer eslabón de esta vía consta de neuronas que se encuentran en la corteza cerebral y cuyos axones bajan hacia los núcleos del puente, núcleos (propios) del puente. Estas neuronas forman fascículos aislados que, en correspondencia con los diferentes lóbulos del cerebro, se denominan *tracto frontopontino*, *occipitopontino*, *temporopontino* y *parietopontino*. En los núcleos del puente se inician las segundas neuronas cuyos axones forman el *tracto pontocerebeloso* que va al lado opuesto del puente y en la composición de los pedúnculos medios del cerebelo llegan hasta la corteza de los hemisferios del cerebelo (*neocerebellum*).

De esta manera se establece la conexión entre la corteza cerebral y los hemisferios del cerebelo. (Los hemisferios del encéfalo están relacionados con los hemisferios opuestos del cerebelo.) Ambas partes del encéfalo son más jóvenes y están correlacionadas en su desarrollo. Cuanto más fuertemente desarrolladas están la corteza y los hemisferios del cerebro, tanto más intensamente lo están la corteza y los hemisferios del cerebelo. Como la conexión de estas partes del encéfalo se realiza a través del puente, entonces el grado de desarrollo del mismo está determinado por el de la corteza cerebral.

Por consiguiente, tres pares de pedúnculos cerebelares aseguran sus enlaces multilaterales: a través de los pedúnculos inferiores el cerebelo recibe impulsos de la médula espinal y de la médula oblongada y a través de los pedúnculos medios los recibe de la corteza de los grandes hemisferios; en la composición de los pedúnculos superiores discurre la principal vía eferente del cerebelo, por la cual los impulsos cerebelares se transmiten a las células de los cuernos anteriores de la médula espinal. La conexión de los hemisferios cerebrales con los del cerebelo, es decir, con su nueva parte (*neocerebellum*) es cruzada, y la conexión del vermis, es decir, de la parte antigua del cerebelo (*paleocerebellum*) con la médula espinal es, en lo primordial, directa, homolateral.

Al resumir el estudio de las vías de conducción del sistema nervioso puede hacerse la siguiente conclusión.

Las vías de conducción del cerebro se subdividen en tres grupos fundamentales: de proyección, de la comisura y de asociación (S. B. Dzugaeva).

Las vías de proyección se dividen en centripetas, aferentes, y centrifugas, eferentes. Esta división se determina por la distinta dirección de la transmisión de la señalización por las mismas. Las vías centripetas conducen la información en dirección ascendente, a partir de los receptores hacia las formaciones cerebrales, y las centrifugas, en dirección inversa, descendente, a partir de las estructuras cerebrales hacia los órganos eferentes. Gracias a esto, los órganos y las partes del cuerpo se presentan como si proyectasen en el encéfalo, por lo cual se denominan vías de proyección.

Las vías de la comisura aseguran la actividad en pareja de los hemisferios del telencéfalo. Gracias a éstas, la información de un hemisferio pasa al otro,

estableciéndose la relación mutua entre los mismos. El substrato anatómico de esta correlación entre los hemisferios son las comisuras cerebrales que relacionan un hemisferio con el otro, por eso se llaman vías de la comisura.

Las vías de asociación son el substrato anatómico de la actividad combinada (de asociación) de los hemisferios del cerebro y unen distintas partes de su corteza en los límites de un hemisferio. Se dividen en fascículos de asociación cortos y largos de fibras nerviosas. Los cortos sirven para la unión de los giros vecinos y se llaman intralobulares y los largos unen partes alejadas del hemisferio y se llaman interlobulares.

Las vías de proyección, de la comisura y de asociación participan en la formación de las reacciones íntegras del comportamiento del organismo y las vías de la comisura y de asociación participan en la unión de la corteza para la actividad cerebral de integración.

ESTESIOLOGIA

GENERALIDADES

Los órganos de los sentidos o analizadores son aparatos mediante los cuales el sistema nervioso recibe las impresiones del medio exterior y también de los órganos del mismo cuerpo, percibiéndolas en forma de sensaciones.

Las indicaciones de nuestros órganos de los sentidos son fuentes de nuestras impresiones sobre el mundo que nos rodea. «Nada podemos saber ni de las formas de la substancia ni de las formas del movimiento, a no ser por nuestras sensaciones...» (V. I. Lenin, *Materialismo y empiriocriticismo*, 5 ed. rusa, t. 18, pág. 320). Por eso, Lenin consideraba la fisiología de los órganos de los sentidos como una de las ciencias en las que se basa la estructura de la teoría dialéctico-materialista del conocimiento.

El proceso del conocimiento sensitivo se efectúa en el hombre por medio de cinco canales: tacto, oído, vista, gusto y olfato. Los cinco órganos de los sentidos dan al hombre diversa información sobre el mundo exterior objetivo, que se refleja en el sensorio en forma de nociones subjetivas: sensaciones, percepciones e impresiones de la memoria.

El protoplasma vivo tiene la función de excitabilidad y la propiedad de responder a la estimulación. En la filogénesis esta propiedad se desarrolla, en particular, en las células especializadas del epitelio del tegumento bajo la acción de los estímulos exteriores, y en las células del epitelio intestinal bajo el influjo de la estimulación producida por el alimento. Las células especializadas del epitelio en los celentéreos ya están relacionadas con el sistema nervioso. En algunas partes del cuerpo, por ejemplo, en los pulpos, en la región de la boca, células especializadas, que disponen de una excitabilidad elevada, forman acúmulos de los cuales surgen los órganos primitivos de los sentidos. En lo ulterior, en dependencia de la posición de estas células, tiene lugar su especialización respecto a los estimulantes. Así, las células de la región bucal se especializan en la percepción de las estimulaciones químicas (el olfato y el gusto), las células de las partes salientes del cuerpo, para la percepción de los estímulos mecánicos (el tacto), etc.

El desarrollo de los órganos de los sentidos está condicionado por su importancia para la adaptación a las condiciones de la existencia. Por ejemplo, el perro percibe agudamente el olor de ínfimas concentraciones de los ácidos orgánicos segregados por el cuerpo de los animales (olor de las huellas), y capta mal los olores de las plantas, ya que para él carecen de importancia biológica.

El incremento de la precisión del análisis del mundo exterior está condicionado no sólo por la complicación de la estructura y la función de los órganos de los sentidos, sino ante todo por la complicación del sistema nervioso. Una importancia particular para este análisis la adquiere el desarrollo del encéfalo (particularmente de su corteza), por lo que Engels llama a los órganos de los sentidos «instrumentos del cerebro». Las excitaciones nerviosas que surgen debido a unas u otras estimulaciones son percibidas por nosotros en forma de diferentes sensaciones. Como enseña la teoría del reflejo leninista, la sensación es el reflejo en la conciencia humana de los objetos y los

fenómenos del mundo exterior como resultado de su influjo sobre los órganos de los sentidos. Así, por ejemplo, la energía luminosa al actuar sobre la retina del ojo provoca los impulsos nerviosos que, al transmitirse por el sistema nervioso, llaman en nuestra conciencia las sensaciones ópticas. «La sensación... es transformación de la energía de la excitación exterior en hecho de conciencia» (V. I. Lenin, *Materialismo y empiriocriticismo*. Obras, 5a ed. rusa, t. 18, pág. 46).

Para el surgimiento de las sensaciones son necesarios: los aparatos que perciben la estimulación; los nervios, por los cuales se transmite esta excitación; y el cerebro, donde ésta se convierte en hecho de la conciencia. A todo este aparato indispensable para el surgimiento de la sensación, Pávlov lo llamó **analizador** (véase pág. 236). «El analizador es el aparato cuya tarea es descomponer la complejidad del mundo exterior en elementos aislados» (I. Pávlov).

Cada analizador consta de tres partes: 1) el receptor, que es el transformador de la energía de la excitación en proceso nervioso, 2) el conductor, que es el transmisor de la excitación nerviosa, y 3) la terminación cortical del analizador, donde la excitación se percibe como sensación. Desde el punto de vista de la cibernética, el órgano de los sentidos es el canal de información. El receptor recibe la información, el dispositivo codificador. El conductor es el canal de información por el cual se transmiten las señales aferentes a la corteza del cerebro.

La terminación cortical del analizador es el dispositivo descodificador en el cual se elabora la información y aparece la percepción.

Distínguense dos grupos de sensaciones:

1. Sensaciones que reflejan las propiedades de los objetos y fenómenos del mundo material circundante: el tacto, es decir, la sensación táctil y de presión, la sensación térmica (de frío y de calor) y de dolor; después las sensaciones acústicas, ópticas, gustativas y olfatorias.

2. Sensaciones que reflejan los movimientos de diferentes partes del cuerpo y el estado de los órganos internos (sensaciones motoras, sensación de equilibrio del cuerpo, sensaciones de los órganos y tejidos).

En correspondencia con eso, los órganos de los sentidos se dividen en dos grupos:

1. **Órganos de los sentidos externos**, que reciben los impulsos nerviosos del campo exteroceptivo—**exteroceptores**. Son cinco: órganos del sentido del tacto, del oído, de la vista, del gusto y del olfato.

2. **Órganos de las sensaciones internas**: a) que perciben los impulsos del campo propioceptivo (sentido músculo-articular), y también del órgano de equilibrio (oído interno)—**proprioceptores**; b) órganos que perciben los impulsos nerviosos del campo interoceptivo (visceras y vasos)—**interoceptores**.

Las sensaciones que llegan de los órganos internos son, ordinariamente, indefinibles y en estado normal no alcanzan la conciencia, manifestándose sólo «por un bienestar general». Por lo común, todos los procesos internos regulados por el sistema vegetativo transcurren sin saberlo nosotros, y sólo durante los trastornos morbosos se dan a conocer con un dolor más o menos agudo. Ya en la pág. 359 hemos hablado detalladamente acerca del analizador interoceptivo. De las excitaciones que van del campo propioceptivo hay que mencionar sólo *el sentido músculo-articular*, gracias al cual se percibe la sensación de la posición de las partes del cuerpo y se realiza la coordinación

de los movimientos. De un lado, este sentido se combina con la sensibilidad cutánea (sentido de estereognosis), y de otro, se encuentra en conexión con el aparato estaticocinético, que asegura el equilibrio del cuerpo. Las terminaciones nerviosas (en los músculos, huesos, tendones y articulaciones) y los conductores del sentido músculo-articular fueron descritos al exponer el analizador motor (véase pág. 356). Por eso, de los propioceptores solamente describiremos el órgano de equilibrio. De esta manera, en el apartado correspondiente sólo expondremos los órganos que perciben las sensaciones que se reciben del mundo exterior—exteroceptores.

El plan general de los aparatos de percepción en todas las clases de animales es más o menos igual, a pesar de tener considerables complicaciones posteriores en los detalles. En los animales terrestres, como elemento principal, excepto los órganos del sentido cutáneo, sirven células sensitivas especiales, que en el desarrollo siempre se originan del epitelio de la hoja externa (ectodermo), la cual ya por su posición se encuentra en contacto con el mundo circundante. Cada una de estas células en una de sus terminaciones dirigida a la superficie externa, tiene pelos o filamentos receptores, y del otro extremo, en algunos órganos de los sentidos (del olfato y de la vista) desprende una prolongación que se conecta con las prolongaciones de las neuronas de conducción.

En otros órganos (del gusto y del oído) la célula sensitiva no emite prolongación central sino que está envuelta en las ramificaciones terminales del nervio aferente que se acerca a ella. El primer tipo de células primitivas, en comparación con el segundo tipo, debe considerarse como primario. En los animales acuáticos, esta forma de elemento de percepción existe también en los tegumentos cutáneos, donde están sometidos a la humectación del líquido circundante. En la piel de los animales terrestres no suelen existir células sensitivas y las fibras nerviosas receptoras o bien terminan libremente entre las células del revestimiento epitelial, o tienen en sus extremos corpúsculos terminales especiales. En la formación de los órganos de los sentidos participa también el mesodermo, pero en un orden secundario, formando para ellos dispositivos de protección, de apoyo y auxiliares. Estos dispositivos que envuelven y completan las células sensitivas, es decir, los receptores, forman con éstas las partes periféricas de los órganos de los sentidos: piel, oído, ojo, lengua y nariz. Por ejemplo, como receptor óptico sirven las células sensitivas de la retina (conos y bastoncitos) y como parte periférica, todo el ojo.

Además de la división de los órganos de los sentidos en dos grupos (véase pág. 359), los analizadores pueden ser clasificados, desde el punto de vista de la teoría de Pávlov sobre los dos sistemas de señalización (véase pág. 240), de la manera siguiente (M. Prives):

I. **Analizadores del primer sistema de señales** (pensamiento concretoilustrativo).

A. **Analizadores del mundo exterior**—exteroceptores (órganos del sentido del tacto, del oído, de la vista, del gusto y del olfato).

B. **Analizadores del mundo interno del organismo:**

1. *Proprioceptores*, que llevan la excitación desde los órganos de la vida animal (sentido músculo-articular y del equilibrio).

2. *Interoceptores*, que llevan la excitación desde los órganos de la vida vegetativa (visceras, vasos).

II **Analizadores del segundo sistema de señales** (pensamiento abstractológico):

1. **Analizadores del habla oral.**
2. **Analizadores del habla escrita.**

Los analizadores de los primero y segundo sistemas de señales tienen bruscas diferencias anatómicas. Cada uno de los analizadores del primer sistema están constituidos por tres componentes: *receptor*, *conductor* y *terminación cortical*. Los analizadores del segundo sistema están privados de receptores y conductores, sólo tienen terminaciones corticales (terminaciones corticales de los analizadores del habla) que perciben señales (segundas señales) sobre la base de las primeras, que constituyen el primer sistema de señales, sin el cual éstos no funcionan. Con ello se subraya la división y la unión de las terminaciones corticales de todos los analizadores que forman la corteza única del cerebro, donde tienen lugar «las transformaciones de la energía de la excitación externa en hecho de conciencia» (V. I. Lenin).

PIEL (ÓRGANOS DE LOS SENTIDOS DEL TACTO, TÉRMICO Y DEL DOLOR)

La piel (*cutis*), (fig. 490) forma el tegumento común que protege el organismo de las acciones externas. Constituye un órgano muy importante del cuerpo, que cumple una serie de funciones esenciales: termorregulación, secreciones (grasa y sudor), y con éstas eliminación de substancias nocivas, respiración (intercambio gaseoso) y depósito de reservas energéticas. A ella también le atribuyen propiedades de inerción. Su principal función es la percepción de las variadas excitaciones de la naturaleza circundante (tacto, presión, temperatura y excitaciones dañinas). De esta manera, la piel es un complejo de aparatos receptores con una enorme superficie de recepción que alcanza en los adultos 1,6 m², aproximadamente.

El estudio detallado de la piel se expone en el curso de Histología, por eso sólo daremos un breve bosquejo de su estructura macroscópica.

El tegumento cutáneo del hombre consta, como en todos los vertebrados, de dos capas (véase fig. 490).

1. **La capa superficial, la epidermis**, se origina del ectodermo y representa un epitelio plano multiestratificado cuyas capas externas se endurecen y se descaman poco a poco (particularmente, durante algunas enfermedades, por ejemplo, en la escarlatina, cuando se observa la descamación del epitelio). A consecuencia de la presión del calzado o los medios de trabajo se forman encalecimientos que representan engrosamientos locales de la capa córnea.

2. **La capa profunda, el dermis o corion**, piel verdadera (*corium*), se desarrolla del mesodermo y está formada de tejido conjuntivo fibroso con mezcla de fibras elásticas (de las cuales depende la elasticidad de la piel, particularmente cuando es joven) y fibras musculares lisas. Estas últimas o bien se disponen en forma de fascículos, constituyendo los músculos del pelo, o se reúnen en capas (pezón, aréola mamilar, piel del pene, del periné), dando lugar (por ejemplo, en el escroto) a la capa muscular, túnica dartos. En la cara el corion está en relación con la musculatura mímica estriada.

La capa densa superior del corion se introduce en la epidermis en forma de papilas (*papillae cutis*), en cuyo interior hay capilares sanguíneos y linfáticos y corpúsculos nerviosos terminales. Las papilas se destacan en la superficie de la piel formando crestas y surcos. En las crestas (*crestae cutis*), que limitan los surcos finos (*sulci cutis*), se abren los orificios de las glándulas sudoríparas, de donde las gotas de sudor corren a los surcos y humectan la superficie cutánea. En la palma de la mano y la planta del pie, las crestas y los surcos forman un dibujo muy complicado que en cada individuo tiene su configuración particular, lo que se utiliza en antropología y también en medicina legal para la identificación de la persona, si a ésta fueron tomadas previamente las impresiones digitales—dactiloscopía.

En el resto de la superficie cutánea se nota el dibujo delicado de campos triangulares o romboidales. En los ángulos de los triángulos y rombos emergen los ejes de pelos y se abren glándulas sebáceas, y en sus prominencias, las glándulas sudoríparas. En una serie de lugares se encuentran grandes pliegues de la piel (en la cara extensora de las articulaciones, en la palma,

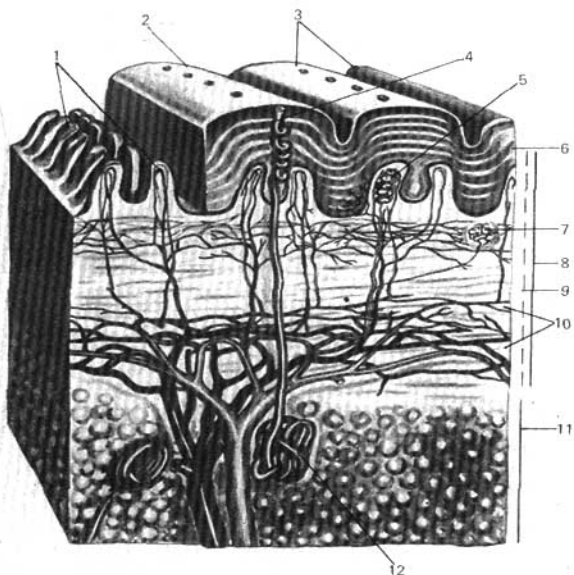


Fig. 490. Estructura de la piel (según Kiss-Szentágothai).

- | | |
|--|--|
| 1 — papilas; | 8 — corion; |
| 2 — surco de la piel; | 9 — túnica propia del corion; |
| 3 — tórulos táctiles; | 10 — red vascular de la capa profunda de la piel (corion); |
| 4 — conducto sudoríparo; | 11 — panículo adiposo; |
| 5 — corpúsculo táctil; | 12 — glándula sudorípara. |
| 6 — epidermis; | |
| 7 — redes vasculares y nerviosas subpapilares; | |

el escroto, las arrugas de la cara, etc.) que dependen de la extensión frecuente de la misma y la debilitación de su elasticidad.

La capa inferior del corion pasa a la tela subcutánea, constituida de tejido conjuntivo poroso, con acúmulos de células adiposas (capa subcutánea adiposa) y está entre los órganos que se hallan más profundamente. La capa adiposa juega su papel en la termorregulación. Conduce muy mal el calor, por eso está desarrollada particularmente en los animales polares. También las personas bien nutridas experimentan menos frío que las delgadas. El grado de desarrollo de la capa adiposa subcutánea depende del sexo, la edad y la constitución; ésta refleja el nivel del metabolismo, debido a lo cual el hombre, durante su vida engorda o adelgaza. También tiene importancia el factor

mecánico: en aquellos lugares que experimentan una presión constante durante la posición bípeda (la planta) y la sentarse (las nalgas), la capa subcutánea adiposa está desarrollada muy fuertemente, en forma de un tapizado elástico. A consecuencia del desarrollo local de la grasa en la parte flexora de la planta y de la mano, se forman los tórulos táctiles, semejantes a las formaciones análogas presentes en los animales y que en el hombre se encuentran bruscamente expresadas en la vida uterina.

El color de la piel depende, en lo fundamental, del pigmento (melanina) que está en la capa más profunda (de Malpighi) de la epidermis. En la piel de las razas de color hay mucho pigmento: en los negros éste se localiza no sólo en el interior y entre las células de toda la capa de Malpighi, sino también en las células de la capa superior del corion. La coloración de la piel del hombre contemporáneo varía con extraordinaria amplitud. Entre el hombre europeo del Norte, con su piel blanca rosada, y la piel del negro existen innumerables matices de color.

El pelo es mal conductor del calor y limita su pérdida por el cuerpo, lo que explica su considerable desarrollo en los mamíferos. El hombre es el único primate que no tiene un revestimiento veloso continuo, cuya ausencia, por lo visto, está relacionada con el uso de la ropa (revestimiento artificial).

En *el pelo (pilus)* se distinguen dos partes, una sumergida en la piel —la raíz—, y otra que resalta libremente sobre aquélla—el tallo. El color del pelo depende del pigmento y también del contenido de aire. Durante el aumento de la cantidad de aire contenido en el espesor del mismo y la desaparición simultánea del pigmento, éste se pone canoso.

Las uñas (ungues), al igual que el pelo, son formaciones córneas derivadas de la epidermis. Las garras de los carnívoros, los cascos de los ungulados y las uñas de los primates representan dispositivos análogos en las falanges terminales, constituidos en correspondencia con la función de los dedos de estos animales. La lámina de la uña, derivada de la epidermis, se halla en un lecho de tejido conjuntivo, de donde crece la uña; por eso el lecho de la uña se denomina **matriz de la uña**.

Atendiendo al carácter de la secreción, en la piel se distinguen tres tipos de glándulas: 1) sebáceas, 2) sudoríparas y 3) mamarias.

Vasos y nervios. *Las arterias* de la piel tienen su origen en los troncos profundos importantes, que pasan cerca de ella o en las arterias musculares. Cerca de los órganos de los sentidos se observan grandes acumulos de vasos cutáneos—alrededor de los orificios naturales de la cara (I. A. Kurkova) y en los tórulos táctiles de la mano (V. Kílova). Para el estudio de *los vasos linfáticos* de la piel véase el capítulo «Sistema linfático».

La piel, como parte del órgano del sentido, está innervada ricamente de *terminaciones nerviosas sensitivas*, en conexión con fibras nerviosas que discurren en la composición de los ramos cutáneos de los nervios craneales y espinales. (Para el estudio más profundo de los receptores de la piel, véase el manual de «Histología».) La piel es más rica en receptores del tacto, muy desarrollados en la piel de la cara palmar de la mano, particularmente en los tórulos táctiles de los dedos, lo que está relacionado con la función de la mano como órgano de trabajo; «... el sentido del tacto, que apenas existe en el mono en la forma más vasta y rudimentaria, se elaboró sólo junto con el desarrollo de la mano humana gracias al trabajo» (C. Marx y F. Engels. Obras, 2 ed. rusa, t. 20, pág. 490). La anatomía del analizador cutáneo está expuesta, en total, en el apartado que se refiere a las vías de conducción del cerebro (pág. 352) y las zonas de la innervación cutánea, en el apartado del sistema nervioso periférico. En la composición de los nervios de la vida animal, a la piel llegan fibras simpáticas que innervan las glándulas, los vasos y la musculatura lisa.

MAMAS

Las mamas (*mammæ*) son dispositivos característicos para alimentar a los recién nacidos de los mamíferos, de donde recibieron su denominación. Las mamas son glándulas derivadas de las glándulas sudoríparas. Su número depende, en lo fundamental, de la cantidad de crías que nacen. En los monos y en el hombre sólo se tiene un par de glándulas situadas en el pecho, por lo que también se denominan glándulas del pecho. En forma rudimentaria la mama permanece en los hombres toda la vida; en las mujeres, desde el período de maduración sexual aumenta su tamaño y logra su máximo desarrollo al final del embarazo, a pesar de que la separación de la leche (lactación) tiene lugar después del parto.

La mama está situada en la fascia del músculo pectoral mayor, con el cual entra en conexión por intermedio del tejido conjuntivo poroso que condiciona su movilidad. La base de la glándula se extiende de la III a la VI costillas, llegando medialmente hasta el borde del esternón. Un poco más abajo del centro de la glándula, en su cara anterior, se encuentra la **papila** o **pezón** (*papilla mammae*), cuya punta está perforada por los conductos galactóforos que se abren en ella y rodeada por un segmento pigmentado de la piel — la **aréola mamilar**. La piel de la aréola es rugosa gracias a las glándulas areolares de la misma; entre éstas se hallan también grandes glándulas sebáceas. En la piel de la aréola mamilar y de la papila se tienen múltiples fibras musculares lisas que, en parte están dispuestas circularmente y en parte longitudinalmente, a lo largo de la papila; esta última se pone tensa al contraerse, lo que facilita la mamada.

El cuerpo glandular consta de 15-20 lóbulos aislados, en forma de cono (*lobi glandulae mammariae*), dispuestos radialmente con sus puntas hacia la papila. Por su constitución, la mama pertenece a las glándulas alveolotubulares complicadas. Todos los conductos excretores de un lóbulo mayor se unen en el conducto galactóforo, que va a la papila y termina en su punta, en un pequeño orificio en forma de embudo.

Vasos y nervios. *Las arterias* se originan de las arterias intercostales posteriores, la arteria torácica interna y también la torácica lateral. *Las venas*, en parte, acompañan a estas arterias, en parte, van subcutáneamente, formando una red de amplias asas que se notan parcialmente a través de la piel en forma de hilos azules. *Los vasos linfáticos* presentan gran interés práctico debido a las frecuentes afecciones cancerosas de la mama, cuya transmisión se realiza por estos vasos. Estos se exponen en el capítulo «Sistema linfático».

Los nervios sensitivos que inervan la glándula parten de los II-V nervios intercostales. En la inervación de la piel que cubre a la glándula participan también los ramos de los nervios pectorales medial y lateral del plexo braquial y los nervios subclaviculares del plexo cervical. Junto con los vasos, en la mama penetran también nervios simpáticos.

ORGANOS DE LA GRAVITACIÓN (SENTIDO DE LA ATRACCIÓN TERRESTRE), DEL EQUILIBRIO Y DEL ÓRGANO DEL OÍDO

Este órgano consta de dos analizadores: analizador de la gravitación (es decir, sentido de la atracción terrestre) y del equilibrio y analizador del oído. Hasta no hace mucho ambos analizadores se consideraban como un órgano del oído y del equilibrio (*organon vestibulocochleare*). Así se describe hasta hoy día en todos los manuales. Pero al aparecer la medicina cósmica y, en particular, la anatomía cósmica, que estudia el influjo de las sobrecargas de gravitación sobre la estructura del organismo, se descubrieron las regularidades de su adaptación a la acción de las sobrecargas de gravitación que surgen durante los vuelos de altura y cósmicos, cuando el piloto se separa de la Tierra y supera las fuerzas de la atracción terrestre. Por eso, en nuestro manual ambos analizadores se estudian independientemente, puesto que cada uno de ellos tiene su receptor, conductor y terminación cortical.

Sin embargo, su descripción conjunta como un órgano único tiene sus propias causas, que radican en el carácter de su desarrollo. Al principio, ambos analizadores se forman como un órgano único en un hueso —el temporal—, donde se localizan en el hombre hasta hoy día, y luego se diferencian en dos analizadores distintos. Ambos analizadores están unidos estrechamente entre sí, como si fueran un solo órgano. En los animales vertebrados y el ser humano, su parte esencial es el laberinto, en el cual se alojan dos tipos de receptores: uno de ellos, el órgano espiral (de Corti), sirve para la percepción de las excitaciones acústicas; otros (las máculas y crestas ampulares) representan mecanismos receptores del aparato estatocinético, indispensables para la percepción de las fuerzas de atracción terrestre, el mantenimiento del equilibrio y la orientación del cuerpo en el espacio. En las etapas inferiores del desarrollo estas funciones aún no están diferenciadas, pero la función estática es primaria. Como prototipo del laberinto, en este sentido, puede servir la **ampolla estática** (del oto o estatocisto), que está muy difundida entre los animales invertebrados que viven en el agua, por ejemplo, los moluscos.

En los vertebrados, esta forma sencilla de ampolla primaria se complica de acuerdo con la complicación del laberinto. Genéticamente, la ampolla se origina del ectodermo mediante el hundimiento y estrechamiento posterior y después comienzan a aislarse apéndices especiales en forma de tubos, **apéndices del aparato estático —conductos semicirculares**. En los myxinas existe un solo conducto semicircular que se une con una ampolla solitaria, a causa de lo cual éstos pueden moverse en una sola dirección. En los ciclostomas aparecen dos conductos semicirculares, gracias a lo cual reciben la posibilidad de mover fácilmente el cuerpo en dos direcciones. En fin, a partir de los peces, en todos los demás vertebrados se desarrollan tres conductos semicirculares en correspondencia con las tres dimensiones espaciales existentes en la naturaleza, que permiten el desplazamiento en todas las direcciones. Como resultado se forman el vestíbulo del laberinto y los conductos semicirculares que poseen su nervio especial, el vestibular. Al salir a la tierra y aparecer en los animales terrestres la locomoción con ayuda de los miembros, y en

el hombre, la marcha vertical, se incrementa la importancia del equilibrio.

Toda la evolución de la persona está condicionada por la adaptación de su organismo al campo de gravitación de la Tierra. Para la percepción de las fuerzas de atracción terrestre se desarrolló un analizador especial (estatocínético) con su receptor que percibe estas fuerzas y por eso se denomina receptor de la gravitación (Ya. A. Vinnikov). Se complica la estructura de los centros del encéfalo que rigen la regulación automática de la posición del cuerpo. En el hombre los centros de dirección de la posición del cuerpo alcanzan un desarrollo máximo.

Mientras que el órgano de la gravitación, debido al desplazamiento libre del cuerpo en el espacio, ya está formado en los animales acuáticos, el **aparato acústico**, que se encuentra en los peces en estado rudimentario, se desarrolla solamente al salir del agua a la tierra, cuando se hace posible la percepción directa de las oscilaciones aéreas. Poco a poco se aísla de la demás parte del laberinto, enrollándose en espiral y recibiendo la forma de caracol. Al pasar del medio acuoso al aéreo, el **aparato transmisor de sonido** se une al oído interno. Así, a partir de los anfibios aparece el oído medio — **cavidad timpánica** con el tímpano y los huesecillos del oído. El aparato acústico alcanza su desarrollo máximo en los mamíferos que poseen un caracol en espiral, con un dispositivo sensitivo acústico, de constitución muy compleja. Ellos tienen un nervio aislado, el nervio coclear, y una serie de centros acústicos en el encéfalo — subcorticales (en el mesencéfalo y metencéfalo) y corticales. En ellos surge el **oído externo** con un conducto auditivo profundizado y el pabellón de la oreja. La oreja es una adquisición tardía, que juega el papel de bocina (portavoz) para reforzar el sonido y también sirve para proteger el meato acústico externo. En los mamíferos terrestres la oreja está dotada de una musculatura especial y se mueve fácilmente en dirección al sonido («aguzar los oídos»). En los mamíferos que llevan el modo de vivir acuático y subterráneo está ausente; en el hombre y en los primates superiores ésta se reduce y se hace inmóvil. Pero el surgimiento del lenguaje oral, en el hombre, está conjugado con el desarrollo máximo de **los centros acústicos**, particularmente en la corteza cerebral, que constituye una parte del segundo sistema de señalización — adición superior al pensamiento de los animales (véase «Corteza cerebral»). De tal modo, a pesar de la reducción de ciertas partes del oído, el analizador acústico está más desarrollado en el hombre.

La embriogénesis del órgano del oído y de la gravitación en el hombre transcurre, por lo general, análogamente a la filogénesis. Cerca de la 3ª semana de vida embrionaria surge a ambos lados de la vesícula cerebral posterior, a partir del ectodermo, **la ampolla auditiva** — rudimento del laberinto. Al final de la 4ª semana de ésta se derivan el conducto endolinfático y los tres conductos semicirculares.

La parte superior de la ampolla auditiva, en la que desembocan los conductos semicirculares, representa el rudimento del utrículo, que se separa en el lugar de partida del conducto endolinfático de la parte inferior de la ampolla — rudimento del sáculo futuro. El lugar estrecho existente entre estas dos partes se convierte en el conducto utriculosacular. A la 5ª semana de vida embrionaria, de la parte anterior de la ampolla auditiva correspondiente al sáculo, al principio tiene lugar una pequeña protrusión (lagena) que pronto crece, dando lugar al conducto coclear enrollado en espiral. Al principio las paredes de la cavidad de la ampolla están cubiertas por células epiteliales,

parte de las cuales se convierten en células sensitivas de acuerdo con la in-crustación de las prolongaciones nerviosas periféricas a partir del ganglio acústico, situado en la parte anterior del laberinto (órgano espiral, de Corti).

El mesénquima colindante con el laberinto membranoso se convierte en el tejido conjuntivo que crea los espacios perilinfáticos alrededor del utrículo, el sáculo y los conductos semicirculares formados.

En el 6° mes de vida embrionaria alrededor del laberinto membranoso con sus espacios perilinfáticos, surge el laberinto óseo a partir de la cápsula auditiva cartilaginosa del cráneo, mediante la osificación pericondral que repite, en general, la forma del membranoso. El oído medio — la cavidad timpánica con la tuba auditiva— se desarrolla de la primera bolsa faríngea y la parte lateral de la pared superior de la faringe; por consiguiente, el epitelio de la mucosa de las cavidades del oído medio se origina del entodermo. Los huesecillos del oído que se encuentran en la cavidad timpánica se forman del cartilago del primer arco visceral (martillo y yunque) y del segundo (estribo).

La parte periférica del oído y de la gravitación está situada en el espesor del hueso temporal y se divide en tres porciones: oído externo, medio e interno. Las dos primeras porciones sirven sólo para la transmisión de las oscilaciones del sonido y la tercera contiene, además, los aparatos sensitivos del sonido y estático, que constituyen las porciones periféricas de los analizadores acústico y estatocinético.

OÍDO EXTERNO

El oído externo consta de la oreja y el meato acústico externo.

La oreja (*auricula*) está formada por un cartilago elástico cubierto por la piel. Este cartilago determina la forma exterior de la oreja y sus prominencias: un borde libre doblado, el **hélix**, y paralelamente al mismo, el **antihélix**, y también una prominencia anterior, el **trago**, y el **antitrago** situado por detrás de éste. Abajo, la oreja termina en el lóbulo, que no tiene cartilago, rasgo progresivo característico del hombre. En la profundidad de la oreja, detrás del trago, se abre el poro del meato acústico externo.

El **meato acústico externo** (*meatus acusticus externus*) (fig. 491) consta de dos partes: cartilaginosa y ósea. El meato acústico cartilaginoso es continuación del cartilago de la oreja, en forma de un canal abierto hacia arriba y atrás. Este, por su extremo medial se une mediante tejido conjuntivo con el borde de la porción timpánica del hueso temporal. El meato acústico cartilaginoso constituye, en general, un tercio de la longitud de todo el meato acústico externo. El **meato acústico óseo**, que compone los dos tercios restantes, se abre por fuera mediante el poro acústico externo (véase «Hueso temporal»); por su extremo medial corre un surco circular, llamado surco timpánico.

Por lo común, la dirección del meato acústico externo es frontal, pero no rectilínea, formando una flexión en S, tanto en el plano horizontal, como en el vertical. Como resultado de estas flexiones del meato acústico, para poder ver la membrana timpánica, que se encuentra en la profundidad, es necesario enderezarlo, tirando de la oreja hacia atrás, arriba y afuera. La piel que cubre la oreja se continúa en el meato acústico externo. En la parte cartilaginosa

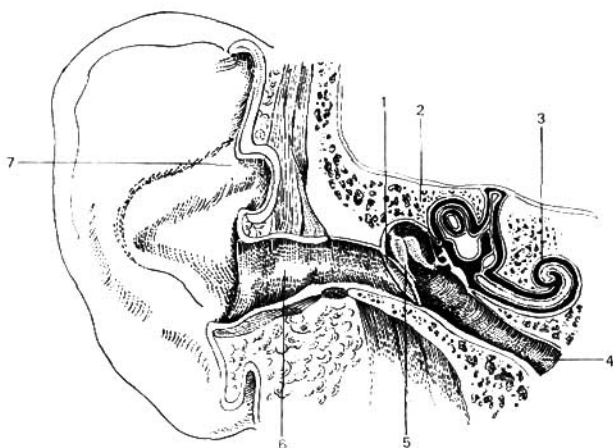


Fig. 491. Corte frontal a través del órgano del oído (esquema).

- | | |
|-------------------------|--------------------------------|
| 1 — membrana timpánica; | 5 — yunque, martillo, estribo; |
| 2 — hueso temporal; | 6 — meato acústico externo; |
| 3 — cóclea; | 7 — oreja. |
| 4 — tuba auditiva; | |

del meato la piel es rica en glándulas sebáceas y ceruminosas, que segregan una sustancia de color amarillo llamada cerumeno.

La membrana timpánica (figs. 491, 492) se encuentra en el límite del oído externo y el medio, estando intercalada por su borde en el surco timpánico, en el extremo del meato acústico externo, como en un marco. En el surco timpánico la membrana está fijada por un anillo fibrocartilaginoso. Como resultado de la posición oblicua del extremo medial del meato acústico, la membrana se encuentra inclinada y en los recién nacidos es casi horizontal. La membrana timpánica del hombre adulto es oval con el eje mayor longitudinal de 11 mm y el corto, de 9 mm; representa una lámina fina semitransparente, que en su centro, denominado ombligo de la membrana del tímpano, está hundida hacia adentro, al igual que un embudo plano. Su superficie externa está cubierta por la continuación adelgazada del tegumento cutáneo del meato acústico (capa cutánea) y la interna, por la mucosa de la cavidad timpánica (túnica mucosa).

El propio espesor de la membrana, entre estas dos capas, consta de tejido fibroso, cuyas fibras en la parte periférica de la membrana están dispuestas en dirección radial y en la parte central circularmente. Por arriba, la membrana timpánica no contiene tejido fibroso y sólo está compuesta por la capa cutánea y la túnica mucosa, con una capa intermedia y fina de tejido laxo entre las mismas; esta parte de la membrana timpánica es más blanda



Fig. 492. Membrana timpánica vista desde el lado del meato acústico externo (1 — ombligo).

y débilmente tensada, por lo que se denomina porción flácida, en contraposición a la parte restante fuertemente tensada, la porción tensa.

Vasos y nervios del oído externo. La sangre arterial llega al oído externo a través de los ramitos de dos arterias: la arteria temporal superficial y la arteria auricular posterior (ambos ramos de la arteria carótida externa); a la pared anterior de la porción ósea del meato acústico externo y a la membrana timpánica llegan los ramos terminales de la arteria auricular profunda (de la arteria maxilar).

La sangre venosa circula por la vena auricular posterior y la vena retromandibular, así como por medio de las venas que acompañan a la arteria auricular profunda en el plexo pterigoideo.

La linfa de todo el oído externo afluye a los linfonodos que se encuentran por delante y por detrás de la oreja.

La membrana timpánica, toda la pared anterior del meato acústico externo y la parte anterior de la oreja están inervadas por ramos sensitivos del nervio auriculotemporal (III ramo del nervio trigémino). El resto de la oreja, junto con el lóbulo, está inervado por el nervio auricular magno (del plexo cervical). Las paredes posterior e inferior del meato acústico externo reciben los ramos sensitivos del ramo auricular del nervio vago.

OÍDO MEDIO

El oído medio consta de la cavidad timpánica y de la tuba auditiva, que comunica la cavidad timpánica con la nasofaringe.

Cavidad timpánica (*cavitas tympanica*) (véanse figs. 491, 494). Está situada en la pirámide del temporal, entre el meato acústico externo y el laberinto (oído interno); contiene una cadena de tres pequeños huesecillos, que transmiten las oscilaciones del sonido a partir de la membrana timpánica hacia el laberinto. La cavidad es de poco volumen (cerca de 1 cm³) y se parece a un pandero colocado sobre su borde; se encuentra inclinada hacia el meato acústico externo. En la cavidad timpánica se distinguen seis paredes:

1. La pared lateral, membranosa (*paries membranaceus*), está formada por la membrana timpánica y la lámina ósea del meato acústico externo. La parte superior de la cavidad, ensanchada en forma de bóveda, es el receso epitimpánico que contiene dos huesecillos: la cabeza del martillo y el yunque. En las enfermedades del oído las alteraciones patológicas del oído medio se expresan en mayor grado en el receso epitimpánico.

2. La pared medial colinda con el laberinto y por eso se le llama pared laberíntica (*paries labyrinthicus*). En ésta hay dos ventanas: una redonda, la ventana coclear (*fenestra cochleae*), que conduce a la cóclea y que está

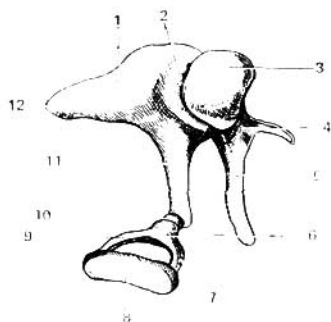


Fig. 493. Huesecillos del oído.

- 1 — yunque;
- 2 — articulación del yunque y el martillo;
- 3 — cabeza del martillo;
- 4 — cuello del martillo;
- 5 — manubrio del martillo;
- 6 — cabeza del estribo;
- 7, 9 — pilares del estribo;
- 8 — base del estribo;
- 10 — proceso lenticular en el extremo del pilar largo del yunque para la articulación con la cabeza del estribo;
- 11 — pilar largo del yunque;
- 12 — pilar breve del yunque.

cubierta por la membrana timpánica secundaria; y una oval, la **ventana vestibular** (*fenestra vestibuli*), que se abre en el vestíbulo del laberinto. En este último orificio se introduce la base del tercer huesecillo — el estribo.

3. La pared posterior, mastoidea (*paries mastoideus*), tiene una eminencia llamada piramidal, donde se localiza el músculo estapedio (*m. stapedius*). El receso epitimpánico se continúa hacia atrás en el **antro mastoideo** (*antrum mastoideum*), en donde se abren las células mastoideas. El antro mastoideo representa una pequeña cavidad que se destaca hacia el lado del proceso mastoideo, separada de su cara externa por una capa ósea que limita con la pared posterior del meato acústico, inmediatamente por detrás de la espina suprameática, donde por lo común se practica la apertura del antro en los procesos purulentos de la mastoides.

4. La pared anterior recibe el nombre de pared carótica (*paries caroticus*), puesto que muy cerca de ella pasa la arteria carótida interna. En la parte superior de esta pared se encuentra el orificio timpánico de la tuba auditiva (*ostium tympanicum tubae auditivae*), que en los recién nacidos y en los niños de edad temprana se encuentra muy abierto, con lo que se explica frecuentemente el paso de las infecciones nasofaríngeas a la cavidad del oído medio y después al cráneo.

5. La pared superior, tegmental (*paries tegmentalis*), corresponde en la cara anterior de la pirámide al techo de la cavidad timpánica que la separa de la cavidad craneal.

6. La pared inferior o fondo de la cavidad timpánica, yugular (*paries jugularis*) está dirigida hacia la base del cráneo, en vecindad con la fosa yugular.

Los tres pequeños huesecillos del oído (fig. 493), situados en la cavidad timpánica, por su aspecto se denominan martillo, yunque y estribo. 1) El **martillo** (*malleus*) está provisto de una cabecita redonda (*caput mallei*), la cual mediante el cuello (*collum mallei*) se une con el manubrio (*manubrium mallei*). 2) El **yunque** (*incus*) tiene un cuerpo y dos procesos divergentes, de los cuales uno es más corto, el pilar breve, y se dirige hacia atrás, apoyándose en la fosa, y el otro, el más largo, es el pilar largo, que va paralelo,

medialmente y hacia atrás del manubrio del martillo, teniendo en su extremo un pequeño engrosamiento oval denominado proceso lenticular (*processus lenticularis*), que se articula con el estribo. 3) **El estribo** (*stapes*), cuyo nombre concuerda con su forma, consta de una pequeña cabeza (*caput stapedis*), que tiene una cara articular para el proceso lenticular del yunque y dos pilares: el anterior, más recto, el pilar anterior, y el posterior, más incurvado, el pilar posterior, que se unen a la base del estribo (*basis stapedis*), metida en la ventana vestibular.

En los lugares de unión de los huesecillos se forman dos **articulaciones** verdaderas de movilidad limitada: la articulación incudomaleolar (*art. incudo-malleolaris*) y la articulación incudostapedia (*art. incudostapedia*). La base del estribo se une con los bordes de la ventana vestibular (*fenestra vestibuli*) mediante tejido conjuntivo, la sindesmosis timpanostapedia (*syndesmosis tympanostapedia*). Además, los huesecillos están reforzados por varios ligamentos aislados. En total, los tres huesecillos del oído representan una cadena más o menos móvil que va a través de la cavidad timpánica, desde la membrana timpánica hasta el laberinto. La movilidad de los huesecillos *disminuye sucesivamente en dirección del martillo al estribo, lo que protege al órgano espiral* situado en el oído interno de las sacudidas bruscas y los sonidos agudos.

La cadena de los huesecillos cumple dos **funciones**: 1) conductibilidad ósea del sonido y 2) transmisión mecánica de las oscilaciones acústicas hacia la ventana oval (ventana vestibular).

Esta última función se realiza gracias a dos pequeños músculos situados en la cavidad timpánica y relacionados con los huesecillos del oído para regular los movimientos de la cadena. Uno de éstos, el músculo tensor del tímpano (*m. tensor tympani*), está alojado en el semicanal del músculo tensor del tímpano (*semicanalis m. tensoris tympani*), que constituye la parte superior del canal musculotubario (*canalis musculotubarius*) del hueso temporal; su tendón se inserta en el manubrio del martillo cerca del cuello. Este músculo, tirando hacia dentro del manubrio y del martillo, tensa la membrana timpánica. Con eso, todo el sistema de huesecillos se desplaza hacia dentro y el vestibulo se mete en la ventana oval. El músculo está inervado por el III ramo del trigémino mediante un ramito del nervio tensor del tímpano. El otro **músculo**, el estapedio (*m. stapedius*), está situado en la eminencia piramidal y se inserta en el pilar posterior del estribo, cerca de la cabececita. Por su función este músculo es antagonista del precedente y produce el movimiento inverso de los huesecillos en el oído medio en dirección de la ventana oval. La inervación del músculo se efectúa por el nervio facial, el cual, en su vecindad emite un pequeño ramito, el nervio estapedio (*n. stapedius*).

En general, la función de los músculos del oído medio es múltiple: 1) mantenimiento del tono normal de la membrana timpánica y de la cadena de los huesecillos del oído; 2) protección del oído medio contra las excitaciones acústicas excesivas, y 3) acomodación del aparato conductor del sonido a los sonidos de diferente intensidad y altura. El principio fundamental del trabajo del oído medio es, en total, la **conductibilidad acústica** desde la membrana timpánica hasta la membrana oval.

La **tuba auditiva o trompa de Eustaquio** (*tuba auditiva s. Eustachii*) (de aquí el nombre de la inflamación de la tuba, eustaquitis) sirve para la entrada del aire de la faringe en la cavidad timpánica, con lo que se mantiene el equi-

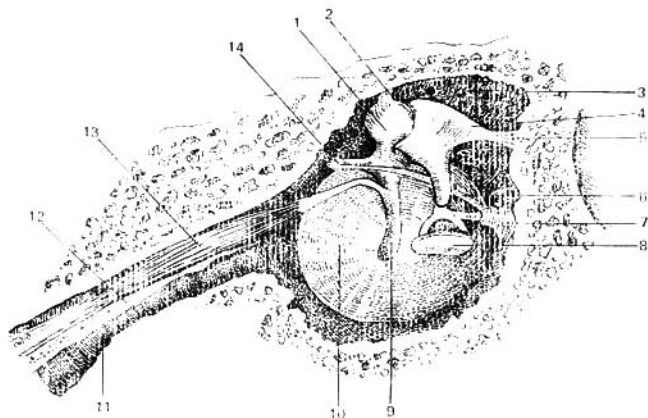


Fig. 494. Membrana timpánica y huesecillos del oído (vista interior).

- | | |
|-----------------------------|--|
| 1 — cabeza del martillo; | 9 — manubrio del martillo; |
| 2 — ligamento del martillo; | 10 — membrana timpánica; |
| 3 — receso epitimpanico; | 11 — tuba auditiva; |
| 4 — yunque; | 12 — septo entre el semicanal del músculo tensor del tímpano y el semicanal de la tuba auditiva; |
| 5 — ligamento del yunque; | 13 — músculo tensor del tímpano; |
| 6 — cuerda del tímpano; | 14 — proceso del martillo. |
| 7 — eminencia piramidal; | |
| 8 — estribo; | |

librio entre la presión atmosférica externa y la de la cavidad, que es indispensable para la correcta conducción de las oscilaciones de la membrana timpánica hacia el laberinto. La tuba auditiva consta de las porciones ósea y cartilaginosa, las que están unidas entre sí. En el lugar de su unión — istmo de la tuba (*isthmus tubae*) — el conducto es más estrecho. La porción ósea, iniciándose en la cavidad timpánica, en el orificio timpánico de la tuba (*ostium tympanicum tubae auditivae*), ocupa la mayor parte inferior del semicanal de la tuba auditiva (*semicanalis tubae auditivae*) del hueso temporal. La porción cartilaginosa, continuación de la ósea, está formada por cartílago elástico (fig. 494).

Hacia abajo la tuba termina en la pared lateral de la nasofaringe, en el orificio faríngeo de la tuba (*ostium pharyngeum tubae auditivae*); el borde del cartílago, al introducirse en la faringe forma el rodete tubario (*torus tubarius*). La mucosa que tapiza la tuba auditiva está cubierta por epitelio vibrátil y contiene glándulas de la mucosa tubaria (*glandulae tubariae mucosae*) y folículos linfoides, que en gran número se acumulan en el orificio faríngeo (amígdala de la tuba). En la porción cartilaginosa de la tuba se inician las fibras del músculo tensor del velo palatino (*m. tensor veli palatini*), a causa de lo cual la contracción del mismo durante la deglución puede ensanchar la luz de la tuba, contribuyendo a la entrada del aire en la cavidad timpánica.

Vasos y nervios del oído medio. Las arterias provienen principalmente de la carótida externa. Son múltiples los vasos que penetran en la cavidad timpánica a partir de sus ramos: de las arterias auricular posterior, maxilar, faríngea ascendente y también del tronco de la carótida interna al pasar ésta a través de su conducto. Las venas acompañan a las arterias y desembocan en el plexo faríngeo, en las venas meníngeas medias y en la auricular profunda.

Los vasos linfáticos del oído medio van, en parte, a los linfonodos de la pared lateral de la faringe, y en parte a los linfonodos que se encuentran por detrás de la oreja.

Nervios. La mucosa de la cavidad timpánica y de la tuba auditiva está inervada por los ramos sensitivos del nervio timpánico, que parte del ganglio inferior del nervio glossofaríngeo. Junto con los ramos del plexo simpático de la arteria carótida interna forman el plexo timpánico. Su continuación superior es el nervio petroso menor, que va al ganglio ótico. Los nervios motores de los pequeños músculos de la cavidad timpánica fueron mencionados durante su descripción.

OÍDO INTERNO

El oído interno o laberinto está situado en el espesor de la pirámide del hueso temporal, entre la cavidad timpánica y el meato acústico interno, a través del cual emerge del laberinto el nervio vestibulococlear. Se distinguen dos laberintos: el óseo y el membranoso; este último se encuentra dentro del primero.

El laberinto óseo (*labyrinthus osseus*) representa una serie de pequeñas cavidades que se comunican entre sí y cuyas paredes están constituidas de hueso compacto. En éste se distinguen tres porciones: el vestíbulo, los canales semicirculares y la cóclea. La cóclea está situada por delante, medialmente y algo más abajo del vestíbulo, y los canales semicirculares se encuentran por detrás, lateralmente y por encima del mismo (fig. 495).

1. El vestíbulo (*vestibulum*) o parte central del laberinto es una cavidad más o menos oval que comunica por detrás mediante cinco orificios con los

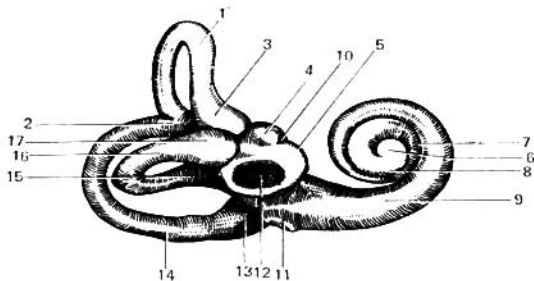


Fig. 495. Laberinto óseo (vista exterior).

- 1 — canal semicircular anterior;
- 2 — pilar común;
- 3 — ampolla ósea;
- 4 — receso cliptico;
- 5 — receso esférico;
- 6 — vértice de la cóclea;
- 7 — espiral media de la cóclea;
- 8 — espiral superior de la cóclea;
- 9 — espiral principal de la cóclea;

- 10 — disposición de la cresta del vestíbulo;
- 11 — ventana coclear;
- 12 — ventana vestibular;
- 13 — ampolla ósea posterior;
- 14 — canal semicircular posterior;
- 15 — pilar simple del canal semicircular lateral;
- 16 — canal semicircular lateral;
- 17 — ampolla ósea lateral.

canales semicirculares y por delante, por medio de un orificio más ancho, con el canal coclear. En la pared lateral del vestíbulo, dirigida hacia la cavidad timpánica, hay un orificio ya conocido, la ventana vestibular (*fenestra vestibuli*), ocupado por la base del estribo. El otro orificio, la ventana coclear (*fenestra cochleae*), cubierta por la membrana timpánica secundaria (*membrana tympani secundaria*) se localiza cerca del inicio de la cóclea. La cresta del vestíbulo (*crista vestibuli*), que pasa por la cara interna de la pared medial del vestíbulo, divide la cavidad de éste en dos depresiones, una de las cuales, la posterior, que se une a los canales semicirculares, se denomina receso elíptico (*recessus ellipticus*), y la anterior, más cercana a la cóclea, es el receso esférico (*recessus sphericus*). En el receso elíptico comienza la apertura interna del acueducto del vestíbulo (*apertura interna aqueductus vestibuli*), que pasa por la sustancia ósea de la pirámide y termina en su cara posterior. Debajo del extremo posterior de la cresta, en la pared inferior del vestíbulo, se encuentra una pequeña fosita, el receso coclear (*recessus cochlearis*), que corresponde al inicio del conducto coclear membranoso.

2. Los canales semicirculares óseos (*canales semicirculares ossei*) son tres conductos óseos arqueados que se disponen en tres planos recíprocamente perpendiculares (véase fig. 495). El canal semicircular anterior (*canalis semicircularis anterior*) se sitúa verticalmente en ángulo recto con relación al eje de la pirámide del temporal; el canal semicircular posterior (*canalis semicircularis posterior*) también es vertical y se sitúa casi paralelamente a la pared posterior de la pirámide, y el canal semicircular lateral (*canalis semicircularis lateralis*) está dispuesto horizontalmente, introduciéndose en la parte lateral de la cavidad timpánica. Cada canal tiene dos extremidades que sólo se abren por cinco orificios en el vestíbulo, puesto que las extremidades vecinas de los canales anterior y posterior se unen en una rama común, el pilar común (*crus commune*). Sin embargo, una de las extremidades de cada canal antes de entrar en el vestíbulo forma un ensanchamiento denominado ampolla. La extremidad con la ampolla se denomina pilar ampollar (*crus ampullare*) y la extremidad sin ensanchamiento, pilar simple (*crus simplex*).

3. La cóclea (*cochlea*) es un canal arrollado en espiral o canal espiral de la cóclea (*canalis spiralis cochleae*) que a partir del vestíbulo se arrolla como la concha de la cóclea, formando dos vueltas y medias circulares. El eje óseo a cuyo alrededor se arrollan los conductos de la cóclea se sitúa horizontalmente y se denomina modiollo (*modiolus*). En la cavidad del canal de la cóclea, a lo largo de todas sus vueltas, parte del modiollo la lámina espiral ósea. Esta última, junto con el conducto del caracol (véase más abajo), divide la cavidad de la cóclea en dos porciones: la escala vestibular (*scala vestibuli*), que comunica con el vestíbulo, y la escala timpánica (*scala tympani*), que se abre en el hueso esquelizado en la cavidad timpánica mediante la ventana coclear. Cerca de esta ventana, en la escala timpánica se encuentra el pequeño orificio interno del acueducto de la cóclea (*aqueductus cochleae*), cuyo orificio externo o apertura externa del canalículo de la cóclea (*apertura externa canalículi cochleae*) se aloja en la cara inferior de la pirámide del temporal.

El laberinto membranoso (*labyrinthus membranaceus*) se encuentra dentro del laberinto óseo y repite con más o menos exactitud sus contornos. Contiene las partes periféricas de los analizadores estatocinético y acústico. Sus paredes

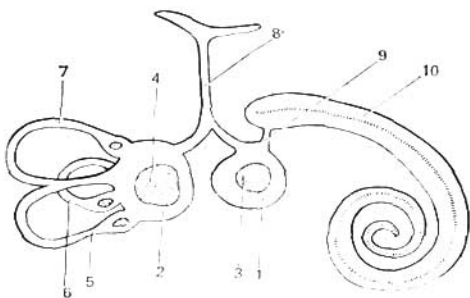


Fig. 496. Laberinto membranoso (esquema).

- 1 — sáculo;
 2 — utrículo;
 3, 4 — terminaciones sensitivas del plexo vestibular del VIII par;
 5, 6, 7 — canales semicirculares membranosos;

- 8 — conducto endolinfático;
 9 — conducto que une el sáculo con el conducto coclear;
 10 — conducto coclear.

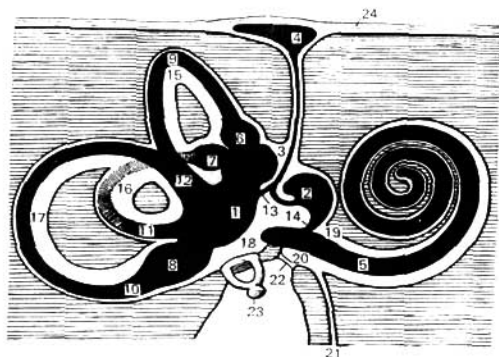


Fig. 497. Esquema del laberinto óseo y membranoso del oído derecho (en negro está presentado el laberinto membranoso, el tejido óseo está rayado).

- 1 — utrículo;
 2 — sáculo;
 3 — conducto endolinfático;
 4 — saco endolinfático;
 5 — conducto coclear;
 6 — ampolla membranosa anterior;
 7 — ampolla membranosa lateral;
 8 — ampolla membranosa posterior;
 9 — conducto semicircular anterior;
 10 — conducto semicircular posterior;
 11 — conducto semicircular externo;
 12 — pilar membranoso común;

- 13 — conducto utriculosacular;
 14 — conducto de unión;
 15 — canal semicircular anterior;
 16 — canal semicircular lateral;
 17 — canal semicircular posterior;
 18 — vestíbulo;
 19 — escala vestibular;
 20 — escala timpánica;
 21 — canaliculo coclear;
 22 — membrana timpánica secundaria;
 23 — estribo;
 24 — duramadre del encéfalo.

están formadas por una membrana fina y semitransparente de tejido conjuntivo. Por dentro el tejido membranoso está lleno de un líquido transparente — la endolinfa. Puesto que el laberinto membranoso es algo menor que el óseo, entre las paredes de uno y otro hay un espacio llamado perilinfático (*spatium perilymphaticum*) llena de perilinf. En el vestíbulo del laberinto óseo se alojan las dos porciones del laberinto membranoso: el utrículo (*utrículus*) y el sáculo (*sacculus*). El utrículo, que tiene la forma de un tubito cerrado, ocupa el receso elíptico del vestíbulo y se une por detrás con tres conductos semicirculares membranosos (*ductus semicirculares*), que se sitúan en iguales canales óseos, repitiendo exactamente su forma. Por eso se distinguen los **conductos semicirculares membranosos anterior, posterior y lateral** (*ductus semicirculares anterior, posterior et lateralis*) con sus ampollas correspondientes: las ampollas membranosas anterior, posterior y lateral (*ampulla membranacea anterior, posterior et lateralis*). El sáculo es un saquito en forma de pera, situado en el receso esférico del vestíbulo que comunica con el utrículo y con un conducto estrecho y largo llamado conducto endolinfático (*ductus endolymphaticus*), que pasa a través del acueducto del vestíbulo y termina en una pequeña dilatación ciega, el saco endolinfático (*saccus endolymphaticus*), en el espesor de la duramadre de la cara posterior de la pirámide del temporal. El pequeño canal que une el conducto endolinfático con el utrículo y el sáculo se denomina conducto utrículosacular (*ductus utriculosaccularis*). Por su extremo inferior estrechado, que se continúa en el conducto de unión (*ductus reuniens*) también estrecho, el sáculo se une al conducto membranoso del caracol. Ambos saquitos del vestíbulo están rodeados por el espacio perilinfático (figs. 496 y 497).

El laberinto membranoso, en la zona de los canales semicirculares, está suspendido en la pared compacta del laberinto óseo mediante un complejo sistema de hilos y membranas. Con eso se evita el desplazamiento del laberinto membranoso durante los movimientos bruscos.

Los espacios perilinfático y endolinfático no están «cerrados ciegamente» del medio circundante. El espacio perilinfático comunica con el oído medio a través de las ventanas vestibular y coclear, que son elásticas y dóciles. El espacio endolinfático comunica mediante el conducto endoplasmático con el saco endolinfático, situado en la cavidad craneal; es un receptáculo más o menos elástico que comunica con el espacio interno de los canales semicirculares y el resto del laberinto. Con eso se crean las premisas físicas para la reacción de los canales semicirculares a los movimientos progresivos (R. Magnus, 1962).

Estructura del analizador acústico. La parte anterior del laberinto membranoso — **conducto coclear** (*ductus cochlearis*), incluido en la cóclea ósea, resulta ser la parte más importante del **órgano del oído**. El conducto coclear se inicia en el extremo ciego del receso coclear del vestíbulo, algo más por detrás del conducto de unión, que comunica el conducto coclear con el sáculo. Después, el conducto coclear pasa por todo el canal espiral de la cóclea ósea y termina ciegamente en su vértice. En el corte transversal el conducto coclear tiene un contorno triangular (fig. 498). Una de sus tres paredes se fusiona con la pared externa del canal óseo de la cóclea, y la otra, la membrana espiral (*membrana spiralis*), es continuación de la lámina ósea espiral, extendiéndose entre el borde libre de esta última y de la pared externa. La tercera, la más fina, es la pared vestibular del conducto coclear (*paries vestibula-*

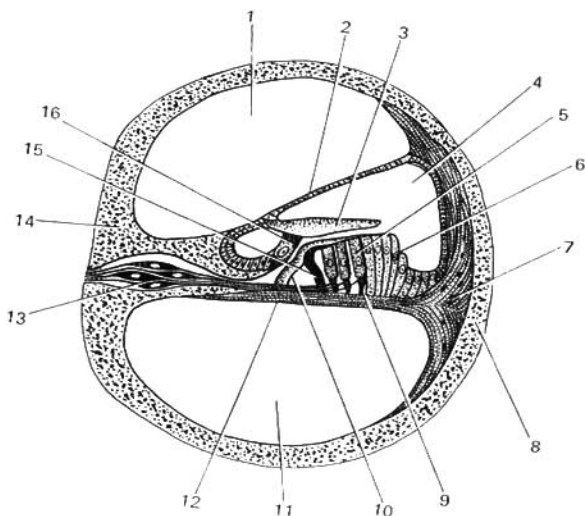


Fig. 498. Disposición de los núcleos y vías vestibulares en la médula oblongada y el cerebelo.

- | | |
|--|---|
| 1 — escala vestibular; | 7 — ligamento espiral; |
| 2 — paredes vestibulares del conducto coclear; | 8, 14 — tejido óseo de la cóclea; |
| 3 — membrana tectoria; | 9 — célula de sostén; |
| 4 — conducto coclear, donde se encuentra el órgano espiral (entre la membrana tectoria y basilar); | 10, 15 — células de sostén especiales (bas-toncillos de Corti); |
| 5 y 16 — células acústicas ciliares; | 11 — escala timpánica; |
| 6 — células de sostén; | 12 — base coclear; |
| | 13 — células nerviosas del ganglio espiral. |

ris ductus cochlearis), que se extiende oblicuamente desde la lámina espiral hasta la pared externa.

La membrana espiral tiene en la lámina basilar (*lamina basilaris*), situada sobre la misma, un aparato que percibe los sonidos: el órgano espiral (de Corti). Mediante el conducto coclear, las escalas vestibular y timpánica (*scala vestibuli et scala tympani*) están separadas una de la otra excepto en la bóveda de la cóclea, donde entre ella hay una comunicación llamada helicotrema (*helicotrema*). La escala vestibular comunica con el espacio perilinfático del vestíbulo y la escala timpánica termina ciegamente cerca de la ventana coclear.

El **órgano espiral** (*organon spirale*) está situado en la lámina basilar, a lo largo de todo el conducto coclear, ocupando la parte de ésta más próxima a la lámina espiral ósea (*lamina spiralis ossea*). La lámina basilar consta de gran número (24 000) de fibras de diferente longitud y tensadas como cuerdas

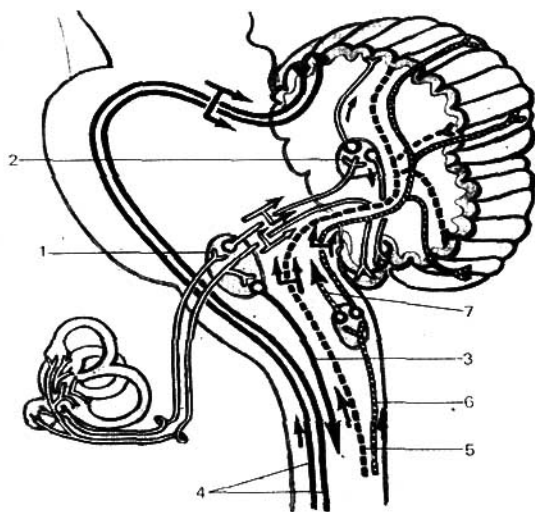


Fig. 499. Corte transversal a través del canal de la cóclea.

- 1 — núcleo vestibular lateral;
 2 — núcleo del techo;
 3 — tracto vestibulospinal;
 4 — tracto espinocerebelar anterior;

- 5 — tracto espinocerebelar posterior;
 6 — fascículas grácil y cuneiforme;
 7 — tracto bulbotalámico.

(cuerdas auditivas). De acuerdo con la conocida teoría de Helmholtz (1875), éstas son resonadores que condicionan con sus oscilaciones la percepción de los tonos de diferente altura, confirmado por los datos más recientes de la microscopía electrónica (Ya. A. Vínnikov y L. K. Titova, 1961). Estas fibras forman una red elástica que en conjunto resuen estrictamente con oscilaciones graduadas. El propio órgano espiral se compone de varias hileras de células epiteliales, entre las cuales pueden distinguirse células sensoriales auditivas con cilios (véase fig. 498). Este cumple el papel del micrófono «inverso» que transforma las oscilaciones mecánicas (sonoras) en eléctricas.

Vías de conducción del sonido (esquema del analizador acústico) (figs. 499, 500 y 501). Desde el punto de vista funcional, el órgano del oído (porción periférica del analizador acústico) se divide en dos partes: 1) el **aparato conductor del sonido** — oído externo y medio, así como algunos elementos (perilinfia y endolinfia) del oído interno, y 2) el **aparato receptor del sonido** — el oído interno. Las ondas aéreas recogidas por la oreja se dirigen al meato acústico externo, chocan contra la membrana timpánica y provocan sus vibraciones. Las vibraciones de la membrana timpánica, cuyo grado de tensión se regula por la contracción del músculo tensor del tímpano (inervación

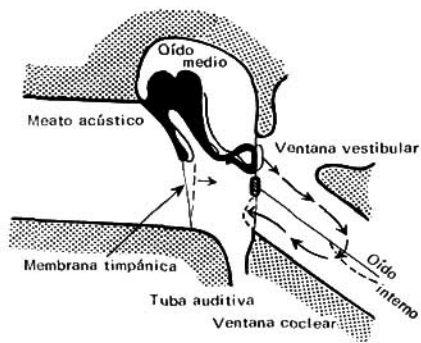


Fig. 500. Aparato conductor de sonido del oído.

pel nervio trigémino) ponen en movimiento el manubrio del martillo adherido a la misma. El martillo mueve, correspondientemente, el yunque, y éste el estribo, introducido en la ventana vestibular que conduce al oído interno. La magnitud de desplazamiento del estribo en la ventana vestibular se regula por la contracción del músculo estapedio (inervación del nervio estapedio, ramo del facial). De tal manera, la cadena de huesecillos, en conexión móvil, transmite dirigidamente los movimientos oscilatorios de la membrana timpánica hacia la ventana vestibular.

El movimiento hacia dentro del estribo en la ventana vestibular provoca el desplazamiento del líquido laberíntico, que empuja la membrana de la ventana coclear hacia fuera. Estos desplazamientos son indispensables para el funcionamiento de los elementos altamente sensibles del órgano espiral. La primera en moverse es la perilinfa del vestíbulo: sus oscilaciones por la perilinfa de la escala vestibular ascienden hasta el vértice de la cóclea, transmitiéndose a través del helicotrema a la perilinfa de la escala timpánica y por la misma bajan a la membrana timpánica secundaria que tapa la ventana coclear, punto débil de la pared ósea del oído interno, como si regresaran a la cavidad timpánica. Desde la perilinfa las vibraciones acústicas se transmiten a la endolinfa y por la misma al órgano espiral. De tal manera, las oscilaciones del aire en el oído externo y medio, gracias al sistema de huesecillos del oído de la cavidad timpánica, pasan a las oscilaciones del líquido del laberinto membranoso, que provocan las excitaciones de las células acústicas especiales del órgano espiral, las que constituyen el receptor del analizador acústico.

En el receptor, que es un micrófono «inverso», las oscilaciones mecánicas del líquido (endolinfa) se transforman en oscilaciones eléctricas, que caracterizan el proceso nervioso que se difunde por el conductor hasta la corteza cerebral. El conductor del analizador acústico está compuesto de las vías de conducción acústicas, constituidas por una serie de eslabones. El cuerpo celular de la primera neurona se localiza en el ganglio espiral (*ganglion spirale*) (véase fig. 501). La prolongación periférica de las células bipolares

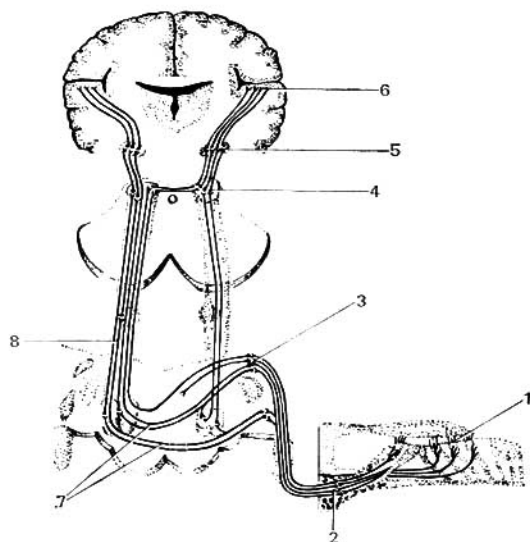


Fig. 501. Esquema general de la estructura del analizador acústico.

- | | |
|---|---|
| 1 -- receptor; | 5 -- cuerpo geniculado medial; |
| 2 -- ganglio espiral; | 6 -- extremo cortical del analizador; |
| 3 -- núcleo del plexo coclear del VIII par; | 7 -- parte cruzada de las fibras acústicas; |
| 4 -- colículos inferiores mesencefálicos; | 8 -- lemnisco lateral. |

del mismo entra en el órgano espiral y termina cerca de las células receptoras, y la prolongación central va en la composición de la parte coclear del nervio vestibulococlear (*pars cochlearis n. vestibulocochlearis*) hasta sus núcleos —dorsal y ventral (*nucleus dorsalis et nucleus ventralis*)— situados en la zona de la fosa romboidal. Según los últimos datos electrofisiológicos, diferentes partes del nervio vestibulococlear conducen sonidos distintos según frecuencia de las oscilaciones (V. A. Zagorianskaya, 1958).

En los núcleos mencionados se alojan los cuerpos de las **segundas neuronas** cuyos axones forman el tracto acústico central, que en la región del núcleo posterior del cuerpo trapezoideo se entrecruza con el tracto homónimo del lado opuesto formando el **lemnisco lateral** (*lemniscus lateralis*). Las fibras del tracto acústico central que parten del núcleo ventral forman el cuerpo trapezoideo y al pasar el puente entran en la composición del lemnisco lateral del lado opuesto. Las fibras del tracto central que parten del núcleo dorsal van por el suelo del IV ventrículo en forma de estrías medulares — estrías medulares del IV ventrículo (*striae medulares ventriculi quarti*), penetran en la formación reticular (*formatio reticularis*) del puente y junto con las fibras del cuerpo trapezoideo entran en la composición del lemnisco lateral del

lado opuesto. El lemnisco lateral termina en parte en los colículos inferiores del cuadrigémino y en parte, en el cuerpo geniculado medial (*corpus geniculatum mediale*), donde se encuentran las **terceras neuronas**.

Los colículos superiores del cuadrigémino sirven de centro reflejo para los impulsos auditivos. El tracto tectoespinal (*tractus tectospinalis*) va desde éstos a la médula espinal, realizándose por medio del mismo las reacciones motoras a las excitaciones auditivas que llegan al mesencéfalo. Las respuestas reflejas a los impulsos auditivos pueden también recibirse de otros núcleos acústicos intermedios — los núcleos del cuerpo trapezoideo y del lemnisco lateral, relacionados por vías cortas con los músculos motores del mesencéfalo, el puente y la médula oblongada.

Al terminar en las formaciones relacionadas con el oído (colículo inferior y cuerpo geniculado medial), las fibras acústicas y sus colaterales se unen; también lo hacen con el fascículo longitudinal medial (véase «Mesencéfalo»), a través del cual se comunican con los núcleos de los músculos motores del ojo y con los músculos motores de otros nervios craneales y de la médula espinal. Con estos enlaces se explican las respuestas reflejas a las excitaciones auditivas.

El colículo inferior no tiene enlaces centrípetos con la corteza. En el cuerpo geniculado medial se alojan los cuerpos celulares de las **últimas neuronas**, cuyos axones entran en la composición de la cápsula interna y alcanzan la corteza del lóbulo temporal del cerebro. La terminación cortical del analizador acústico se encuentra en el giro temporal superior (*gyrus temporalis superior*) (de Heschel, campo 41). Aquí las ondas del aire del oído externo, que provocan el movimiento de los huesecillos del oído medio y las oscilaciones del líquido en el oído interno, que después se convierten en el receptor de los impulsos nerviosos transmitidos por el conductor hacia la corteza cerebral, se perciben en forma de sensaciones acústicas. Por consiguiente, gracias al analizador acústico, las oscilaciones del aire, es decir, el fenómeno objetivo del mundo real que existe independientemente de nuestra conciencia y que nos rodea, se refleja en nuestra conciencia en forma de imágenes que se perciben subjetivamente, es decir, de sensaciones acústicas.

Este es un ejemplo brillante de la justeza de la teoría del reflejo de Lenin, según la cual el mundo objetivo, real, se refleja en nuestra conciencia en forma de imágenes subjetivas. Esta teoría materialista desenmascara el idealismo subjetivo, el cual, al contrario, sitúa en primer lugar nuestras sensaciones.

Gracias al analizador acústico, diferentes excitadores acústicos que se perciben en nuestro cerebro en forma de sensaciones acústicas y complejos de sensaciones perceptivamente, se convierten en las señales (primeras señales) de los fenómenos vitalmente importantes del medio ambiente. Esto constituye el primer sistema de señalización de la realidad (L. P. Pávlov), es decir, el pensamiento concreto-ilustrativo, propio también de los animales. El hombre tiene la capacidad del pensamiento abstracto, por medio de la palabra. «Cualquier palabra (discurso) ya generaliza» (V. I. Lenin. Cuadernos filosóficos. Obras completas, 5 ed. rusa, t. 29, pág. 246).

La palabra señala las sensaciones acústicas que resultan ser las primeras señales, y por eso es la señal de señales (segunda señal). De aquí, el lenguaje oral constituye el segundo sistema de señalización de la realidad, que solamente es propio del hombre.

ORGANO DE LA GRAVITACIÓN Y DEL EQUILIBRIO (ANALIZADOR DE LA GRAVITACIÓN O ANALIZADOR ESTATOCINÉTICO)

Este analizador comienza en el laberinto membranoso, donde se localiza su porción periférica.

Las porciones del laberinto membranoso, estudiadas durante la descripción del analizador acústico, se refieren también al analizador estatocinético.

Estructura del analizador estatocinético o del analizador de la gravitación.

En la cara interna del sáculo, del utrículo y de las ampollas de los canales semicirculares, tapizada con un estrato de epitelio plano, se encuentran zonas con células sensoriales (ciliadas), a las que llegan por su lado externo las fibras de la porción vestibular del nervio vestibulococlear. En el utrículo y el sáculo estas zonas tienen el aspecto de manchas blanquecinas (*maculae utriculi et sacculi s. maculae staticae*), o sea, las manchas del utrículo y del sáculo o máculas estáticas, puesto que su epitelio sensorial está cubierto por una sustancia gelatinosa, mientras que en las ampollas de los canales semicirculares tienen el aspecto de crestas ampollares o crestas estáticas (*crestae ampullares s. crestae staticae*). El epitelio que cubre las prominencias de las crestas tiene en su composición células sensoriales ciliadas a las cuales llegan fibras nerviosas. Los excitantes propios de los canales semicirculares, así como del sáculo y del utrículo, son la aceleración o disminución de los movimientos giratorio y rectangular, las sacudidas, el balanceo y cualesquiera cambios de posición de la cabeza, y también la fuerza de la gravedad. En estos casos el momento excitante resulta ser la tensión de los cilios sensoriales o la presión que ejerce la sustancia gelatinosa sobre los mismos, lo que provoca la excitación de las terminaciones nerviosas.

De esta manera, el aparato vestibular y todo el sistema de conductores que llegan a la corteza del encéfalo resultan ser el analizador de la posición y del movimiento de la cabeza en el espacio, así como la sensación de la atracción terrestre, a causa de lo cual se denomina analizador estatocinético o analizador de la gravitación. El receptor de este analizador en forma de células ciliadas especiales, excitadas por la corriente de la endolinfa, se encuentra en el utrículo y el sáculo (manchas), que regulan el equilibrio estático, es decir, el equilibrio del cuerpo en reposo, y en las ampollas de los canales semicirculares que regulan el equilibrio dinámico, o sea, el equilibrio del cuerpo que se desplaza en el espacio, a pesar de que las posiciones y los movimientos de la cabeza se regulan también por otros analizadores (en particular, por el óptico, el motor y el cutáneo), el analizador vestibular desempeña un papel especial.

La primera neurona del arco reflejo del analizador estatocinético está alojada en el ganglio vestibular. Las prolongaciones periféricas de las células de este ganglio van en la composición de la porción vestibular del nervio vestibulococlear hacia el laberinto y se conectan con el receptor. Las prolongaciones centrales en forma de la porción vestibular del VIII par de los nervios craneales salen junto con la porción troclear del mismo nervio a tra-

vés del poro acústico interno hacia la cavidad del cráneo y luego, a nivel del ángulo pontocerebelar, entran en la sustancia cerebral. Aquí las fibras de la primera neurona se dividen en ascendentes y descendentes y llegan a los núcleos vestibulares (**segunda neurona**), situados en la médula oblongada y el puente en el suelo de la fosa romboidea. A cada lado hay cuatro núcleos vestibulares: superior, lateral, medial e inferior. Las fibras ascendentes terminan en el núcleo superior y las descendentes en los tres restantes. Las fibras descendentes y el núcleo que les acompaña descienden muy abajo, a través de toda la médula oblongada, hasta el nivel de los núcleos grácil y cuneiforme.

Los núcleos vestibulares dan inicio a las fibras que se extienden en tres direcciones: 1) hacia el cerebelo; 2) hacia la médula espinal, y 3) las fibras que van en la composición del fascículo longitudinal medial.

Las fibras que van al cerebelo se dirigen a través de su pedúnculo inferior; esta vía se denomina tracto vestibulocerebeloso (*tractus vestibulo-cerebellaris*) (parte de las fibras del nervio vestibular, sin interrumpirse en los núcleos vestibulares, sigue directamente hasta el cerebelo; el nervio vestibular está en conexión con la porción más antigua del cerebelo — la parte nodulofloccular).

Existen también las fibras que van en dirección inversa — del cerebelo a los núcleos vestibulares, a causa de lo cual entre éstos se establece un enlace estrecho y el núcleo del techo (*nucleus fastigii*) del cerebelo se convierte en importante centro vestibular.

La conexión de los núcleos del nervio vestibular con la médula espinal se realiza por el tracto vestibulospinal (*tractus vestibulo-spinalis*). Esta vía pasa por los funículos anteriores de la médula espinal y llega hasta las células de los cuernos anteriores por todo el eje longitudinal de la médula espinal. Gracias a estos enlaces con la médula espinal se efectúa la conducción de los reflejos vestibulares hacia los músculos del cuello, el tronco y los miembros, así como la regulación del tono muscular.

Las fibras de los núcleos vestibulares que van en la composición del fascículo longitudinal medial establecen el enlace con los núcleos de los nervios de los músculos del ojo. Como resultado de esto se realizan los reflejos vestibulares sobre los músculos del ojo (los que compensan las posiciones de los ojos, es decir, la conservación de la dirección de la mirada al cambiar de posición la cabeza). Con eso se explican los movimientos especiales de los bulbos de los ojos (nistagmo) durante los trastornos del equilibrio.

Los núcleos vestibulares se relacionan con los núcleos de los nervios vago y glossofaríngeo mediante la formación reticular (véase pág. 361). Por eso, los mareos, al excitarse el aparato vestibular, se acompañan a menudo de reacciones vegetativas en forma de pulso lento, caída de la tensión arterial, náuseas, vómitos, enfriamiento de manos y pies, palidez de la cara, aparición de sudor frío, etc.

Las vías vestibulares juegan un gran papel en la regulación del equilibrio y permiten mantener la cabeza en la posición natural, incluso con los ojos cerrados.

Para la determinación conciente de la posición de la cabeza se extiende una vía cruzada que va de los núcleos vestibulares al tálamo (**tercera neurona**) y después a la corteza del encéfalo. Se considera que la terminación cortical del analizador estatinético está difundido por la corteza de los lóbulos parietal y temporal.

El entrenamiento correspondiente del aparato vestibular permite que los pilotos y cosmonautas se adapten a los bruscos movimientos y cambios de posición del cuerpo durante los vuelos. De esta manera, el analizador estacionético no es parte del órgano único del oído y del equilibrio, sino el analizador independiente de las fuerzas de atracción terrestre y de la posición en el espacio.

Las arterias del oído interno proceden de la arteria laberíntica (*a. labyrinthi*), ramo de la arteria basilar (*a. basilaris*). Al pasar junto con el nervio vestibulococlear por el meato acústico interno, la arteria laberíntica se ramifica en el laberinto del oído. Las venas llevan la sangre del laberinto, en lo primordial, por dos vías: la vena del acueducto vestibular (*v. aqueductus vestibuli*) situada en el conducto homónimo, junto con el conducto endolinfático, recoge la sangre del utrículo, el sáculo y los canales semicirculares, desembocando en el seno petroso superior. La vena del canalículo coclear (*v. canaliculi cochleae*), que pasa junto con el conducto perilinfático por el canal del acueducto de la cóclea, lleva la sangre preferentemente de la cóclea y también del vestibulo del sáculo y del utrículo, desembocando en la vena yugular interna.

ACERCA DEL CENTRO DE GRAVEDAD DEL CUERPO *

Como se dijo más arriba, el desarrollo de las plantas, los animales y el hombre en nuestro planeta tiene lugar en las condiciones de la atracción terrestre (gravitación) hacia el centro de la Tierra. Por eso, el cuerpo humano está adaptado a estas condiciones, es decir, a la dirección de la fuerza de la atracción terrestre y la fuerza de gravedad. Para comprender la estructura del cuerpo, su posición bípeda y su desplazamiento hay que tener en cuenta la necesidad de su equilibrio, lo que está relacionado con el desplazamiento del centro de la gravedad en el organismo.

La acción de la gravedad que se ejerce sobre cualquier cuerpo se dirige verticalmente y se expresa por la fuerza que se denomina peso y el punto de aplicación de este peso se llama centro de gravedad del cuerpo. El centro de gravedad de todo el cuerpo está situado en el canal sacral, en la región de la II vértebra sacra; en este caso, la línea vertical del centro de la gravedad pasa 5 cm por detrás del eje de las articulaciones coxales y 3 cm por delante del eje de los maléolos. El centro de gravedad de la cabeza se sitúa, en este caso, algo por delante de la articulación atlantooccipital y el centro de gravedad de la cabeza y del tronco se encuentra en la parte media del borde anterosuperior de la X vértebra torácica. El centro de gravedad de una pierna está por detrás del trocánter mayor, y el de ambos miembros inferiores corresponde al plano sagital medio, entre los centros de gravedad de ambos miembros inferiores.

Todos estos centros de gravedad se sitúan en un plano vertical. De aquí se desprenden todas las condiciones estáticas y dinámicas para la acción de los músculos del cuerpo. Con eso se explica el desarrollo más poderoso de los músculos y ligamentos por delante de la articulación coxal, como la contrac-

* Según G. F. Ivanov (1932).

ción al intento de la parte superior del cuerpo (del tronco y de la cabeza) de voltearse hacia atrás. Esa potencia de la musculatura y los ligamentos asegura el equilibrio de toda la parte superior del cuerpo asentada sobre los miembros inferiores en la posición vertical. Lo que se refiere a la parte inferior del cuerpo, es decir, los miembros inferiores, la línea vertical del centro de gravedad, al encontrarse en la estación de pie, cae por delante de su eje, lo que precisamente determina el desarrollo y el trabajo de los músculos posteriores del muslo y de la pierna que impiden el volteo del cuerpo hacia delante. La posición del cuerpo y su equilibrio se percibe por el analizador especial de la tracción terrestre y del equilibrio.

ORGANO DE LA VISTA

La luz es el estimulante que condujo al surgimiento en el mundo animal del órgano especial de la vista, cuya parte principal en todos los animales son células sensitivas especiales originadas del ectodermo y que pueden percibir las excitaciones de los rayos luminosos. Estas células, en su mayoría, están rodeadas de un pigmento que sirve para dejar pasar la luz en una dirección determinada y absorber los rayos luminosos superfluos.

En los animales inferiores estas células están difundidas por el cuerpo («ojitos» primitivos) y en lo posterior se forma una fosita tapizada por células sensitivas (retina) a las cuales llega un nervio. En los invertebrados, por delante de dicha fosita surgen medios refringentes (cristalino) para la *concentración de los rayos de luz que inciden sobre la retina*. En los vertebrados, en los cuales los ojos alcanzan el máximo desarrollo, aparecen, además, músculos que los mueven, así como dispositivos protectores (párpados, aparato lagrimal).

La particularidad característica de los vertebrados es el hecho de que la membrana del ojo sensible a la luz (retina), que contiene las células específicas, se desarrolla no directamente del ectodermo, sino mediante la dilatación de la vesícula cerebral anterior.

En la primera etapa del desarrollo del analizador óptico (en los peces), en el extremo periférico del mismo (retina), las células sensibles a la luz tienen el aspecto de bastoncitos, y en el encéfalo sólo se encuentran centros ópticos localizados en el mesencéfalo. Tal órgano de la vista sólo es capaz de percibir la sensación de la luz y distinguir los objetos. En los animales terrestres la retina se completa con nuevas células sensibles a la luz —los bastoncitos— y surgen nuevos centros ópticos en el diencéfalo, y en los mamíferos, también en la corteza. Gracias a esto, el ojo recibe la visión cromática. Todo esto está relacionado con el primer sistema de señalización. En fin, en el hombre, los centros superiores de la *vista en la corteza cerebral* tienen un desarrollo particular, gracias a los cuales en éste surge el pensamiento abstracto vinculado con las imágenes visuales y en el lenguaje escrito, partes componentes del segundo sistema de señalización propio del hombre.

La embriogénesis del ojo, en rasgos generales, tiene lugar de la manera siguiente. Las dilataciones laterales de la pared de la **vesícula cerebral anterior** (de su parte que da al diencéfalo), extendiéndose a los lados, forman dos vesículas ópticas que se comunican mediante un pedículo hueco estrechado con la cavidad cerebral. Del pedículo se forma **el nervio óptico**, y de la parte periférica de la vesícula óptica, **la retina**. En relación con el desarrollo del cristalino (lente), la parte anterior de la vesícula óptica se deprime en *dirección del pedículo, a causa de lo cual la vesícula se transforma en la cúpula óptica bilateral*.

Ambas hojas de esta cúpula se continúan una con la otra cerca del borde de la misma, formando el esbozo de la pupila. La hoja externa (invaginada) se convierte en la capa pigmentaria de la retina, y la interna, en la capa fotosensible (retina propiamente dicha). En la parte anterior de la cúpula

óptica se forma el cristalino, que se sitúa en su cavidad, y detrás del cristalino, el cuerpo vítreo.

El desarrollo de las **capas exteriores del ojo** —vascular, esclerótica y córnea— se deriva del mesodermo que rodea la cúpula óptica junto con el cristalino. De la capa externa, la más compacta del mesodermo, se origina la esclerótica con la córnea, y de la capa interna, rica en vasos, la coroides con el cuerpo ciliar y el iris. En la parte anterior del ojo embrionario ambas capas se separan, y a consecuencia de ello surge la cámara anterior. La capa externa del mesodermo en este lugar se hace transparente, formando la córnea. El ectodermo que cubre por delante de la córnea da el epitelio de la conjuntiva, el cual se continúa en la cara posterior de los párpados.

OJO

El ojo (*oculus*) consta del bulbo del ojo y de su aparato auxiliar que le rodea.

BULBO DEL OJO

El **bulbo del ojo** (*bulbus oculi*) (figs. 502, 503) representa un cuerpo esférico situado en la cavidad orbitaria. En él pueden diferenciarse un polo anterior, correspondiente al punto más convexo de la córnea, y otro posterior, situado lateralmente a la salida del nervio óptico. La línea recta que une ambos polos se denomina **eje externo del bulbo** (*axis bulbi externus*). La parte que se encuentra entre la cara posterior de la córnea y la retina se denomina **eje interno del bulbo** (*axis bulbi internus*). Este último se cruza en ángulo agudo con la llamada línea visual que va desde el objeto a observar, a través del punto de cruce, hasta el punto de mejor visión en la fosita central de la retina. Las líneas que unen ambos polos en la circunferencia del bulbo forman por sí mismas los meridianos, y el plano perpendicular al eje óptico forma el ecuador del ojo que divide el bulbo del ojo en las mitades anterior y posterior. El diámetro horizontal del ecuador es algo más corto que el eje externo del bulbo (este último es de 24 mm, y el primero de 23,6 mm), su diámetro vertical es aún menor (23,3 mm). El eje interno del bulbo, en el ojo normal, es de 21,3 mm, en los miopes es más largo, y en los hipermetropes es más corto.

Como resultado de eso, el foco de los rayos convergentes en los miopes se encuentra por delante de la retina, y en los hipermetropes, por detrás. Los ojos de estos últimos, para ver mejor deben siempre acomodarse. Para eliminar estas anomalías con el fin de mejorar la vista es necesaria la corrección correspondiente mediante espejuelos.

El bulbo del ojo está formado por tres capas que rodean su núcleo interno: la túnica fibrosa (externa), la túnica vascular (media) y la túnica interna (retina).

MEMBRANAS ENVOLVENTES DEL BULBO DEL OJO

1. **La túnica fibrosa** (*tunica fibrosa bulbi*), al envolver exteriormente el bulbo del ojo, juega un papel de protección. En su mayor parte, la posterior, forma una membrana, la esclera, y en la anterior, la córnea transparente.

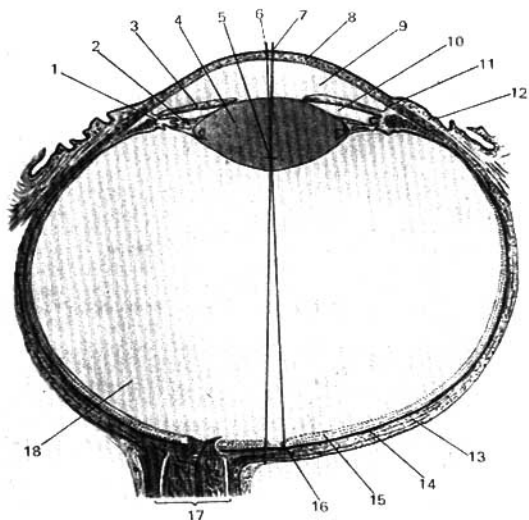


Fig. 502. Corte horizontal del bulbo del ojo derecho (esquemático).

- | | |
|---|--|
| 1 — cuerpo ciliar; | 9 — cámara anterior del ojo; |
| 2 — zónula ciliar (ligamento circular del cristalino); | 10 — cámara posterior del ojo; |
| 3 — iris; | 11 — seno venoso escleral (conducto de Schlemm); |
| 4 — cristalino; | 12 — coque conjuntiva; |
| 5 — punto de cruce de los ejes ópticos; | 13 — esclera; |
| 6 — línea óptica (pasa a través del punto de cruce y la mácula de la retina); | 14 — túnica vascular; |
| 7 — eje del ojo (pasa a través del centro del cristalino en el centro del bulbo); | 15 — retina; |
| 8 — córnea; | 16 — mácula de la retina; |
| | 17 — nervio óptico; |
| | 18 — cuerpo vítreo. |

Ambas porciones están separadas una de otra por un surco circular no profundo, el surco escleral.

1. **La esclera** consta de tejido conjuntivo compacto y es de color blanco. En el límite con la córnea en el espesor de la esclera (esclerótica) pasa el **seno venoso escleral** (conducto de Schlemm). Como la luz debe penetrar hasta los elementos fotosensibles de la retina situados en el interior del bulbo del ojo, la porción anterior de la túnica fibrosa se hace transparente y se convierte en la córnea (fig. 504).

2. **La córnea** (*cornea*), continuación directa de la esclera, representa una lámina transparente, redondeada, convexa por delante y cóncava por detrás, que al igual que un cristal de reloj está intercalada por su borde o limbo corneal, en la porción anterior de la esclera.

II. **La túnica vascular del bulbo** (*tunica vasculosa bulbi*), rica en vasos, blanda, de color oscuro debido al pigmento en ella presente, se encuentra

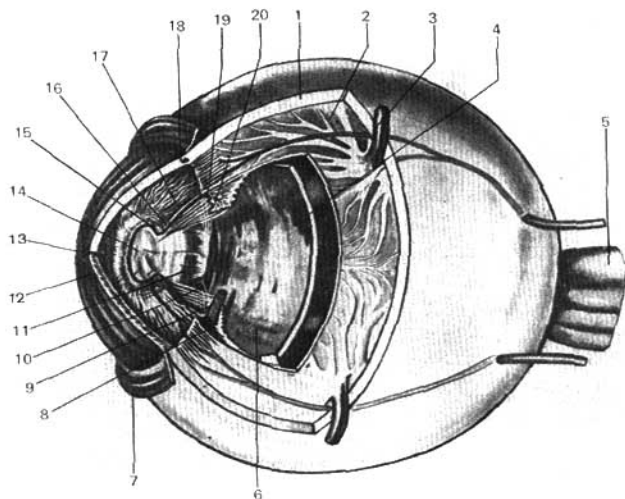


Fig. 503. Membranas del ojo (según Kiss Szentágothai).

- | | |
|---|--------------------------------------|
| 1 — esclera; | 11, 14 — cristalino; |
| 2 — coroides; | 12 — córnea; |
| 3 — vasa vorticosa; | 13 — cámara anterior del ojo; |
| 4 — retina; | 15 — iris; |
| 5 — nervio óptico; | 16 — músculo esfínter de la pupila; |
| 6 — cuerpo vítreo; | 17 — músculo dilatador de la pupila; |
| 7 — túnica de la conjuntiva bulbar; | 18 — seno venoso escleral; |
| 8 — músculo ciliar (fibras meridionales); | 19 — cuerpo ciliar; |
| 9 — músculo ciliar (fibras circulares); | 20 — procesos ciliares. |
| 10 — zónula ciliar (de Zinn); | |

inmediatamente por debajo de la esclera. En la misma se distinguen tres porciones: la coroides, el cuerpo ciliar y el iris. Gracias al movimiento constante de la misma durante la acomodación, aquí se forma entre ambas túnicas el espacio pericoroideo (*spatum perichorioideale*).

1. La coroides es la porción mayor, posterior, de la túnica vascular.

2. El cuerpo ciliar (fig. 505) es la parte anterior engrosada de la túnica vascular que se sitúa en forma de cilindro circular en la región de continuación de la esclera en la córnea. Por su extremo posterior, que forma el llamado orbículo ciliar, el cuerpo ciliar se continúa directamente en la coroides. Este lugar corresponde a la ora serrata de la retina (véase más adelante). Por su parte anterior, el cuerpo ciliar se une con el extremo lateral del iris. El cuerpo ciliar, por delante del orbículo ciliar, lleva en sí cerca de 70 procesos ciliares delgados, de color blanquecino, situados radialmente (figs. 503, 504, 505).

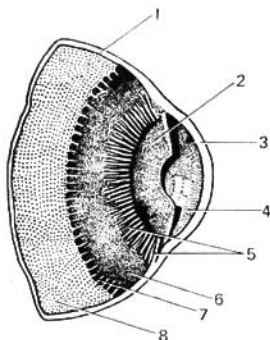


Fig. 504. Porción anterior de un corte sagital del bulbo del ojo con el cristalino extirpado.

- | | |
|------------------------------|----------------------------------|
| 1 — esclera; | 5 — procesos ciliares; |
| 2 — iris; | 6 — orbículo ciliar; |
| 3 — córnea; | 7 — ora serrata; |
| 4 — cámara anterior del ojo; | 8 — porción óptica de la retina. |

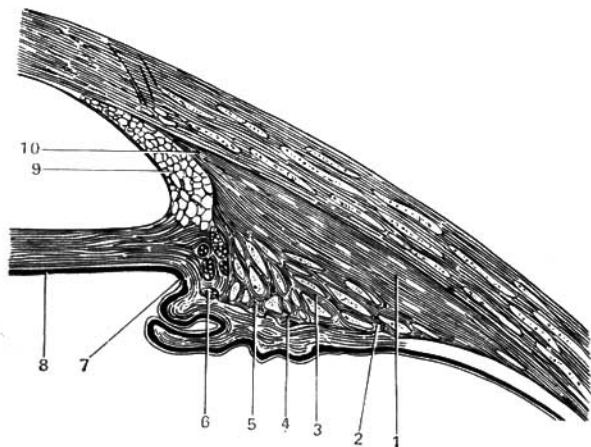


Fig. 505. Corte a nivel del meridiano de la porción anterior del bulbo del ojo en la región del cuerpo ciliar.

- | | |
|--|--|
| 1, 10 — fibras musculares meridionales; | 6 — fascículos musculares circulares en la parte anterior del cuerpo ciliar; |
| 2, 4, 5 — fibras musculares circulares en el declive posterior de los procesos ciliares; | 7, 8 — iris; |
| 3 — fascículos musculares radiales (ambos sistemas forman el llamado músculo tensor de la coroides); | 9 — ligamento pectíneo que une al iris con la córnea. |

A consecuencia de la abundancia y la estructura especial de los vasos de los procesos ciliares, éstos segregan un líquido, el humor acuoso. Esta parte del cuerpo ciliar se compara con el plexo coroideo del encéfalo y se considera como filtradora o secretante. La otra parte —la de acomodación— está formada por un músculo liso, el **músculo ciliar**, situado en el espesor del cuerpo ciliar, por fuera de los procesos ciliares. Antes este músculo se consideraba dividido en tres porciones: una externa, meridional, el músculo de Brücke; otra mediana, radial, el músculo de Ivanov, y una tercera, interna, circular, el músculo de Müller. En la literatura reciente sólo se distinguen dos tipos de fibras: las meridionales, dispuestas longitudinalmente, y las circulares, dispuestas circularmente. Las fibras meridionales, que forman la parte principal del músculo, comienzan en la esclera y terminan por detrás en la coroides. Durante su contracción ponen tensa la coroides y aflojan la vaina del cristalino al fijar el ojo a distancias cortas (acomodación). Las fibras circulares ayudan a la acomodación, moviendo la parte anterior de los procesos ciliares, a causa de lo cual suelen estar desarrolladas, en particular en los hipermetropes, quienes deben esforzar fuertemente el aparato de acomodación. Gracias a la elasticidad del tendón, el músculo, después de su contracción, llega a la posición inicial y no necesita antagonista.

Las fibras de ambos tipos se entrelazan y constituyen un sistema musculoesquelético único que en la edad infantil consta de más fibras meridionales, y en la vejez, de más circulares. Con esto se observa también la atrofia sucesiva de las fibras musculares y su sustitución por tejido conjuntivo, lo que explica la relajación de la acomodación en la vejez. En las mujeres, la degeneración del músculo ciliar comienza 5-10 años antes que en los hombres, con la llegada de la menopausia (Stieve).

3. El iris constituye la parte más anterior de la túnica vascular y tiene el aspecto de una lámina circular dispuesta verticalmente con un orificio redondo, llamado **pupila**. La pupila se localiza no exactamente en su centro, sino que está desplazada hacia la raíz de la nariz. El iris juega el papel de diafragma que regula la cantidad de luz que penetra en el ojo, gracias a lo cual, la pupila, en un medio de luz intensa, se estrecha, y de luz débil, se dilata. Por su borde **ciliar externo** el iris se une con el cuerpo ciliar y la esclera, y su **borde interno**, que rodea a la pupila, **borde pupilar**, es libre. En el iris se distinguen la **cara anterior** dirigida hacia la córnea, y la **cara posterior** adyacente al cristalino. La cara anterior, vista por la córnea transparente, tiene distinta coloración en las diferentes personas y condiciona el color de sus ojos. Eso depende de la cantidad de pigmento en las capas superficiales del iris. Si hay mucho pigmento, entonces los ojos tienen un color carmelitoso (castaño), hasta negro, y al contrario, si la capa de pigmento está desarrollada débilmente o está casi ausente, entonces los tonos son mixtos, grises verdosos o azules. Estos últimos, principalmente, son producidos por la traslucidez del pigmento negro de la retina a través de la cara posterior del iris. El iris al cumplir la función de diafragma, tiene una movilidad asombrosa, lo que se asegura con la adaptación fina y la correlación de sus componentes (Rohen, 1958).

Así, la **estroma del iris** consta de tejido conjuntivo en cuya estructura, en forma de rejilla, están dispuestos los vasos que discurren radialmente desde la periferia hacia la pupila. Estos vasos, que son los únicos portadores de elementos elásticos (el tejido conjuntivo del estroma no contiene fibras

elásticas) junto con el tejido conjuntivo forman el esqueleto elástico del iris que le permite cambiar fácilmente sus dimensiones.

Los propios movimientos del iris se realizan por un sistema muscular localizado en el espesor del estroma. Este sistema consta de fibras musculares lisas que en parte se sitúan circularmente alrededor de la pupila, formando el músculo que contrae la pupila, **músculo esfínter pupilar**, y en parte se dirigen radialmente desde el orificio pupilar y forman el músculo que dilata la pupila, **músculo dilatador de la pupila**. Ambos músculos están en relación recíproca, influyéndose mutuamente: el esfínter estira el dilatador, y el dilatador despliega el esfínter. Gracias a esto, cada músculo se pone en estado de iniciar su contracción, con lo cual se logra la rapidez de movimiento del iris. Este sistema muscular único tiene su punto fijo en el cuerpo ciliar (Rohen, 1958).

El esfínter de la pupila se inerva por las fibras parasimpáticas que parten del núcleo accesorio en la composición del nervio motor oculomotor, y el músculo dilatador pupilar se inerva por las fibras simpáticas del tronco simpático.

La impermeabilidad del diafragma a la luz se logra gracias a la presencia en su cara posterior de un epitelio pigmentario. En la cara anterior, bañada por el líquido, éste está cubierto por el epitelio de la cámara anterior.

La disposición intermedia de la túnica vascular entre la túnica fibrosa y la retina favorece la retención, por su capa pigmentaria, de los rayos superfluos que inciden sobre la retina y la distribución de los vasos en todas las capas del bulbo del ojo.

Vasos y nervios de la túnica vascular. Las arterias proceden de los ramos de la arteria oftálmica, algunos de los cuales entran por la parte posterior del bulbo del ojo (arterias ciliares posteriores, cortas y largas), y los otros por la parte anterior, por el borde de la córnea (arterias ciliares anteriores). Anastomosándose entre sí, alrededor del borde ciliar del iris, éstas forman el círculo arterial mayor del iris, del cual parten ramitos para el cuerpo ciliar y el iris, y alrededor del orificio pupilar constituyen el círculo arterial menor del iris. Las venas forman una red abundante en la túnica vascular. La sangre de éstas es llevada, principalmente, mediante 4 (ó 5-6) venas vorticosas (que recuerdan un remolino), las cuales, por el ecuador del bulbo del ojo, a iguales distancias, perforan oblicuamente la esclera y desembocan en las venas oftálmicas. Por delante, las venas del músculo ciliar desembocan en el seno venoso escleral (conducto de Schlemm), que tiene entrada en las venas ciliares anteriores. El seno escleral comunica también con el cauce linfático a través del sistema de las fisuras del espacio del ángulo iridocorneal.

Los nervios de la túnica vascular contienen fibras sensitivas (del nervio trigémino), parasimpáticas (del nervio motor oculomotor) y simpáticas.

III. La retina (fig. 506) es la más interna de las tres túnicas del bulbo del ojo, adyacente a la túnica vascular en toda su extensión hasta la pupila. En contraposición a las demás túnicas, la retina procede del ectodermo (de las paredes de la cúpula óptica; véase «Desarrollo del ojo») y de acuerdo con su origen consta de dos capas u hojas: la externa, que contiene pigmento, **estrato pigmentario de la retina**; y la interna, que representa **la retina propiamente dicha**. Esta última se divide, según su función y constitución, en dos porciones, una de las cuales, la posterior, lleva los elementos fotosensibles — **porción óptica de la retina**, mientras que la anterior no los contiene. La demarcación o límite entre ellas está señalada por una línea dentada, la ora serrata, que pasa a nivel de la continuación de la coroides en el orbículo ciliar. La porción óptica de la retina es casi completamente transparente, y sólo en el cadáver se pone opaca.

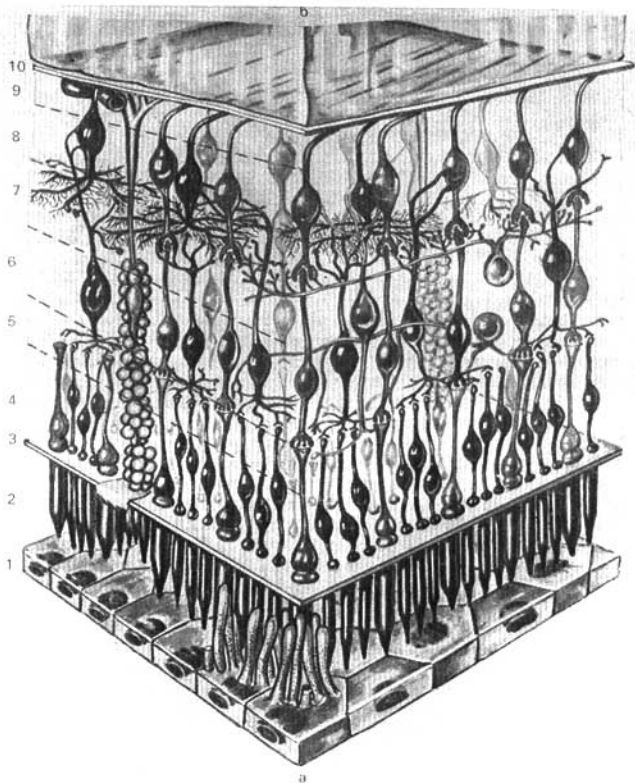


Fig. 506. Estructura de la retina (según Kiss-Szentágothai).

a — coroides;
 9 — cuerpo vítreo;
 1 — estrato pigmentario de la retina;
 2 — conos y bastoncitos;
 3 — membrana limitante externa;
 4 — estrato neuroepitelial;
 5 — estrato plexiforme externo de la retina;

6 — estrato ganglionar de la retina;
 7 — estrato plexiforme interno;
 8 — estrato ganglionar del nervio óptico;
 9 — estrato de las fibras ópticas;
 10 — membrana limitante interna.

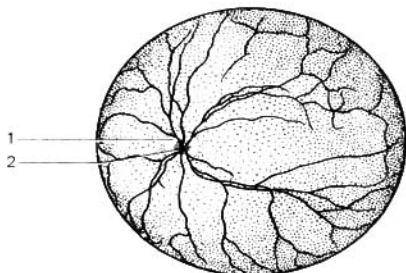


Fig. 507. Cara interna del globo del ojo en su porción posterior (fondo del ojo).

1 -- disco del nervio óptico, de cuyo centro (2) salen los vasos de la retina.

Al investigar *in vivo*, mediante oftalmoscopio, el fondo del ojo parece rojo oscuro gracias a la traslucidez, a través de la retina, de la sangre en la túnica vascular. En este fondo rojo del ojo se ve una mancha blanquecina redondeada que representa el lugar de emergencia del nervio óptico en la retina, el cual, al salir de ésta forma el llamado **disco del nervio óptico**, con una excavación a manera de cráter en el centro. Al examen oftalmoscópico se ven bien los vasos de la túnica vascular que parten de esta excavación. Las fibras del nervio privadas de su túnica mielínica, se difunden a partir del disco a todos los puntos de la porción óptica de la retina. El disco tiene un diámetro aproximado de 1,7 mm y se encuentra medialmente (hacia el lado de la nariz) al polo posterior del ojo. Lateralmente al disco y al polo posterior del ojo se observa un campo oval de 1 mm de diámetro, la denominada **mácula**, de color rojo carmelita in vivo con la **fosita central (fovea centralis)** en el centro. Este es el lugar de máxima agudeza visual (fig. 507).

En la retina se encuentran **las células ópticas fotosensibles** cuyos extremos periféricos tienen el aspecto de bastoncitos y conos. Como se localizan en la capa externa de la retina, adjuntándose al estrato pigmentario, para que los rayos de luz puedan alcanzarlos han de atravesar todo el espesor de la retina. Los bastoncitos contienen la llamada **púrpura óptica** que da un color rosado a la retina fresca en la oscuridad, mientras que a la luz ésta se descolora. La formación de la púrpura se debe a las células del estrato pigmentario. Los conos no contienen púrpura óptica. Hay que señalar que en la mácula se encuentran sólo conos y faltan los bastoncitos. En la región del disco del nervio óptico los elementos fotosensibles están ausentes, a causa de lo cual este lugar no da sensación visual y por eso se denomina mancha ciega.

Vasos de la retina. La retina tiene su propio sistema vascular. Esta se abastece de *sangre arterial* por un ramito especial de la arteria oftálmica—arteria central de la retina—, que penetra en el espesor del nervio óptico antes de que éste salga del ojo, y después se dirige, siguiendo el eje del nervio, hacia el centro de su disco, donde se separa en los ramos superior e inferior. Las ramificaciones de la arteria central de la retina se extienden hasta la ora serrata. *Las venas* corresponden a las arterias y tienen los mismos nombres, añadiendo solamente la palabra *vécula*. Todos los ramos venosos de la retina se reúnen en la vena central que va con la arteria homónima en el eje del nervio óptico y desemboca en la vena oftálmica superior o directamente en el seno cavernoso.

NÚCLEO INTERNO DEL OJO

El núcleo interno del ojo consta de los medios refringentes transparentes, cuerpo vítreo y cristalino, destinados a la formación de la imagen en la retina, y el humor acuoso, que llena las cámaras del ojo y que sirve para la nutrición de las formaciones no vasculares del ojo.

A. **El cuerpo vítreo** (*corpus vitreum*) llena la cavidad del bulbo del ojo en dirección de la retina y representa una masa transparente parecida a la gelatina localizada detrás del cristalino. Gracias al abollamiento producido por este último, en la cara anterior del cuerpo vítreo se forma la fosa hialoidea (*fossa hyaloidea*), cuyos bordes se unen con la cápsula del cristalino mediante un ligamento especial.

B. **El cristalino** (*lens*) es el medio refringente más importante del bulbo del ojo. Es completamente transparente y tiene el aspecto de una lenteja o cristal biconvexo. Los puntos centrales de las caras anterior y posterior se denominan polos del cristalino (**polo anterior y polo posterior**), y el borde periférico, donde ambas caras se continúan una en la otra se denomina ecuador. El eje del cristalino, que une ambos polos, es igual a 3,7 mm, al mirar a lo lejos, y 4,4 mm durante la acomodación, cuando el cristalino se hace más convexo. El diámetro ecuatorial es igual a 9 mm. El cristalino por su plano ecuatorial se encuentra en ángulo recto al eje óptico, colindando su cara anterior con el iris, y la posterior con el cuerpo vítreo.

El cristalino está incluido en una cápsula muy fina y transparente, y se mantiene en su posición por un ligamento especial, la llamada **zónula ciliar** (zona de Zinn), compuesta de muchas fibras delgadas que van de la cápsula hasta el cuerpo ciliar, donde se localizan preferentemente entre los procesos ciliares. Entre las fibras hay unos espacios llenos de líquido, los espacios zonulares (conducto abollonado de Petit), que comunican con las cámaras del ojo.

Gracias a la elasticidad de su cápsula, el cristalino cambia fácilmente su curvatura, en dependencia de que se esté mirando a lo lejos o cerca. Este fenómeno se denomina **acomodación**. En el primer caso, el cristalino, a causa de la tensión del anillo tendinoso común (tendón de Zinn) está algo aplanado; en el segundo, cuando el ojo debe acomodarse a la visión cercana, el anillo tendinoso común, bajo la acción de la contracción del músculo ciliar, se relaja junto con la cápsula del cristalino, y este último se hace más convexo (fig. 508). Gracias a esto, los rayos que llegan desde el objeto cercano se refractan en el cristalino más intensamente y pueden unirse en la retina. El cristalino, al igual que el cuerpo vítreo, no tiene vasos.

C. **Cámaras del ojo** (véanse figs. 502, 508). El espacio que se encuentra entre la cara anterior del iris y la cara posterior de la córnea se denomina **cámara anterior del ojo**. Sus paredes anterior y posterior convergen por su circunferencia en el ángulo formado por la unión esclerocorneal, por un lado, y el borde ciliar del iris, por el otro. Este ángulo, denominado iridocorneal, se redondea por una red de trabéculas que en su conjunto forman el ligamento pectíneo del ángulo iridocorneal.

Entre las trabéculas del ligamento se encuentran los espacios iridocorneales (de Fontana). El ángulo iridocorneal tiene importancia fisiológica, en el sentido de la circulación del líquido en la cámara, la cual, mediante estos espacios, se vacía en el seno venoso escleral que se encuentra en la vecindad, en el espesor de la esclera.

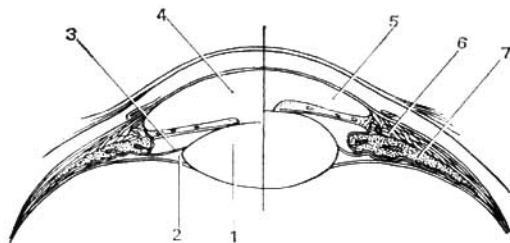


Fig. 508. Esquema del mecanismo de acomodación.

- | | |
|-------------------------------------|---------------------|
| 1 — cristalino (lente); | 5 — iris; |
| 2 — espacios zonulares (de Pettit); | 6 — músculo ciliar; |
| 3 — cámara posterior del ojo; | 7 — cuerpo ciliar. |
| 4 — cámara anterior del ojo; | |

Detrás del iris se sitúa **la cámara posterior del ojo**, más estrecha, en cuya constitución entran también los espacios localizados entre las fibras del anillo tendinoso común; por detrás, la cámara está limitada por el cristalino, y por el lado, con el cuerpo ciliar. Mediante la pupila, la cámara posterior comunica con la cámara anterior. Ambas cámaras están llenas de humor acuoso, cuya circulación se efectúa hacia el seno venoso escleral.

ANEXOS DEL OJO

MÚSCULOS DEL BULBO DEL OJO

El **aparato motor del ojo** consta de seis músculos (fig. 509) formados por fibras estriadas y sometidos, por consiguiente, a la acción de la voluntad. Estos son los siguientes: **los músculos rectos superior e inferior, medial y lateral, y los músculos oblicuos superior e inferior**. Todos ellos, excepto el oblicuo inferior, se inician en la profundidad de la órbita, en el contorno del canal óptico y de la parte adyacente de la fisura orbital superior, a partir del anillo tendinoso común aquí situado y el cual abarca en forma de embudo el nervio óptico y la arteria oftálmica así como a los nervios oculomotor, nasociliar y abductor.

Los músculos rectos se insertan por sus extremos externos por delante del ecuador del ojo en sus cuatro lados, fusionándose con la esclera mediante sus tendones. **El músculo oblicuo superior** pasa a través del anillo fibrocartilaginoso (polea de reflexión) insertándose en la fosita troclear (o espina troclear si ésta existe) del frontal; después el músculo se dirige en ángulo agudo hacia atrás y lateralmente, para implantarse en el bulbo del ojo en su parte superolateral, detrás del ecuador. **El músculo oblicuo inferior** se inicia en el contorno lateral de la fosa del saco lagrimal y se dirige lateralmente y hacia atrás, rodeando de abajo arriba el bulbo del ojo, y va por debajo del extremo anterior del recto inferior, insertándose en la esclera, a un lado del bulbo, por detrás del ecuador.

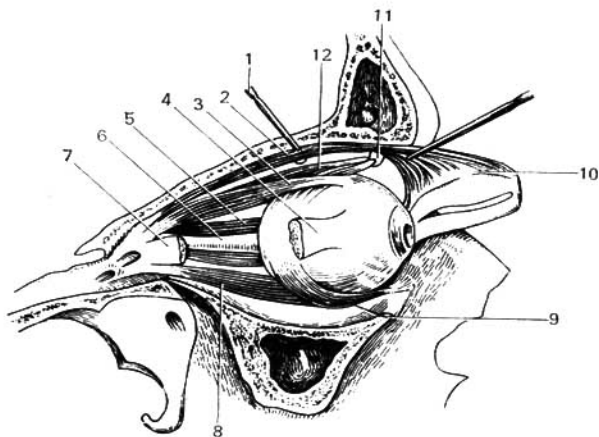


Fig. 509. Músculos del bulbo del ojo.

1 — sonda que tira del músculo elevador del párpado superior (2);
 3 — músculo recto superior;
 4 — músculo recto lateral (seccionado);
 5 — músculo recto medial;
 6 — nervio óptico;
 7 — extremo posterior del músculo recto lateral;

8 — músculo recto inferior;
 9 — músculo oblicuo inferior;
 10 — inserción del músculo elevador del párpado superior al tarso superior;
 11 — tróclea;
 12 — músculo oblicuo superior.

Los músculos rectos hacen girar el bulbo del ojo alrededor de dos ejes: el transversal (músculos rectos superior e inferior), con la particularidad de que la pupila se dirige hacia arriba o abajo; y el vertical (músculos rectos medial y lateral), cuando la pupila se dirige lateral o medialmente. Los músculos oblicuos hacen girar el bulbo del ojo por su eje sagital. El músculo oblicuo superior, al girar el ojo, dirige la pupila hacia abajo y lateralmente; el músculo oblicuo inferior, durante su contracción, dirige la pupila hacia arriba y lateralmente. Es necesario señalar que todos los movimientos de ambos bulbos oculares son conjugados, ya que al mover un ojo hacia cualquier lado, el otro se dirige simultáneamente hacia ese mismo lado. Cuando todos los músculos se encuentran en tensión uniforme, la pupila mira directamente al frente y las líneas visuales de ambos ojos son paralelas. Así suele suceder cuando se mira a lo lejos. Al mirar objetos cercanos las líneas visuales convergen por delante (**convergencia de los ojos**).

Inervación de los músculos del bulbo del ojo: los músculos rectos, con excepción del lateral, y el músculo oblicuo inferior se inervan por el nervio oculomotor; el músculo oblicuo superior, por el nervio troclear, y el recto lateral, por el nervio abductor (*abducens*). El nervio oftálmico efectúa la inervación sensitiva de los músculos del ojo.

CUERPO ADIPOSO DE LA ÓRBITA Y VAINAS DEL BULBO DEL OJO

La órbita está revestida por la **periórbita**, que se continúa cerca del conducto óptico y la fisura orbital superior con la duramadre.

Detrás del ojo el **cuerpo adiposo de la órbita** (*corpus adiposum orbitae*), que ocupa todo el espacio comprendido entre los órganos localizados en la órbita, es abundante. El tejido adiposo que rodea el bulbo del ojo está separado del mismo por una hoja de tejido conjuntivo que rodea al bulbo, denominándose **vainas del bulbo** (*vagina bulbi*) (Cápsula de Tenon). Los tendones de los músculos del ojo, dirigiéndose a sus inserciones en la esclera, atraviesan las vainas del bulbo, que emite para los mismos unas vainas que se continúan con las fascias de los otros músculos vecinos.

PÁRPADOS Y CONJUNTIVA

Los **párpados** (*palpebrae*) (fig. 510) representan un tipo de biombos cónicos que protegen por delante el ojo. El **párpado superior** es más grande que el inferior; su límite superior es la **ceja** (*supercilium*), cintilla de la piel cubierta de pelos cortos que lo separa de la frente. Al abrir el ojo, el **párpado inferior** desciende algo, bajo la acción de su propio peso, mientras que el párpado superior se eleva activamente gracias a la contracción del músculo elevador del párpado superior. El borde libre de ambos párpados representa una superficie estrecha limitada por los **limbos palpebrales anterior y posterior**. Independientemente, cerca del limbo anterior crecen del borde del párpado, en varias filas, unos pelitos cortos, duros —**las pestañas** (*cilia*)—, que a manera de rejilla protegen el ojo contra la penetración de diferentes partículas.

Entre el borde libre de los párpados se encuentra la **hendidura palpebral** a través de la cual, estando abiertos los párpados, se ve la cara anterior del bulbo del ojo. La hendidura palpebral, en general, tiene la forma de amígdala; su ángulo lateral es agudo, el medial es redondeado y forma el llamado **lago lagrimal** (*lacus lacrimalis*). Dentro del mismo se ve una pequeña eminencia de color rosado, la **carúncula lagrimal**, que contiene tejido adiposo y glándulas sebáceas con pelitos delicados.

La base de cada párpado consta de una lámina compacta de tejido conjuntivo, denominada **tarso**.

En la región del ángulo medial de la hendidura palpebral se encuentra un engrosamiento, el **ligamento palpebral medial**, que va horizontalmente desde ambos tarsos (superior e inferior) hacia las crestas lagrimales anterior y posterior, por delante y por detrás del saco lagrimal. El otro engrosamiento está situado cerca del ángulo lateral de la hendidura, en forma de cintilla horizontal, el **ligamento palpebral lateral**, correspondiente al rafe palpebral lateral que se extiende entre los tarsos y la pared lateral de la órbita. En el espesor de los tarsos palpebrales se localizan las **glándulas tarsales** (de Maibomio), situadas verticalmente, que constan de conductos tubulares longitudinales con los alvéolos incluidos en ellos, en los cuales se elabora **grasa** (*sebum palpebrale*), para lubricar los bordes de los párpados. En el tarso superior las glándulas se encuentran, por lo común, en número de 30-40, y en el inferior, 20-30. Las glándulas tarsales se abren en unos orificios punteados en el borde libre del párpado, cerca del limbo posterior. Además de estas glándu-

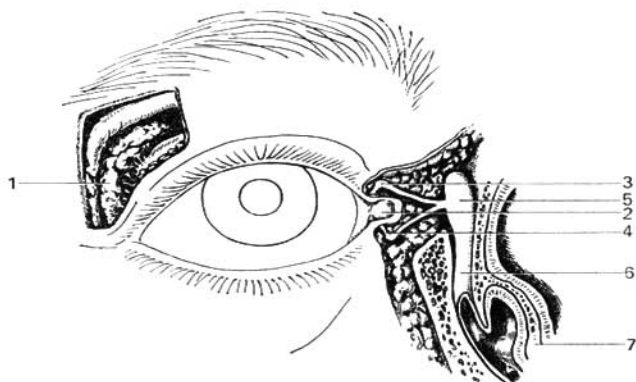


Fig. 540. Aparato lagrimal del ojo derecho.

- | | |
|-------------------------------------|----------------------------|
| 1 — glándula lagrimal; | 5 — saco lagrimal; |
| 2 — lago lagrimal; | 6 — conducto nasolagrimal; |
| 3 — canaliculo lagrimal (superior); | 7 — concha nasal inferior. |
| 4 — canaliculo lagrimal (inferior); | |

las, existen también las glándulas sebáceas ordinarias que acompañan a las pestañas.

El párpado superior, como ya se señaló, tiene su músculo especial, el **m. elevador del párpado superior**. Por su cara posterior, los tarsos de los párpados están cubiertos por la conjuntiva que a nivel de sus bordes se continúa en la piel.

La **túnica conjuntiva** reviste toda la cara posterior de los párpados y cerca del borde de la órbita cruza sobre el bulbo del ojo cubriendo su cara anterior. La parte que cubre los párpados se denomina **conjuntiva palpebral**, y la que reviste el bulbo del ojo, **conjuntiva del bulbo**. De esta manera, la conjuntiva forma un saco abierto por delante, en la hendidura palpebral. La conjuntiva se parece a una membrana mucosa, a pesar de que por su origen representa la configuración del tegumento cutáneo exterior. En los párpados se halla adherida estrechamente a los tarsos, y en las demás zonas se une laxamente con las partes adyacentes hasta el borde de la córnea, donde su revestimiento epitelial se continúa directamente en el epitelio de la córnea. Los lugares de paso de la conjuntiva palpebral al bulbo del ojo se denominan **fórnix conjuntivales superior e inferior** (*fornix conjunctivae sup. et inf.*). El fórnix superior es más profundo que el inferior. Los fórnix son pliegues de reserva de la conjuntiva necesarios para el movimiento del ojo y los párpados. El mismo papel juega el pliegue semilunar de la conjuntiva, situado en la región del ángulo medial de la hendidura palpebral lateralmente a la carúncula lagrimal. Morfológicamente, representa el rudimento de un tercer párpado (de la membrana nictitante).

Vasos sanguíneos de los párpados y de la conjuntiva. Estos están enlazados estrechamente entre sí. Los párpados se irrigan preferentemente por los ramos de la *arteria oftálmica*. En la cara anterior de los tarsos se forman dos *arcos arteriales*: en el párpado superior, el arco palpebral superior, y en el inferior, el arco palpebral inferior. Los ramos de los arcos nutren los bordes de los párpados y la conjuntiva. Las *venas* corresponden a las arterias y desembocan, desde un lado, en las venas facial y temporal superficial, y desde el otro, en las venas oftálmicas. Los *vasos linfáticos*, tanto de los párpados como de la conjuntiva, llevan su linfa, principalmente, a los linfonodos submandibulares y submentales; de algunas partes de los párpados la linfa también se vierte en los linfonodos parotídeos.

Los *nervios* (sensitivos) que se ramifican en la piel de los párpados y en la conjuntiva parten del I y II ramos del trigémino. El párpado superior se inerva por el nervio frontal, y en el ángulo lateral, por el nervio lagrimal. El párpado inferior recibe su inervación casi exclusivamente del nervio infraorbital.

APARATO LAGRIMAL

El **aparato lagrimal** (fig. 510) consta de la glándula lagrimal, que vierte las lágrimas en el saco conjuntival, y de las vías lagrimales propiamente dichas, que se inician en este último. La **glándula lagrimal** tiene una construcción lobular, es alveolotubular por su tipo, está situada en la fosa lagrimal del hueso frontal. Sus conductos excretores, en número de 5-12, se abren en el saco de la conjuntiva en la parte lateral del fórnix superior, mientras que los conductos de la parte inferior de la glándula desembocan en su parte superior. El líquido lagrimal humecta la cara anterior del bulbo del ojo, lo que se favorece por el parpadeo, y luego se vierte en el ángulo medial de la hendidura palpebral, hacia el lago lagrimal. Con los ojos cerrados este líquido fluye por el llamado **río lagrimal** (*rivus lacrimalis*), que se forma entre los limbos posteriores de los bordes palpebrales y el bulbo del ojo. Cerca del lago lagrimal, las lágrimas se vierten en los orificios punteados situados cerca del extremo medial de los párpados. Dos **canaliculos lagrimales** delgados que parten de estos orificios, bordean el lago lagrimal y desembocan juntos, o separadamente, en el **saco lagrimal**.

El **saco lagrimal** es el extremo superior ciego del conducto nasolagrimal situado en una fosa ósea especial cerca del ángulo interno de la órbita. El saco lagrimal por el lado de la órbita está rodeado por una membrana fibrosa compacta que se adhiere a las crestas lagrimales anterior y posterior y está reforzada por las fibras del ligamento palpebral medial. Los fascículos de la porción lagrimal del músculo orbicular de los párpados que se inician en la pared del saco lagrimal (véase «Músculos mímicos») pueden ampliarlo y con ello contribuir a la aspiración de las lágrimas a través de los canaliculos lagrimales. La continuación directa hacia abajo del saco lagrimal constituye el conducto nasolagrimal que pasa por el canal óseo homónimo y que se abre en la cavidad nasal, por debajo de la concha inferior (véase «Cavidad nasal»).

En la conclusión de la descripción del ojo, generalizaremos los datos sobre su constitución, exponiendo las **vías anatómicas de la percepción de las excitaciones luminosas** (esquema del analizador óptico; figs. 506, 511). La luz provoca la excitación de los elementos fotosensibles de la retina. Antes de que aquella incida sobre la retina, pasa a través de diferentes medios transparentes: al principio, la córnea; después, el humor acuoso de la cámara anterior y luego la pupila, que al igual que el diafragma de un aparato fotográfico, regula la cantidad de rayos luminosos que penetran en la profundidad. En la oscuridad la pupila se dilata para dejar pasar una cantidad mayor de ra-

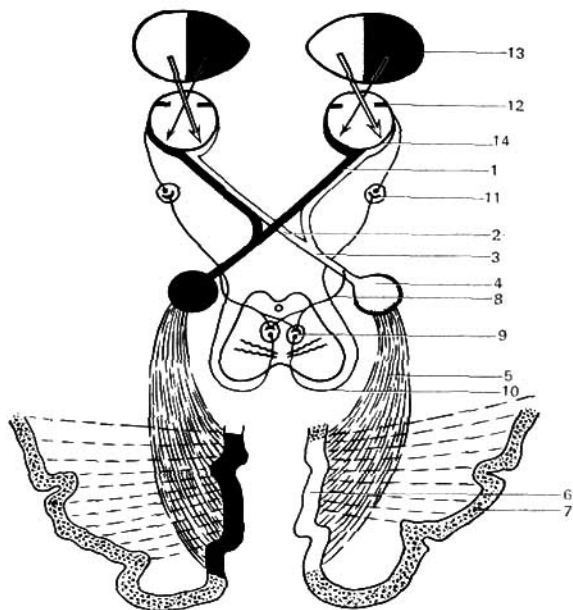


Fig. 51f. Esquema de las vías ópticas.

- | | |
|---|---|
| 1 — nervio óptico; | 9 — núcleo accesorio del III par (núcleo de Yakubovich); |
| 2 — quiasma; | 10 — fibras que entran en la composición del nervio oculomotor; |
| 3 — tracto óptico; | 11 — ganglio ciliar; |
| 4 — tálamo y cuerpo geniculado lateral; | 12 — iris; |
| 5 — vía óptica central; | 13 — campo visual; |
| 6 — surco calcarino; | 14 — retina. |
| 7 — centros mnésicos visuales; | |
| 8 — fibras del tracto óptico para los colículos mesencefálicos; | |

yos, y en la luz, al contrario, se reduce. Esta regulación se realiza por la musculatura lisa especial (músculos esfínter y dilatador de la pupila), innervada por el sistema vegetativo (véase pág. 339).

Después la luz pasa a través del medio refringente del ojo —el cristalino—, gracias al cual el ojo se acomoda para ver los objetos a corta o a larga distancia, ya que independientemente de la magnitud de ésta, la imagen del objeto siempre cae sobre la retina. Tal acomodación se asegura por la presencia del músculo ciliar, que cambia la curvatura del cristalino y se inerva por fibras parasimpáticas.

Para obtener la imagen en ambos ojos (visión binocular) los ejes visuales convergen en un punto. Por eso, en dependencia de la situación del objeto, estos ejes, al mirar los objetos distantes, divergen, y a los cercanos, con-

vergen. Esta convergencia se efectúa por los músculos estriados del ojo (rectos y oblicuos) inervados por los III, IV y VI pares craneales. La regulación de la dimensión de la pupila, así como de la acomodación y la convergencia están estrechamente enlazadas entre sí, pues el trabajo de los músculos lisos y estriados concuerda a causa de la coordinación de los núcleos de los nervios y los centros de la vida vegetativa y animal que inervan a estos músculos y que se localizan en el mesencéfalo y el diencéfalo. Como resultado de todo este trabajo coordinado, la imagen del objeto, al igual que los rayos de luz, cae sobre la retina provocando la excitación correspondiente de los elementos fotosensibles.

Los elementos nerviosos de la retina forman una cadena de tres neuronas (véase fig. 506). *El primer eslabón* está constituido por las células fotosensibles (bastoncitos y conos) que forman el receptor del analizador óptico. *El segundo eslabón* lo constituyen las células bipolares, y *el tercero*, las células multipolares (ganglio del nervio óptico), cuyas prolongaciones se continúan en las fibras del nervio óptico. Como continuación del cerebro, el nervio se cubre con las tres meninges que para él forman vainas que se adhieren a la esclera. Entre las vainas se conservan los espacios intervaginales correspondientes a los espacios intermeníngeos del cerebro. Al salir de la órbita por el canal óptico, en nervio llega a la cara inferior del cerebro, donde en la región del quiasma óptico sufre un cruzamiento parcial. Solamente se decusan las partes mediales de los nervios que salen de las mitades mediales de la retina.

Las partes laterales de los nervios que vienen de las mitades laterales de la retina permanecen sin cruzarse. Por eso, cada tracto del nervio óptico que parte del quiasma contiene en su parte lateral las fibras de la mitad lateral de la retina de un ojo, y en la parte medial, las de la mitad medial del otro ojo. Sabiendo el carácter de este cruzamiento, se puede determinar, por la naturaleza de la pérdida de la vista, el lugar de la lesión en la vía óptica. Así, por ejemplo, al lesionarse el nervio óptico izquierdo, se produce la ceguera del ojo izquierdo; al lesionarse el tracto óptico izquierdo o el centro óptico de cada hemisferio se obtiene la pérdida de la vista en las mitades izquierdas de la retina de ambos ojos, es decir, la media ceguera de ambos ojos (hemianopsia); al lesionarse el quiasma óptico se obtiene la pérdida de la vista en la mitad medial de ambos ojos (con la localización central de la lesión) o una ceguera completa de ambos ojos (con la lesión amplia del quiasma) (véase fig. 511)*.

Tanto las fibras cruzadas, como las no cruzadas de los tractos ópticos terminan en dos fascículos en los centros ópticos subcorticales: 1) en los colículos superiores y 2) en el pulvinar del tálamo y el cuerpo geniculado lateral. El primer fascículo termina en el colículo superior donde se localizan los centros ópticos enlazados con los núcleos mesencefálicos de los nervios que inervan los músculos estriados del bulbo del ojo y los músculos lisos del iris. Gracias a este enlace, como respuesta a determinadas excitaciones de la luz, tiene lugar, correspondientemente, la convergencia y la acomodación (reflejo pupilar) del aparato del ojo.

* Hay que tener presente que el quiasma representa no sólo el cruzamiento de las fibras ópticas, sino una formación más compleja. El estudio detallado de la estructura del quiasma mostró que en éste también se encuentran fibras comisurales que no son axones de las células ganglionares de la retina. Las fibras comisurales se cruzan con las fibras ópticas del quiasma (A. S. Novojatski, 1957).

El otro fascículo termina en el pulvinar del tálamo y en el cuerpo geniculado lateral, donde se localizan los cuerpos de las nuevas neuronas (cuartas neuronas). Los axones de éstas atraviesan la parte posterior del brazo posterior de la cápsula interna y después forman en la substancia blanca de los grandes hemisferios la radiación óptica que alcanza la corteza del lóbulo occipital del cerebro. Las vías de conducción descritas, desde los receptores de la luz hasta la corteza cerebral, a partir de las células bipolares (segundo eslabón de los elementos nerviosos de la retina), constituyen el conductor del analizador óptico. Su terminación cortical es la corteza cerebral situada en los bordes del surco calcarino (campo 17). Las excitaciones producidas por la luz que incide sobre el receptor de la retina, se transforman en impulsos nerviosos que pasan por todo el conductor hasta la terminación cortical del analizador óptico, donde se perciben en forma de sensaciones ópticas.

ORGANO DEL GUSTO

La importancia de la sensación gustativa («del sentido químico») está en el reconocimiento de las cualidades del alimento. Formaciones parecidas a los bulbos gustativos que se describen más adelante, ya se encuentran en los peces, en los cuales no están completamente diferenciados de los órganos del sentido del tegumento común. A partir de los anfibios estos bulbos se concentran en las cavidades bucal y nasal, constituyendo, de tal manera, los cálculos gustativos (*calculus gustatorius*). En los reptiles y mamíferos (y en el hombre) la difusión de los cálculos gustativos está aún más limitada. Estos existen primordialmente, en la lengua, pero también se encuentran en el paladar, los arcos palatinos y la epiglotis. En el hombre, la mayor parte de los cálculos gustativos se localizan en las papilas calciformes y coroliformes, y una cantidad mucho menor se tienen en las papilas fungiformes, y en fin, parte de las mismas se ven en el paladar blando, en la cara posterior de la epiglotis y en la cara interna de los cartílagos aritenoides. Las papilas gustativas contienen las células gustativas, que constituyen el receptor del analizador gustativo. Su conductor son las vías de conducción de los receptores del gusto formadas por tres eslabones.

La primera neurona se sitúa en los ganglios de los nervios aferentes de la lengua. Los nervios que conducen la sensación del gusto (fig. 512) en el hombre son: 1) la cuerda del tímpano del nervio facial (2/3 anteriores de la lengua), 2) el nervio glossofaríngeo (1/3 posterior de la lengua, el paladar blando y los arcos palatinos) y 3) nervio vago (epiglotis).

Disposición de la primera neurona:

1. **Ganglio geniculado.** Las prolongaciones periféricas de este ganglio discurren en la composición de la cuerda del tímpano hacia los 2/3 anteriores de la mucosa de la lengua, donde se conectan con el receptor gustativo. Las prolongaciones centrales se dirigen a la médula oblongada en la composición del nervio intermedio.

2. **Ganglio inferior del IX par.** Las fibras periféricas de las células de este ganglio van en la composición del nervio glossofaríngeo a la mucosa del tercio posterior de la lengua, donde se enlazan con los receptores. Las prolongaciones centrales se dirigen en la composición del mismo nervio al puente.

3. **Ganglio inferior del nervio vago.** Las prolongaciones periféricas de las células de este ganglio, en la composición del nervio laríngeo superior, llegan a los receptores situados en la región de la epiglotis. Las prolongaciones centrales se dirigen a la médula oblongada en la composición del nervio vago.

Todas las fibras gustativas descritas terminan en la médula oblongada y el puente, en el núcleo del tracto solitario de los nervios intermedio, glossofaríngeo y vago, donde se sitúa la segunda neurona. La porción gustativa de este núcleo está en conexión con todos los núcleos motores de la médula oblongada relacionados con la masticación y deglución, y también con la médula espinal (control de la respiración, tos y vómito).

Las prolongaciones de las segundas neuronas emergen de la médula oblon-

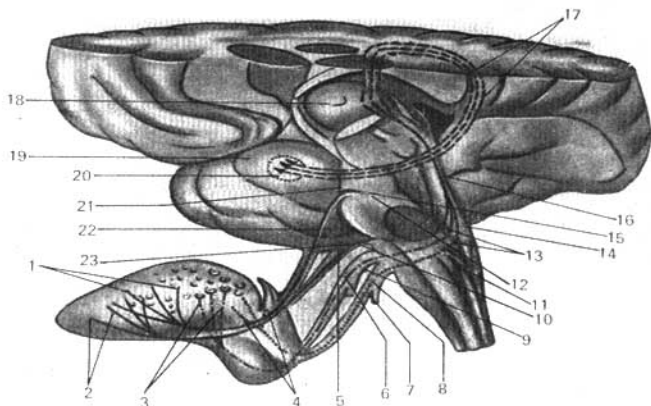


Fig. 512. Presentación esquemática del trayecto de las vías gustativas (según R. Sinélnikov).

- | | |
|---|--|
| 1 — fibras de la sensibilidad común (del nervio lingual); | 12 — nervio trigémino; |
| 2 — fibras acústicas de la cuerda del tímpano; | 13 — núcleo del tracto solitario; |
| 3 — fibras gustativas del nervio glososfaríngeo; | 14 — fosa rombodea; |
| 4 — fibras gustativas del nervio vago; | 15 — núcleo sensitivo superior del nervio trigémino; |
| 5 — ganglio geniculado; | 16 — vía que une al núcleo del fascículo solitario con el tálamo; |
| 6 — ganglio inferior del nervio faríngeo; | 17 — fibras que unen al tálamo con la región del analizador gustativo; |
| 7 — ganglio inferior del nervio vago; | 18 — tálamo; |
| 8 — nervio vago; | 19 — gancho; |
| 9 — nervio glososfaríngeo; | 20 — región del analizador gustativo; |
| 10 — nervio facial; | 21 — ganglio trigémino; |
| 11 — médula oblongada; | 22 — nervio lingual; |
| | 23 — nervio intermedio. |

gada y del puente hacia el tálamo, donde comienza *el tercer eslabón*, que va a la terminación cortical del analizador gustativo. Este último se sitúa en la corteza del giro parahipocampal, cerca del extremo anterior del lóbulo temporal, en el gancho y el pie del hipocampo (cuerno de Ammón), próximo a los centros del olfato; según otros datos, en la corteza del opérculo temporal, allí, donde terminan las fibras sensitivas de los nervios trigémino y vago. Los datos clínicos hablan a favor de la segunda proposición (E. P. Kónonova, 1857). La excitación química en el receptor se transforma en impulso nervioso, el cual por el conductor se transmite hasta la terminación cortical del analizador donde se percibe en forma de diferentes sensaciones gustativas.

ORGANO DEL OLFATO

En todos los animales, tanto los vertebrados como los invertebrados, el órgano del olfato (fig. 513), en su porción fundamental, consta del tipo primario de las células olfatorias sensitivas que tapizan la cavidad nasal, que representa un hundimiento del ectodermo. En los vertebrados superiores tiene lugar el perfeccionamiento ulterior en el sentido de la ampliación y profundización de la cavidad nasal, la cual se rodea de la cápsula nasal cartilaginosa del cráneo, con la formación en su cara interna de las conchas nasales, lo que aumenta la superficie de percepción de la región olfatoria. Esta compli-

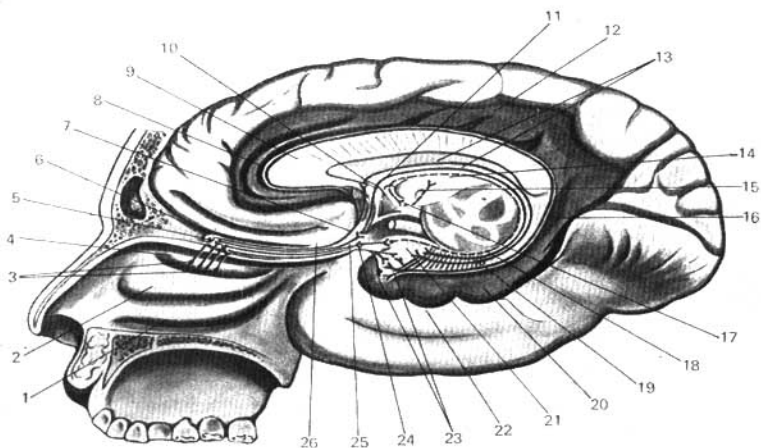


Fig. 513. Esquema de las vías olfatorias (según R. Sinélnikov).

- 1 — concha nasal inferior;
- 2 — concha nasal media;
- 3 — fila olfatoria;
- 4 — concha nasal superior;
- 5 — células nerviosas en el bulbo olfatorio;
- 6 — bulbo olfatorio;
- 7, 8 — vía olfatoria a partir del bulbo olfatorio;
- 9 — rodilla del cuerpo calloso;
- 10 — células nerviosas en el giro situado debajo del cuerpo calloso;
- 11 — fórnix;
- 12 — giro del cíngulo;
- 13 — fibras del fórnix que van al hipocampo;

- 14 — tálamo;
- 15 — tracto mamilotálamico;
- 16 — istmo del giro del cíngulo;
- 17 — cuerpo mamilar;
- 18 — fibras que van del gancho hacia el cuerpo mamilar;
- 19 — giro dentado;
- 20 — giro parahipocampal;
- 21 — gancho;
- 22 — lóbulo temporal;
- 23 — región del analizador olfatorio de la corteza;
- 24, 25 — vía olfatoria;
- 26 — tracto olfatorio.

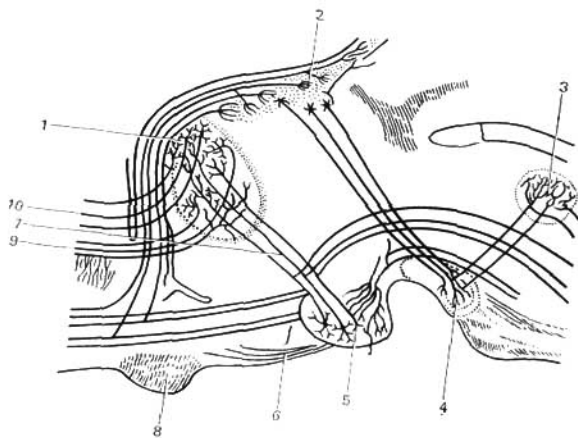


Fig. 514. Esquema de las vías olfatorias subcorticales que unen el tálamo con el cuerpo mamilar.

- | | |
|--|--|
| 1 — tálamo; | 6 — tubérculo cenicento; |
| 2 — ganglio de la habénula; | 7 — fascículo mamilotalámico (de Vieq d'Azyr); |
| 3 — núcleo del techo del pedúnculo cerebral; | 8 — cruceamiento de los nervios ópticos; |
| 4 — substancia perforada posterior; | 9 — vías de la corteza cerebral al tálamo; |
| 5 — cuerpo mamilar; | 10 — vías del tálamo a la corteza cerebral. |

cación logra su grado máximo en los animales hiperósmicos, que se distinguen por tener un olfato intensamente desarrollado (carnívoros, roedores, ungulados y algunas otras especies). Al contrario, los animales hipósmicos, a cuyo número junto con los monos y algunos cetáceos, pertenece también el hombre, tienen un aparato olfatorio más o menos reducido. En relación con esto, el cerebro olfatorio está desarrollado más débilmente, en comparación con el poderoso cerebro olfatorio de los animales hiperósmicos. En fin, en los animales anósmicos (delfines) el aparato olfatorio desaparece por completo incluso está ausente en la vida embrionaria.

La cavidad nasal desarrollada, como podemos observar en el hombre adulto, incluyendo en sí al órgano del olfato, constituye la vía respiratoria superior. Las substancias olorosas penetran con el aire durante la respiración en la cavidad nasal y excitan los elementos sensitivos específicos del órgano del olfato.

Estos elementos sensitivos, las células olfatorias, constituyen el receptor del analizador olfatorio situado en la región olfatoria, es decir, en la mucosa de la nariz, en la región de la concha nasal superior y la porción opuesta del septo nasal. Las células olfatorias forman las primeras neuronas de la vía olfatoria, cuyos axones en la composición de la fila olfatoria atraviesan los agujeros de la lámina cribosa del etmoides y penetran en el bulbo olfatorio don-

de terminan en los glomérulos olfatorios. Aquí se inician *las segundas neuronas* (células mitrales), cuyos axones van en el tracto olfatorio y terminan en las células de la substancia gris del tracto olfatorio, el trigono. Las fibras llegan en su mayor parte a la corteza del giro parahipocampal, hasta el gancho, donde se sitúa *la terminación cortical del analizador olfatorio*.

Además de la nueva corteza (*neocortex*), los impulsos olfatorios llegan también a la corteza antigua (*archicortex*), es decir, al pie del hipocampo, que es el manto viejo desarrollado bajo el influjo del receptor del olfato. En el pie del hipocampo surge la vía eferente que va a los centros olfatorios subcorticales situados en el diencéfalo: 1) en el epítalamo —la habénula—, donde tiene lugar la correlación de los impulsos olfatorios con otros centros somatocensitivos, y 2) en el hipotálamo —el tubérculo ceniciento y los tubérculos mamilares—, donde se conectan los impulsos olfatorios con los sistemas sensitivos de las vísceras, incluyendo el gustativo. Esta vía eferente va en la composición del fórnix, se cruza parcialmente en la comisura del fórnix (*commissura fornicis*) y termina en forma de pilar anterior del fórnix, en los tubérculos mamilares. De estos últimos parten los fascículos mamilotalámicos (de Vicq d'Azyr) hacia el tálamo y desde allí, a la corteza (figs. 513, 514).

Vasos y nervios. *Las arterias* de la parte externa de la nariz proceden de la arteria facial y se anastomosan con los ramitos terminales de la arteria oftálmica, y también con la arteria infraorbital. La arteria principal que alimenta las paredes de la cavidad nasal es la esfenopalatina (ramo de la arteria maxilar). En la parte anterior de la cavidad se ramifican los ramitos de las arterias etmoidales anterior y posterior (ramo de la arteria oftálmica). Las venas de la parte externa de la nariz desembocan en la vena facial y la vena oftálmica. La circulación venosa de la mucosa de la cavidad nasal se efectúa, principalmente, mediante los ramos de la vena esfenopalatina, que desemboca a través de orificio homónimo en el plexo. Por delante, la circulación tiene lugar hacia las venas del borde superior y la parte externa de la nariz. *Los vasos linfáticos* de la parte externa de la nariz y de la cavidad nasal vierten su linfa en los linfonodos submandibulares del cuello.

Los nervios de la parte externa de la nariz y de la cavidad nasal pertenecen a la región de la ramificación de los I y II ramos del trigémino. La mucosa de la porción anterior de la cavidad nasal está inervada por el nervio etmoidal anterior (I ramo del trigémino), la parte restante—las conchas y el septo nasal—está inervada por el nervio etmoidal posterior y también por el II ramo del trigémino (nervios nasales posteriores y nervio nasopalatino).

En el suelo de la cavidad nasal, en su parte anterior, a ambos lados del septo se encuentra un orificio que conduce a un canalículo ciego corto. Este es **el rudimento del órgano vomeronasal** (órgano de Yakobson), desarrollado en muchos mamíferos y que está en conexión con el nervio olfatorio.

Todos los órganos de los sentidos están relacionados entre sí, particularmente en la región de la corteza del encéfalo, donde las terminaciones corticales de todos los analizadores se encuentran unidas entre sí por vías de asociación. Gracias a esto, se logra la relación recíproca y la acción mutua de los órganos de los sentidos, así como el desarrollo compensatorio de unos analizadores al desaparecer los otros.

ELEMENTOS DE LA ANATOMÍA POR LA EDAD

La anatomía por edad del esqueleto está expuesta en la descripción de la anatomía radiológica de los huesos, después de las informaciones anatómicas sobre los mismos. Además, también se da en el capítulo «Determinación de

la edad en la persona viva», en el cual comienza el capítulo de «Anatomía por la edad».

Después de eso se exponen informaciones elementales sobre las particularidades según la edad de las vísceras y los sistemas nervioso y vascular.

Estos datos se han tomado de la monografía de F. I. Valker «Desarrollo de los órganos después del nacimiento» (M. 1951) y del manual de anatomía de V. P. Vorobiov (1932).

Los datos de anatomía radiológica se citan por M. G. Prives (1974).

DETERMINACIÓN DE LA EDAD EN LA PERSONA VIVA

La determinación de la edad tiene importancia teórica para la anatomía y la fisiología, así como para la práctica para la medicina. El médico legal debe aclarar la edad para determinar la personalidad, el médico escolar la determina al aceptar los alumnos para la escuela y el médico perito para sacar la conclusión sobre el derecho de la persona a la pensión, etc. La edad puede ser determinada en el cadáver y en el vivo, pero en el cadáver es más fácil y más exacta, puesto que el estudio de los huesos aislados da un gran material para eso. Este estudio descubre propiedades y particularidades de los huesos: su densidad, el peso, la composición química y el diámetro de los canales de Havers (*canalis osteoni*). Por lástima, los índices de estas particularidades tan importantes de los huesos con respecto a la edad son inaccesibles durante el estudio en el vivo. Sin embargo, en la actualidad es posible estudiar en el vivo aquellas particularidades de los huesos que antes se estudiaban solamente en el cadáver, a saber: prominencias, crestas, impresiones, estado de la sustancia esponjosa, diámetro del espacio osteocerebral, espesor de la sustancia compacta, etc. El orden y el tiempo de la posición de los puntos de osificación, el proceso de la sinostosis y los cambios seniles tienen importancia particular para determinar la edad.

Todos estos signos de la edad se revelan perfectamente en el vivo con ayuda de los rayos X, es decir, desde el punto de vista de la anatomía radiológica. De tal modo, para determinar la edad juega un papel importante aquella rama de la anatomía radiológica que se denomina osteología radiológica. Esta última revela los datos exactos sobre la edad desde el momento del nacimiento hasta el término del período de la maduración sexual, o sea, en los niños, adolescentes y jóvenes. Para determinar la edad en los adultos, además de las informaciones de la anatomía radiológica, hay que utilizar también otros índices, a saber: correlaciones de los índices de la estatura, del peso, del volumen del tórax y otras medidas antropométricas. Además, hay que tener en cuenta que sobre la constitución general y el crecimiento influyen distintos factores: internos —herencia, raza, constitución y estado del sistema endocrino, y externos— clima, condiciones sociales, etc. Para determinar la edad en el vivo hay que tener presente los índices anatómicos característicos para los distintos períodos de la edad, los que facilitan el establecimiento de la misma.

A partir de estos índices se puede confeccionar un esquema con las indicaciones para los distintos períodos de la edad. Este esquema se reduce a lo siguiente.

1. Desde el recién nacido hasta los 13 años. En este período la investigación radiológica del esqueleto de la mano tiene importancia primordial. Gracias al gran número de huesos de la mano y sus núcleos de osificación es posible observar año tras año la aparición de los puntos de osificación y por los mismos determinar la edad con una precisión de hasta 1-2 años. En el mismo período tiene lugar el desarrollo de los dientes, lo que también habla de la edad de los niños de edad temprana y tardía. Estos datos se refuerzan por las medidas antropométricas de la estatura, del peso y del volumen del tórax del individuo que se investiga.

2. Desde los 14 hasta los 18 años, cuando tiene lugar la maduración sexual. En este período se lleva a cabo el proceso de la sinostosis de las epífisis de los huesos tubulares con sus metafisis, lo que se revela perfectamente en el vivo con la ayuda del método de la anatomía radiológica (radiografía y electrora-diografía). Como el mejor objeto para tales fines sirve también el esqueleto de la mano.

Los datos de la osteología radiológica se confirma por la antropometría, así como por el grado de manifestación de los rasgos sexuales. Entre estos últimos se encuentran: el desarrollo de los órganos genitales, el lugar y grado de propagación de la velloidad, en las doncellas la aparición de la menstruación, el estado de las glándulas mamarias, el aspecto y color de las aréolas, y en los varones, el cambio del timbre de la voz.

3. Desde los 18 hasta los 25 años, cuando termina el período del crecimiento y de la maduración sexual, es decir, cuando la persona se hace adulta. En este período termina el proceso de la sinostosis de los huesos de la mano, lo que se determina con ayuda de la anatomía radiológica. Un síntoma valioso es la presencia de los dientes serotinos, así como la hinchazón de las encías en los lugares de su dentición.

De tal manera, la anatomía radiológica, en particular la de los huesos de la mano, juega un papel decisivo en el establecimiento de la edad, desde el recién nacido hasta el adulto. Eso se explica por el hecho de que la mano es la parte principal del brazo, como el órgano de trabajo, es decir, la parte puramente humana del cuerpo. Además, su esqueleto consta de gran número de pequeños huesos (29), entre los cuales los huesos tubulares breves (metacarpianos y falanges) tienen cada uno 2 puntos de osificación y en total, los puntos de osificación del esqueleto de la mano son 48 ó 50. Eso da la posibilidad de determinar la edad no sólo por los años, sino también por los meses (en el primer año de la vida).

4. Desde los 25 años hasta la vejez. En este período no hay síntomas distintivos para determinar la edad por los años, como en los períodos anteriores. La exploración radiológica revela la aparición de los puntos de osificación y de las sinostosis en el esternón, lo que se observa en los adultos en diferentes edades (30-40 años). También se observan cambios seniles de los huesos en distintas partes del esqueleto, las que surgen en diferentes períodos de la vida y en distintas personas. Por eso hay que recurrir a la investigación de los tegumentos externos de la piel: pelo, uñas, surcos, arrugas, depositaciones de grasa, tensión de la piel y su color. Tiene cierta importancia la caída del pelo (alopecia) y el cambio de su color (canas). Hay que tener en cuenta el estado del tubo digestivo, la cantidad de dientes, su desgaste, el tiempo de la caída, etc. Al tomar en consideración la inexactitud de la aparición de los síntomas anatómicos en una edad determinada de la persona adulta, para

establecer la edad del individuo que se investiga no hay que limitarse a un sólo síntoma, sino que hay que tomarlos en conjunto.

Pasamos al estudio de los síntomas anatómicos para determinar la edad según los años.

Recién nacido. En el radiograma de la mano sólo se ven osificadas aquellas partes de los huesos que se desarrollan de dos formas, es decir, peri y endocralmente. Tales son las diáfisis de todos los huesos tubulares breves de la mano (metacarpianos y falanges) y los extremos distales de las diáfisis de los huesos tubulares largos (radial y ulnar). Sus epífisis y todos los huesos del carpo aún no están osificados, por eso en su lugar sólo se ven sombras y espacios claros.

2 meses después del nacimiento. Apareció el primer punto de osificación del carpo que se desarrolla endocralmente — hueso grande (*os capitatum*).

3 meses después del nacimiento. Apareció el punto de osificación del segundo hueso del carpo — hueso ganchoso (*os hamatum*).

6-8 meses después del nacimiento. Sale el primer incisivo (diente decidual o de leche).

7-9 meses después del nacimiento. Sale el segundo incisivo (temporal).

1 año después del nacimiento. Sale el primer molar (12-15 meses). De tal manera, el niño de 1 año de edad tiene 8 dientes deciduales temporales.

2 años después del nacimiento. En el radiograma de la mano se ve el punto de osificación en la epífisis distal del radio (1-2 años). A la edad de 16-20 meses aparece el canino decidual.

3 años después del nacimiento. En el radiograma de la mano (2-3 años) se notan los puntos de osificación en las epífisis de todos los huesos tubulares breves de la mano (metacarpianos y falanges). Además, aparecen puntos de osificación en el hueso triquetro (*os triquetrum*) (tres facetas — 3 años). Por consiguiente, en esta edad se ven los nudos de osificación en todas las epífisis de los huesos tubulares breves de la mano (metacarpianos y falanges) y en la epífisis distal del radio, así como en los huesos grande, ganchoso y triquetro. A los 20-24 meses del nacimiento sale el segundo molar decidual.

4 años después del nacimiento. En el radiograma de la mano se observa complementariamente el punto de osificación del hueso semilunar (*os lunatum*).

5 años después del nacimiento. En el radiograma aparece, complementariamente, el hueso escafoideo del carpo (*os scaphoideum*).

6 años después del nacimiento. En el radiograma de la mano se distinguen ya los puntos de osificación en el hueso trapecio (*os trapezium*) y del hueso trapecoideo (*os trapezoideum*) (5-6 años).

7 años después del nacimiento. Aparece el punto de osificación en la epífisis distal de la ulna (7-8 años). En este período en el radiograma de la mano se ven los núcleos de osificación de todos los huesos tubulares breves (metacarpianos y falanges) y largos (radio y ulna), así como en todos los huesos del carpo, excepto el hueso pisiforme, que es sesamoideo. Sin embargo, el hueso puede iniciar su osificación a los 7 años. En este caso, a la edad de 7 años, en el radiograma de la mano pueden verse los núcleos de osificación de todos los huesos del carpo. Si ésta se revela más tarde (por lo general, a la edad de 7-12 años) y la epífisis distal de la ulna no a los 7 sino a los 8 años, entonces en el radiograma de la mano, a la edad de 7 años, los núcleos de osificación de

estos dos huesos mencionados aún no se ven. A los 7 años se inicia el cambio de los dientes y en esta edad aparece el primer molar, que es el primer diente permanente.

8 años después del nacimiento. En el radiograma de la mano pueden verse los puntos de osificación de todas las epífisis de los huesos tubulares y todos los huesos del carpo, es decir, de todos los huesos que componen el esqueleto de la mano o todos los huesos, excepto el pisiforme, es decir, el sesamoideo, puesto que los huesos sesamoideos aparecen en víspera del período de la maduración sexual, o sea, en el período de la prepubertad.

Período de la prepubertad (víspera de la maduración sexual). En este período en el radiograma de la mano aparece el punto de osificación en los huesos sesamoideos de la mano — el hueso pisiforme (*os pisiforme*), que se observa en las niñas a la edad de 7-12 años y en los varones, a los 10-15 años; en la articulación metacarpofalángica de los primeros dedos, en la niñas, a los 10-15 años, y en los varones, a los 13-17 años.

Al principio del período de la prepubertad, como se dijo anteriormente, comienza el cambio de los dientes: a los 7 años, el primer molar; a los 8 años, el primer incisivo medial; a los 9 años, el incisivo lateral; a los 10 años, el primer premolar; a los 11-13 años, el canino, y a los 11-15 años, el segundo premolar.

Así que la edad de los 7 años es distintiva, puesto que es cuando se inicia el cambio de los dientes y aparece el primer diente permanente primer molar y puede comenzar el período de la prepubertad o víspera del período de la maduración sexual. A los 13 años se tiene ya, por lo general, 24 dientes permanentes.

13-16 años después del nacimiento. Sale el segundo molar. En este período existen ya 28 dientes permanentes, es decir, todos excepto los dientes serotinos (terceros molares).

El período de la pubertad es el período de la maduración sexual. Se manifiesta en los huesos por el inicio de las sinostosis y la primera se revela en el radiograma de la mano. Se observa en la epífisis y la metáfisis del I metacarpiano. Para determinar la edad, además de los huesos hay que prestar atención a los órganos genitales. Por lo común, en los varones que no han cumplido 15 años éstos están menos desarrollados que en las niñas. En estas últimas, en el período de la maduración sexual comienza la menstruación, se forman las glándulas mamarias, las aréolas (*areolae*) se pigmentan de color rosado y se desarrolla el vello pubiano. A partir de los 16 años de edad, los órganos genitales de las personas de ambos sexos están desarrollados por completo. El vello pubiano alcanza el desarrollo normal. La voz de los varones es más baja. La propagación de los vellos en los hombres se considera como un síntoma sexual relativo en función de la edad. Así, a los 16 años, en ellos aparecen vellos en el lugar del bigote y la barba y a los 20 años, pelo en las axilas; además el pelo cubre el pecho y los miembros (en los pelinegros más que en los rubios) y crece la barba y los bigotes. La terminación de la maduración sexual se manifiesta en los radiogramas con la terminación de la sinostosis de los huesos de la mano, lo que se observa en las mujeres a la edad de 17-21 años y en los hombres, a los 19-23 años.

Así termina en el adulto la osificación de todos los huesos de la mano. Además, concluye el desarrollo de los dientes, es decir, el último en aparecer es el tercer molar (diente serotino), a los 18-30 años. En este período hace su apa-

rición el último núcleo de osificación en el proceso xifoideo del esternón (a los 30 años) y la sinostosis completa de todas las partes del esternón se inicia más tarde (a los 30-40 años). En las personas de edad madura, después de los 40 años, comienza la caída del pelo de la cabeza, formándose en los hombres la calvicie. En las mujeres, a los 40-45 años de edad, se observa la aparición de alguna cantidad de pelo en el lugar de la barba y los bigotes, lo que se ve en el período del climaterio.

También se observa el cambio de coloración del pelo — canosidad, que tiene varios estadios: ausencia de pelo canoso, canas débiles, grado medio de canosidad, gran canosidad y canosidad completa. En las mujeres la canosidad se observa más tarde que en los hombres. Las mujeres, a pesar de la caída del pelo no padecen de calvicie. Con la edad cambia también la piel, que se hace flácida y rugosa.

Las arrugas aparecen en la cara: a los 30 años de edad, cerca de los ángulos externos de los ojos (pliegues finos) y después de los 40 en la frente y alrededor de los ojos. Los pliegues nasolabiales se hacen más profundos y se forman arrugas verticales en la región de la raíz de la nariz. A los 50 años las arrugas aparecen también en el cuello. A los 55 años la piel de las manos es seca y pigmentada, especialmente a los 60-65 años. Las uñas en la vejez son secas, laxas y pierden su brillantez. A causa de la disminución de la capa adiposa de la órbita y la atrofia de las partes blandas de los párpados, en la vejez se observa la disposición profunda de los ojos. También se notan cambios seniles en los huesos y las articulaciones, en los cuales tienen lugar dos procesos opuestos: reabsorción del tejido óseo (osteoporosis, rarefacción, es decir, menos tejido óseo) y la osificación tardía, (más tejido óseo). Esos procesos se ven claramente en los radiogramas del esqueleto. A causa de la osteoporosis, en los radiogramas se ven lugares claros allí donde hay rarefacción del tejido óseo. Como resultado de la osificación de los ligamentos, en el lugar de inserción en los huesos se forman proliferaciones óseas — osteofitos —, que hacen desiguales e incluso agudas, en forma de púas, las superficies articulares de los huesos (es el primer estadio, conjuntivos de la osteogénesis). El segundo estadio es la osificación tardía del cartilago, precisamente del cartilago articular, a causa de lo cual disminuye la fisura articular radiológica. El tercer estadio es la formación del tejido óseo en forma de osteofitosis.

Al hacer el resumen de lo expuesto, hay que decir que todos los síntomas aislados enumerados para determinar la edad de los períodos de madurez y senil no son exactos ni indican los años precisos, como sucede al determinar las edades infantil o juvenil, y solamente señalan el período conocido que se mide por 5-10 años e incluso más. Eso se explica mediante la variación individual del organismo, condicionada por su modo de vida y los factores sociales del medio. Por eso, durante la determinación de la edad hay que tener en cuenta todo el conjunto de síntomas de la edad y también la constitución, la raza y los distintos factores (geográficos, sociales y otros) que influyen sobre el organismo del individuo dado.

PARTICULARIDADES DE LOS ÓRGANOS CON RESPECTO A LA EDAD

ÓRGANOS DE LA RESPIRACIÓN

LARINGE Y TRÁQUEA

En los recién nacidos la laringe se encuentra tras vértebras cervicales más arriba que en los adultos. En la edad infantil desciende y se sitúa poco a poco a nivel de la IV vértebra cervical (límite superior) y a nivel de la VI vértebra cervical (límite inferior). Los cartílagos de la laringe en los recién nacidos son elásticos y por eso no se fracturan en la edad infantil. En lo posterior los cartílagos son más gruesos y más compactos. El ángulo que se forma por las láminas del cartílago tiroideo es más grande en los varones que en las niñas. La longitud de la laringe en los varones es más grande que en las niñas, especialmente en el período de la maduración sexual. En este período se desarrollan intensamente los pliegues vocales verdaderos. Las diferencias sexuales de los cartílagos de la laringe se descubren a los 10-12 años de edad.

El crecimiento de la laringe termina a la edad de 20-30 años y además, después de los 2 años de edad, en las niñas se observa el retraso del crecimiento en comparación con los varones. La porción superior de la tráquea, antes de llegar a los 6 años, se sitúa a la derecha de la línea media, después de lo cual ocupa poco a poco la posición mediana. En la edad infantil temprana, a causa del fuerte desarrollo del tejido adiposo subcutáneo, la tráquea, en la región del cuello, está muy distante de la piel. La longitud de la tráquea a lo largo de toda la vida aumenta, en promedio, 2,5 veces, lo que es muy notable en el primer año de la vida y el período de la maduración sexual. Los anillos traqueales crecen con la edad, en cuyo resultado su parte posterior, compuesta de tejido fibroso, disminuye. El istmo de la glándula tiroidea colinda con la tráquea, con la circunstancia de que en los recién nacidos es en una extensión más grande que en los adultos y con la edad su límite superior desciende desde el borde superior del cartílago cricoideo hasta el segundo anillo traqueal.

PULMONES

Con la edad cambia la posición de los pulmones. El límite inferior en los recién nacidos que no han respirado se encuentra por detrás a nivel de las IX-X costillas, y en los que han respirado, a nivel de las X—XI costillas. Luego baja poco a poco, lo que está relacionado con el cambio de posición del diafragma. Eso se ve mucho en la vejez, cuando comienza la atrofia del diafragma bajo la acción de la edad. Después de los primeros movimientos respiratorios, los pulmones son más redondos y lisos. El crecimiento de los pulmones no es uniforme: el más fuerte es durante los primeros 3 meses de la vida y en el período de la maduración sexual. De la misma forma no uniforme crecen los lóbulos de los pulmones, pero a los 2 años de la vida se establece

aquella correlación de los lóbulos característica para los adultos. La tráquea, los grandes bronquios y los bronquios de segundo orden aumentan 1,5 veces durante el primer año de la vida y a los 13 años aumentan 1,5 veces más. En lo posterior, el desarrollo de los bronquios sigue hasta la edad de 40-50 años, cuando el árbol bronquial alcanza su volumen máximo (hasta los bronquios del 5°-6° orden). Después de los 50 años comienza su desarrollo inverso.

MEDIASTINO

En los recién nacidos los órganos del mediastino son muy móviles debido a la presencia del tejido laxo que rodea a sus órganos. Con la edad esta movilidad disminuye a causa del desarrollo del tejido conjuntivo denso y en los adultos y viejos no se observa aquel desplazamiento de los órganos que existe en los niños.

DIAFRAGMA

Con la edad cambia la correlación de las porciones muscular y tendinosa del diafragma. En la edad infantil temprana se tiene un área comparativamente grande de las porciones tendinosa y muscular débilmente desarrolladas. En los adultos, la porción muscular es más grande que la tendinosa. En la vejez avanzada, cuando la porción muscular se atrofia, la porción tendinosa de nuevo se hace más grande.

Con la edad cambia la correlación entre las cavidades torácica y abdominal, lo que está relacionado con el descenso del diafragma con respecto a la edad.

CAVIDAD ABDOMINAL

En la cavidad abdominal del recién nacido está débilmente desarrollado el tejido adiposo situado detrás del peritoneo y está ausente el epiplón. Este último sólo se desarrolla a los 7 años. El tejido adiposo retroperitoneal se desarrolla notablemente a los 40 años y después de los 60 este tejido y el epiplón comienzan a disminuirse, lo que está vinculado con la marchitación senil del organismo.

En la edad infantil temprana se observa que el abdomen está ligeramente péndulo, lo que está relacionado con el desarrollo débil de los músculos de la pared abdominal anterior. A los 6-7 años, cuando estos músculos se desarrollan, el abdomen adquiere una línea casi recta, especialmente a los 20-30 años; después de los 40 años, cuando el tono muscular se debilita, otra vez se observa el abdomen péndulo.

En la edad de pecho, como resultado de la disminución del hígado, durante la autopsia de la cavidad abdominal se ve que la curvatura menor del estómago colinda con la mitad izquierda del arco costal. En lo posterior, el estómago adquiere poco a poco la topografía propia del adulto.

El inicio del duodeno y la flexura duodenoyeyunal se encuentran a un mismo nivel, lo que no existe en los adultos. Las flexuras por el trayecto del duodeno observadas en el adulto están ausentes en los niños. En la edad infantil temprana la parte ascendente del duodeno se cruza con los vasos mesentéricos, al igual que en los adultos, lo que es importante tener en cuenta

durante las intervenciones quirúrgicas. El comienzo del intestino delgado en los niños pequeños está más arriba que en los adultos, a nivel de la I vértebra lumbar, mientras que en los adultos, a nivel de la II vértebra lumbar. A causa del crecimiento irregular del intestino se crea la impresión de que en los recién nacidos el intestino grueso está desarrollado insuficientemente, en comparación con el intestino delgado. Pero después de los 3 años, el intestino grueso se desarrolla más intensamente que el intestino delgado. En la edad temprana, la porción ascendente del colon es más corta que la descendente, y después de los 7 años se establecen las correlaciones inversas. En los recién nacidos el ciego se sitúa muy alto, casi debajo del hígado. En lo posterior descendiendo poco a poco: hasta la cresta ilíaca (a partir del primer mes de vida), luego hasta la pelvis mayor (a los 10 años) y en fin, hasta el nivel de la pelvis menor (a los 14 años). En los niños pequeños el ciego es más móvil y se extrae con más facilidad de la cavidad abdominal que en los adultos. En la edad avanzada esta movilidad aumenta de nuevo.

La válvula apendicular de los recién nacidos está con frecuencia ausente y no impide que el alimento líquido pase al proceso vermiforme. Esta aparece en aquel período cuando el niño pasa a otro tipo de alimentación, obstaculizando su regreso del ciego al proceso vermiforme. El esfínter iliocecal de los niños y de los viejos está expresado débilmente, en comparación con el de los adultos.

El proceso vermiforme de los niños de edad temprana se sitúa muy alto, por debajo del hígado, y después descendiendo sucesivamente. Su movilidad es buena y se extrae con facilidad por la herida abdominal.

Las tenias de los huastros del colon y los apéndices epiploicos (*taeniae haustrae* e *appendices epiploicae*), en comparación con las de los adultos, están débilmente expresados en la edad infantil y senil, lo que está relacionado con el desarrollo menor de la musculatura intestinal. A causa del crecimiento irregular de las distintas partes del intestino grueso, por su trayecto surgen pequeñas asas.

HÍGADO

En el recién nacido las dimensiones del hígado son muy grandes y éste ocupa una parte considerable de la cavidad abdominal.

En lo posterior se observa el desarrollo irregular de sus lóbulos, a causa de lo cual el lóbulo derecho en los niños de edad mayor y en los adultos resulta ser más grande que el izquierdo. En la edad temprana el hígado rebasa notablemente el reborde costal derecho, lo que no se observa en los adultos.

A los 3-4 años el hígado adquiere la posición característica para los adultos. En los recién nacidos la estructura lobular del hígado no está expresada, sólo es evidente al final del primer año de la vida, alcanzando su desarrollo suficiente después de los 8 años.

En los niños las vías biliares son de pequeño calibre, aumentando con los años.

PÁNCREAS

Con la edad el páncreas se desplaza de arriba hacia abajo (hasta la I vértebra lumbar). Su superficie es lisa hasta el primer año de vida y luego aparecen las granulaciones, especialmente expresadas en los viejos.

BAZO

El bazo en el recién nacido es redondeado y al cumplir los 8 meses es oblongado. En los recién nacidos su posición es alta, luego, con la edad, cuanto mayor es la persona, tanto más desciende. A eso se debe también el cambio de las relaciones topográficas con otros órganos. La estructura lobular del bazo, observada en los recién nacidos, se alisa con la edad. También los bazos complementarios son mucho más raros en los adultos que en los niños.

RIÑONES

Al momento del nacimiento los riñones tienen el carácter lobular, lo que refleja la filogénesis. Pero a los 2 años de nacido esta particularidad desaparece y los riñones se alisan. Sus dimensiones aumentan con rapidez, por eso al cumplir el primer año de vida están aumentados en 2 veces. En lo posterior, hasta los 7 años, crecen más lentamente, y a los 20 años alcanzan las dimensiones propias del adulto. Cambia la posición de los riñones. En los recién nacidos están muy altos: el polo superior se encuentra a nivel del borde inferior del cuerpo de la XI vértebra torácica. Luego desciende de tal manera que en los niños de 5 meses de edad los riñones están situados a nivel de la parte media del cuerpo de la XII vértebra torácica; en los que cumplieron 1 año, a nivel de su borde inferior, y a los 8-10 años, al igual que en el adulto, es decir, el polo superior se encuentra a nivel de la XII vértebra torácica y las dos vértebras lumbares superiores. Después de los 50-60 años tiene lugar el descenso posterior de los riñones, en dependencia de la desaparición de su cápsula adiposa.

En lo que se refiere a la estructura interna de los riñones, al principio su corteza está casi ausente, pero en lo posterior se desarrolla con rapidez.

Como resultado del cambio de posición de los órganos de la cavidad abdominal y de los riñones, su disposición recíproca cambia con la edad. La última posición, característica para los adultos, se establece a los 5 años.

Antes de eso, ambos riñones están cubiertos por arriba y por delante, en una gran extensión, por las glándulas suprarrenales relativamente grandes. Además, a la derecha y por delante se encuentra el hígado. Con el polo inferior del riñón derecho colinda el ciego y el proceso vermiforme. El riñón izquierdo tiene un contacto muy extenso con la suprarrenal izquierda y comparativamente pequeño con el bazo. El inicio del mesenterio del colon transversal cruza a este riñón en dirección horizontal. La cola del páncreas llega al hilo del riñón izquierdo por la parte medial. En la edad infantil temprana los ejes longitudinales de los riñones van paralelamente a la columna vertebral, y en los adultos van oblicuamente, de abajo hacia arriba y medialmente, entrecruzándose por encima de los mismos.

URÉTERES

En la edad infantil temprana los uréteres tienen un trayecto más sinuoso que en el adulto, se estrechan notablemente hacia abajo y tienen la pared más fina. La disposición de los uréteres y de los órganos de la cavidad abdomi-

nal tienen sus particularidades en la edad infantil temprana. Así, en el recién nacido, el uréter derecho se relaciona por delante con el duodeno y el intestino delgado, a veces el ciego con el proceso vermiforme y el sigmoideo. En los niños, el uréter izquierdo es más largo que el derecho.

VEJIGA URINARIA

En la edad infantil temprana la vejiga está situada altamente, encontrándose por encima del pubis, y el orificio uretral interno se encuentra a nivel del borde superior de la sínfisis pubiana. Luego, la vejiga urinaria desciende poco a poco y a los 8 años se halla a nivel de la parte media de la sínfisis del pubis; después de los 30 años, a nivel de su cuarta parte inferior, en las personas de edad avanzada (después de los 50 años) baja aun más.

Con la edad cambia también la forma de la vejiga: fusiforme a los 1,5-2 años, redondeada antes de cumplir los 5 años, ovoidea a los 10 años, esferoidea a los 17 años y aplastada en su parte superior en los de edad avanzada.

También cambia la musculatura de la vejiga urinaria: al principio se desarrolla mucho la túnica longitudinal (en la edad infantil temprana), luego las túnicas longitudinal y circular (20-40 años), más tarde comienza el desarrollo inverso, al principio el de la túnica longitudinal (40-50 años) y después el de la circular (después de los 70 años).

SISTEMA NERVIOSO

ENCÉFALO

1. En el feto de 4 meses la superficie del encéfalo es lisa, es decir, todavía no hay surcos ni giros. Al momento del nacimiento casi todos los grandes surcos son evidentes.

2. Después del nacimiento tiene lugar el aumento relativo de las dimensiones del lóbulo frontal. El lóbulo occipital del encéfalo en la edad infantil es relativamente más grande que en el adulto. El lóbulo temporal cambia poco a poco en relación con la altura y la curvatura. Todo eso conduce a los cambios del contorno externo del encéfalo de acuerdo con la edad.

3. Poco a poco surgen y se profundizan los surcos de segunda y tercera categoría, que se someten mucho a la variación individual.

4. Los cambios de los surcos y giros sólo reflejan en parte el proceso de la diferenciación del cerebro, lo que sucede durante toda la vida de la persona.

5. Con la edad cambia la propagación de la sustancia gris del cerebro. En los recién nacidos las células nerviosas no sólo están difundidas sobre la superficie de los hemisferios cerebrales, sino también en su sustancia blanca. A medida del desarrollo de los surcos y los giros y como resultado de eso, el aumento de la superficie del encéfalo, las células nerviosas migran sucesivamente desde la sustancia blanca a la sustancia gris, gracias a lo cual se forma la corteza del encéfalo. Los núcleos subcorticales ya son bien evidentes en el recién nacido.

Con respecto a la edad tienen lugar grandes cambios durante el desarrollo del cerebelo. En el recién nacido está desarrollado aún débilmente, a causa de lo cual el niño sólo puede estar acostado. El cerebelo está alargado y se encuentra muy alto, a 7-8 cm del agujero magno del occipital. Solamente a los 10 años alcanza el nivel de este último. En esta edad los surcos y giros del cerebelo aún no son profundos. Sólo a los 20 años el cerebelo adquiere la forma, los contornos y la posición propios del adulto.

De acuerdo con esto cambian las dimensiones relativas de la cisterna cerebelomedular, que en los primeros meses después del nacimiento es relativamente grande y cuadrangular, y a los 2-3 años adquiere el aspecto de una fisura. Con la edad también se desplaza el puente, el cual en el recién nacido se encuentra por delante de la silla turca, y a los 5 años llega hasta el declive, al igual que en el adulto. Desde el punto de vista práctico es importante tener en cuenta la proyección de los surcos del encéfalo sobre los huesos del cráneo, es decir, conocer la esqueletotopia del encéfalo en relación con la edad. Como resultado del desarrollo en los niños, por un lado, de los surcos y de los giros, y por el otro, de los huesos del cráneo, estas correlaciones cambian bruscamente. Así, la cisura lateral (de Silvio) en los recién nacidos está situada por debajo del hueso parietal y ocupa esta posición hasta cumplir 1 año. A los 2-3 años se desplaza hacia abajo y a los 6 años alcanza el borde de la escama del hueso temporal, al igual que en el adulto. En la edad infantil temprana los giros frontales están situados más por detrás de la sutura coronal que en el adulto y se desplazan poco hacia delante. El giro frontal medio co-

responde en los niños al tubérculo parietal y el surco central (de Rolando) está situado más lejos de la sutura coronal que en el adulto.

En los niños la fisura parietooccipital se proyecta por delante de la sutura lambdaoidea y los giros occipitales por detrás de la misma, en comparación con los adultos. En lo tocante a los núcleos subcorticales del encéfalo y del tálamo, éstos se desarrollan con más intensidad en los primeros dos años de la vida, después de lo cual crecen con lentitud relativa. El tálamo sólo aumenta en dos veces a los 13 años.

La hipófisis está ya bien desarrollada, comparativamente, en el recién nacido y es piriforme. En lo posterior se redondea y se forma el istmo en el lugar de unión con el infundíbulo. El estudio detallado de la anatomía del encéfalo con relación a la edad está dificultado por la aparición de las diferencias individuales muy evidentes.

MÉDULA ESPINAL

De las porciones de la médula espinal la que crece con mayor rapidez es la torácica, y con menos rapidez, las porciones lumbar y sacra.

El último segmento torácico en los niños que no han cumplido 1 año de vida corresponde al nivel de las X-XI vértebras torácicas y sólo desciende poco a poco hasta la última vértebra torácica. El cono medular en los recién nacidos alcanza el nivel de la III vértebra lumbar y en el adulto la II vértebra. Con la edad cambia también la longitud relativa de la médula espinal con respecto a la longitud del cuerpo. En los recién nacidos ésta constituye el 30% de la longitud del cuerpo; en los que han cumplido 1 año de vida, el 27%; a la edad de 3-5 años, el 21%, y en los adultos de 40 años, el 26%.

La superficie de la médula espinal en la edad infantil temprana tiene pequeños surcos longitudinales, los que en lo posterior, alrededor de los 4-6 años desaparecen, por lo cual la superficie de la médula espinal se alisa, excepto los surcos anterior y posterior, que se conservan también en los adultos. El diámetro del canal central de la médula espinal en los niños pequeños es más grande que en los adultos.

NERVIOS

Con la edad, la estructura intratrocular de los nervios experimenta determinados cambios (T.I. Morózova).

En los recién nacidos, los fascículos de las fibras nerviosas son más grandes, pero su número es pequeño. En las personas de edad media, los fascículos se hacen más pequeños pero su número es más grande. La densidad de las fibras nerviosas en determinados fascículos no es igual en las personas de diferente edad: en los recién nacidos, 150-200, y en las personas mayores de 16 años, 80-120 en un campo visual.

Con la edad los nervios se engruesan a expensas del desarrollo en los mismos de tejido conjuntivo endo y epidural. En la vejez avanzada la cantidad de tejido conjuntivo endoneural disminuye en algo, mientras que el tejido conjuntivo epineural se desarrolla fuertemente. Con eso se explica el hecho de que los nervios de los jóvenes sea más fácil de disecar que el de los viejos.

El desarrollo de los nervios tiene lugar de diferente manera, con la particularidad de que los nervios craneales adelantan en este aspecto a los espinales. El proceso de mielinización de los nervios dura 2—3 años y a veces más (5 años).

El sistema nervioso simpático experimenta cambios notables. Así, por ejemplo, en la edad infantil temprana, el plexo celíaco representa un acúmulo de masas ganglionares que con la edad se fusionan formando ganglios. Con la edad cambia la correlación de las ramas de las porciones simpática y parasimpática del sistema nervioso vegetativo que inerva las vísceras. Así, en la inervación del hígado en los niños pequeños participan mucho las ramas del nervio vago y en la edad tardía, las ramas del plexo celíaco.

En los recién nacidos predomina la inervación simpática, con lo que se explican las particularidades de la función del sistema cardiovascular. A diferencia de los adultos, en los niños pequeños las ramitas nerviosas del plexo celíaco van al páncreas no por los vasos del mismo, sino directamente hacia el parénquima glandular. De tal manera, existen grandes particularidades de las correlaciones de las distintas partes del sistema nervioso periférico, la estructura y el espesor de los diferentes nervios, su distribución y el carácter de la inervación de los órganos en relación con la edad.

CORAZÓN

Posición del corazón. En el recién nacido, como resultado de la posición alta del diafragma, el corazón está situado horizontalmente. A fines del primer año de la vida del niño, el corazón comienza a adquirir la posición oblicua, la cual predomina a los 2-3 años. La disposición vertical del corazón en los niños casi no se encuentra y surge, preferentemente, en los adultos de constitución asténica. En los niños pequeños el corazón está situado en espacio intercostal más arriba que en los adultos.

Su límite superior en los niños pequeños está a nivel del segundo espacio intercostal y en los adultos, a nivel del tercero.

El ápice del corazón de los niños de edad temprana está situado a nivel del cuarto espacio intercostal izquierdo por la línea papilar o por fuera de la misma, desplazándose poco a poco hacia abajo, por eso en la persona adulta de edad media, el ápice se encuentra a nivel del quinto espacio, hacia dentro del pezón. En el radiograma, a los 16 años la sombra cardíaca ha aumentado dos veces, en comparación con el recién nacido.

Particularidades de la estructura del corazón con respecto de la edad. Para el momento del nacimiento, la pared laxa del endocardio con las trabéculas débilmente expresadas adquiere la estructura reticular y a los 7 años se forma el retículo multiestratificado de las trabéculas. En lo posterior, la pared del corazón se convierte en densa y solamente en algunos lugares se conservan las trabéculas, los músculos pectíneos, las trabéculas musculares, los músculos papilares y transversos, etc.

La estructura reticular más intensa de la superficie interna del corazón se observa a la edad de 19-20 años. A medida que envejece el organismo, la red trabecular se alisa y a los 65-70 años sólo se conserva en la región del ápice del corazón. El número de músculos papilares disminuye con la edad, a partir de 4-8 en cada ventrículo del feto y hasta 2-3 en el ventrículo derecho y

3-4 en el izquierdo en el adulto (25-30 años). Esta disminución sucede a expensas de la fusión de los músculos. Después de los 55-60 años esta fusión es tan enorme que los músculos, al parecer, se fusionan con la pared del ventrículo y se convierten en sus rudimentos. Los músculos papilares alcanzan su potencia máxima a los 40 años y después de los 60 son flácidos.

Las valvas del corazón son más densas después de los 20 años y a los 30 se engruesan. A la par con eso, aparecen y aumentan las válvulas accesorias, cuyo número en el corazón derecho a veces es de 5-6. De acuerdo con ello, en estos casos aumenta también la cantidad de músculos papilares. En la vejez, los músculos papilares se atrofian y resultan estar insertados en el endocardio denso por medio de cuerdas, por eso durante la contracción del corazón las valvas siguen el movimiento de sus paredes, lo que no sucede en las personas jóvenes.

VASOS

Los vasos sanguíneos se someten a cambios considerables, los que están relacionados con la edad. Las arterias del corazón se anastomosan bien en el recién nacido; con la edad parte de las anastomosis arteriales desaparece y en los adultos y las personas de edad avanzada su número se reduce. Lo que se refiere a las anastomosis venosas, éstas aumentan en anchura y número con la edad. Cambia la correlación de las dimensiones de las arterias y las venas. Las arterias y la red formada por las mismas en la edad infantil temprana es más abundante que las venas correspondientes. En los adultos de edad media y en los viejos, al contrario, las venas son más evidentes que las arterias, y cuanto mayor es el individuo, tanto más brusca es esta diferencia. Después de las primeras excursiones respiratorias se oblitera el conducto arterial (de Botal). También después del nacimiento se obliteran los vasos umbilicales — arterias y vena.

El desarrollo postnatal de los vasos está relacionado con el desarrollo de sus ramos. A medida del surgimiento de nuevos ramos, disminuye el tronco materno principal. Por ejemplo, en el periodo de la maduración sexual, cuando aumenta el número de vasos de los órganos genitales, el diámetro de la aorta abdominal, de la cual parten estos vasos, disminuye.

Cambia mucho la correlación de los vasos y los huesos, lo que se refiere en su topografía.

INFLUJO DE LOS FACTORES SOCIALES SOBRE LA ESTRUCTURA DEL ORGANISMO

Los factores sociales estampan determinadas huellas sobre la estructura del cuerpo y condicionan su variación individual.

Entre estos factores se encuentran el progreso científico-técnico, la aceleración de los ritmos de la vida, la urbanización, el desarrollo del transporte, la automatización de la producción, la motorización del trabajo y de la vida, la penetración del hombre en las capas superiores de la atmósfera, el cosmos, etc.

1. El principal factor contemporáneo que influye sobre la estructura del

organismo humano es el progreso científico-técnico. Este conduce a la desaparición de las profesiones viejas y el surgimiento de las nuevas.

C. Marx escribió que los medios artificiales del trabajo, al completar los medios naturales, es decir, los órganos del organismo humano, cambian su organización corporal. Es por eso que nosotros hemos comenzado a elaborar una nueva dirección de la ciencia anatómica, a la cual hemos denominado «Anatomía de las personas de distintas profesiones». Esta anatomía estudia la estructura del cuerpo humano con ayuda de los rayos X, directamente en las personas vivas. Además, los mismos órganos de un mismo individuo se radiografían periódicamente durante 10-20 años, lo que da la posibilidad de observar la dinámica de la estructura y señalar, cómo el cambio de profesión en una misma persona se refleja sobre la estructura del cuerpo; por ejemplo, en la estructura del esqueleto (M. G. Prives, 1951-1974, L. A. Alexina, M. E. Kalveit, A. K. Kosourov, N. V. Krilova, A. I. Lapiner, K. I. Mashkara, etc).

La automatización del trabajo conduce a tal hecho de que una misma profesión exige ahora otro tipo de trabajo en comparación con los tiempos anteriores. Por ejemplo, la profesión del herrero antes incluía solamente el trabajo manual y el obrero que durante muchos años laboraba con un martillo pesado experimentaba una carga física muy grande y su mano derecha se sobrecargaba. Como resultado, surgía la diferencia entre la estructura de los huesos de la mano derecha que sostenía el martillo y la mano izquierda que estaba libre. Con eso se determinaba la diferencia en la estructura entre los huesos metacarpianos y las falanges de las manos derecha e izquierda del herrero. Ahora la máquina cumple el trabajo del herrero y éste sólo la dirige, a causa de lo cual ambas manos experimentan una carga mucho menor, es más, casi igual. Por eso, por un lado, los huesos tubulares cortos de la mano del herrero moderno tienen igual estructura en ambas manos y por otro, son más finos y menores que los mismos huesos del herrero de antes.

Los mismos huesos metacarpianos del cerrajero, al aumentar la antigüedad del trabajo manual se someten a la hipertrofia laboral, a causa de lo cual aumenta la anchura de la diáfisis y el espesor de la capa medular del hueso, disminuyendo correspondientemente, el espacio medular.

Al cambiar de profesión y pasar a trabajar con la máquina, los huesos metacarpianos se someten al «desarrollo inverso»; como resultado de la disminución de la carga, la anchura de la diáfisis y el espesor de la capa compacta son menores y el espacio medular es más grande.

Esta reconstrucción es tan considerable y específica que la profesión de la persona dada puede determinarse con ayuda del radiograma.

La relación entre determinados factores del medio social de la persona (condiciones de su trabajo y profesión) y la estructura del individuo concreto es tan precisa que nos permitió escribir en el manual un bosquejo especial «Estructura del esqueleto de las personas de diferentes profesiones».

Por lo común, la actividad laboral de la persona deja en la estructura de los huesos una impresión tan enorme que por su forma y estructura puede juzgarse, en rasgos generales, sobre el carácter de la actividad profesional.

Los mismos huesos metacarpianos de un obrero y de un trabajador intelectual son normales, pero representan las variantes extremas de la variación individual condicionada no sólo por los factores de la filo y ontogénesis, como interpreta la teoría de Shevkunenka, sino también por los factores socia-

les exteriores, o sea, por los factores del medio biosocial del individuo. El estudio de esta anatomía individual de las personas concretas y su actividad laboral constituye precisamente el contenido de la anatomía de los individuos de diferentes profesiones.

Esta anatomía tiene importancia práctica para el diagnóstico radiológico, la higiene del trabajo y el peritaje médico-laboral.

Puesto que en el proceso de la construcción de la nueva sociedad tiene lugar la liquidación sucesiva de los límites entre el trabajo físico e intelectual, entre la ciudad y la aldea, cada vez es más grande el número de profesiones industriales y agrícolas que pasan al trabajo con máquinas y autómatas, que no exigen gran carga física.

De aquí surgen las nuevas condiciones sociales que determinan la tendencia al borrado de la diferencia en la estructura de los huesos de las personas de trabajo físico e intelectual.

Entre el número de factores sociales de hoy día se encuentran la cultura física y el deporte, los cuales ocupan en la vida del hombre un lugar cada vez más importante.

El influjo de estos factores sobre la estructura del cuerpo es tan considerable que en la actualidad se ha aislado una rama especial de la anatomía denominada «anatomía deportiva», la cual estudia la acción de distintos tipos del deporte, es decir, las especializaciones deportivas, sobre la estructura del cuerpo humano. Entre las profesiones laborales y deportivas existe una gran semejanza, puesto que unas y otras se basan en la carga física.

La «anatomía deportiva» también estudia el problema de las cargas, cargas insuficientes y sobrecargas. Por eso, muchas cosas relacionadas desde este punto de vista con la anatomía de las personas de diferentes profesiones pertenecen también a la «anatomía deportiva». Mas su particularidad distintiva consiste en aquella importante circunstancia que los ejercicios de cultura física y deporte están entrenando el organismo e influyen favorable y dirigiéndamente sobre su estructura.

Un ejemplo de esto es el estudio del influjo del halterismo sobre el organismo creciente y adulto. Antes existía la opinión de que los ejercicios de la barra de discos en la edad infantil frenan el crecimiento y como resultado influyen nocivamente sobre el organismo creciente. Sin embargo, como han demostrado las investigaciones del colaborador de nuestra cátedra, M. A. Kornev (1974), estos ejercicios hacen más lento el proceso de la sinostosis de los huesos tubulares largos y por eso, al contrario, favorecen su crecimiento más prolongado en longitud. Los temores anteriores resultaron ser injustificados y los ejercicios de la barra se convirtieron en un medio de acción dirigida sobre el organismo creciente con el objetivo de su desarrollo armonioso.

Además, los ejercicios prolongados con la barra de discos, al igual que el halterismo, desarrolla bruscamente todo el cuerpo humano, influye positivamente sobre su constitución física general y fortalece sus huesos, músculos, corazón y otros órganos, a causa de lo cual los halteristas tienen el aspecto de una especie de personas de constitución física poderosa, de grandes tamaños y peso. La «anatomía deportiva» tiene importancia teórica para la anatomía y la práctica, para la medicina deportiva y la higiene del deporte.

2. El progreso científico-técnico, a la par con su aspecto positivo, tiene también el negativo. Entre la persona y su medio biosocial surge el conflicto,

del cual escribió Herzen: «La naturaleza no puede contradecir al hombre, si el hombre no contradice a sus leyes».

La motorización del trabajo y de la vida, la automatización de la producción y de la agricultura, la urbanización y el transporte veloz están conjugados con la disminución brusca de la movilidad de la persona, la hipocinesia, que se convirtió en el «problema del siglo». Engels dijo que no debemos dejarnos seducir por nuestras victorias sobre la naturaleza, puesto que por cada victoria ella nos venga.

En realidad, la limitación de la actividad motora del hombre, provocada por el progreso técnico —la hipocinesia— incita consecuencias nocivas. La tarea de la anatomía moderna es el estudio del influjo de la hipocinesia sobre la estructura del organismo. La hipocinesia está conjugada con el fenómeno de «no utilización», es decir, el déficit o la «atrofia a causa de la inacción».

El autor (M. G. Prives, 1949, 1963) planteó el problema de cargas, sobrecargas y cargas insuficientes, en particular, la hipocinesia, la cual ahora se estudia en la cátedra de Anatomía Normal del I Instituto de Medicina de Leningrado con relación a los sistemas óseo, sanguíneo y linfático.

Como se dijo más arriba, en los obreros que cargaban sistemáticamente sus huesos y que eran observados por nosotros durante 10 años, se puede señalar el aumento de la hipertrofia de trabajo de los huesos metacarpianos, la cual se manifestó en el aumento de la anchura de la diáfisis, el engrosamiento de la sustancia compacta y la disminución del espacio medular.

Al contrario, en los obreros, que dejaron su trabajo manual se pudo observar el desarrollo sucesivo de la atrofia de la sustancia ósea, que se manifestó en el cambio de la forma del hueso, la disminución de la anchura de la diáfisis y el espesor de su capa compacta y el aumento del espacio medular. Durante el cambio de las profesiones con la carga física aumentada a la profesión relacionada con su disminución, los huesos reflejan exactamente mediante su estructura anatómica estos cambios en la vida de la persona. Fenómenos análogos pueden observarse en otros sistemas del organismo. Así, en sistema sanguíneo se señalan los siguientes cambios condicionados por la hipocinesia:

1. En los plazos tempranos del influjo de la hipocinesia general predomina la dilatación de todos los eslabones del cauce vascular, la cual es sustituida por el estrechamiento notable.

2. En el cauce intraorgánico y en especial en el cauce microcircular de los músculos tienen lugar cambios máximos. Aquí se señalan tanto los cambios cuantitativos, como también los cualitativos.

3. Al pasar 4-6 meses, en el fondo de la atrofia de los músculos del miembro el número de capilares disminuye, se modifica la estructura de sus paredes y se vacían los capilares.

4. La capacidad general del cauce vascular de los músculos, después de 6 meses, disminuye en más de la mitad.

5. Los cambios del cauce vascular de los músculos flexores están expresados más fuertemente que los de los músculos extensores.

6. Después de la acción de la hipocinesia durante 4 semanas, la estancia subsiguiente de 2 semanas de los animales en la libertad no provoca el restablecimiento de la estructura normal del cauce muscular.

7. Bajo el influjo de la hipocinesia el desarrollo de las colaterales arteriales se frena. Las colaterales formadas son estrechas, deficientes y no se con-

vierten en tractos arteriales anchos, como suele suceder en condiciones ordinarias. Al contrario, bajo el influjo de la carga funcional aumentada las redes de colaterales arteriales son más densas y las propias colaterales son más anchas y sinuosas. En las condiciones de reposo relativo las colaterales se desarrollan con más lentitud y en menor número (A. V. Drozdova).

Se estudió el influjo de la hipocinesia general sobre los vasos sanguíneos de distintos órganos: hígado (A. V. Drozdova, 1970), corazón (L. A. Alexina, 1974), bronquios (V. S. Baibara, 1972), pulmones (A. A. Kacimtzov, 1973), cerebro (O. M. Mijailova, 1973), bazo (N. T. Nesterenko, 1973), testículo (E. F. Palazhchenko, 1973) e intestino (M. V. Nikitin, 1974 y R. G. Riskevich, 1975).

Al generalizar los datos obtenidos sobre el influjo de la hipocinesia en los vasos sanguíneos de distintos órganos, se puede sacar la siguiente conclusión. En caso de hipocinesia **las arterias se inyectan no uniformemente, a causa de lo cual su número total es menor que en el estado normal y además, se forman zonas poco vasculares e incluso avasculares. La dirección de las arterias cambia, en cuyo resultado se modifica la arquitectónica general del cauce arterial.**

El calibre de las arterias no es igual con respecto a la extensión: las arterias bien se dilatan, bien se estrechan, formándose istmos. Los troncos arteriales no son rectos sino sinuosos, sus contornos son irregulares y ondulados. En algunos lugares se encuentran aneurismas solitarios, adelgazamiento de la pared e incluso roturas.

Según los datos más recientes (A. K. Kosourov, 1981), las arterias principales de tipo muscular en las condiciones de limitación de la actividad motora adquieren los rasgos de la organización de las arterias de tipo elasticomuscular e incluso elástico, lo que testimonia el debilitamiento de sus funciones de conducción y de distribución.

Los capilares forman una red irregular y no uniforme constituida por vasos no rectos y sinuosos de calibre desigual, mayor o menor que en el estado normal. En algunos lugares los capilares están dilatados bruscamente y en otros están estrechados hasta la interrupción completa.

Las venas cambian casi del mismo modo que las arterias. En unos lugares hay sus dilataciones con la formación de várices locales e incluso roturas. Datos parecidos fueron obtenidos de manera análoga en los experimentos con la corriente linfática colateral.

Se establecieron las siguientes regularidades (M. G. Prives, 1944, M. G. Prives y N. I. Zotova, 1960): el restablecimiento de la vía rota de la corriente linfática pasa por 3 etapas: la primera abarca los plazos postoperatorios tempranos, cuando la corriente linfática se realiza, en lo primordial, por las colaterales y la vía principal no funciona (1-3 semanas); la segunda es media (3-6 semanas), cuando comienzan a desarrollarse las anastomosis directas entre los extremos interrumpidos de la vía principal. En esta etapa, junto con la multitud de colaterales funciona también la vía principal; y la tercera es tardía (desde 6 semanas hasta 6 meses), cuando disminuye poco a poco la importancia de las colaterales y se restablece por completo la vía principal de la corriente linfática.

En caso de la carga física (M. G. Prives, 1963) el restablecimiento de la vía principal linfática, interrumpida por la extirpación del linfonodo poplíteo, se efectuaba más rápidamente que por lo común. En el miembro que ex-

perimentó una carga física intensa, el desarrollo del flujo linfático colateral se realizaba más rápidamente, en promedio de 5-6 semanas, en comparación con el miembro que se encontraba en estado de reposo relativo, y 2-3 semanas antes, en comparación con las condiciones ordinarias de la circulación linfática colateral. Con la carga física provocada por la inmovilización del miembro fijado en vendaje de yeso (L. A. Alexina, 1968), el restablecimiento de la vía principal interrumpida y la formación de colaterales linfáticas sucede más lentamente que en las condiciones ordinarias, observándose la dificultad del flujo de la linfa, especialmente por los vasos superficiales.

De tal manera, el problema planteado ante nosotros con respecto de las cargas, sobrecargas y cargas insuficientes con arreglo a la formación de las colaterales linfáticas se puede resolver teniendo en cuenta los datos siguientes: la carga física intensa provoca el desarrollo acelerado de colaterales linfáticas, en el caso de la carga insuficiente la formación de colaterales linfáticas sucede más lentamente que en las condiciones ordinarias.

En general, la hipocinesia, que constituye el contenido de uno de los problemas biosociales del siglo, provoca en el organismo grandes cambios de carácter de adaptación. Estos cambios en el sistema óseo se reducen a la atrofia de la sustancia ósea como resultado de la inactividad (a causa de la «inutilidad») y en los sistemas sanguíneo y linfático, a la anchura no uniforme de la luz de las arterias en forma de istmos, la sinuosidad y la irregularidad de los contornos, el adelgazamiento de su pared y las roturas de algunos vasos.

Al eliminar la hipocinesia y al regresar a la actividad, los cambios descritos se readaptan y los órganos correspondientes se normalizan, sin pasar a la patología. Pueden ser patológicos bajo la acción muy prolongada de la hipocinesia. Las regularidades descubiertas de los cambios anatómicos de los vasos provocados por la hipocinesia demuestran las vías para su profilaxis y tratamiento, lo que tiene importancia teórica para la anatomía y la práctica en la clínica, teniendo en cuenta la presencia de enfermos que se encuentran largo tiempo en condiciones de régimen de cama.

IMPORTANCIA DEL PRINCIPIO DE LA INTEGRIDAD PARA LA ANATOMÍA

(SÍNTESIS DE DATOS ANATÓMICOS)

Al concluir la exposición de la estructura del cuerpo humano hay que señalar lo siguiente:

Por lo general, la Anatomía estudia el organismo humano por sistemas, por lo que se denomina sistemática (sobre esto ya se habló en «Generalidades»). Tal estudio se dicta por la imposibilidad de abarcar de una vez toda la complejidad de la estructura del organismo; por eso es imprescindible dividirlo artificialmente en partes y usar el método del análisis.

El estudio analítico, tan necesario, da un punto de vista no del todo correcto, mecanicista, respecto del organismo como una suma de sistemas y no educa en la representación debida, dialéctica, del organismo como un todo único. El método de la sección del cuerpo humano en partes y su estudio por

sistemas condujo al punto de vista incorrecto de la anatomía sólo como una *ciencia desmembrada, analítica, que al parecer no se plantea el objetivo de investigar el organismo en su unidad*. La anatomía sufre por tener tal nombre (*anatomía*, dividido), que sólo señala el método principal, pero no el único de la investigación (Braus).

Pero, en realidad, la anatomía es la ciencia de la estructura no sólo de los sistemas por separados, sino de todo el organismo humano. Por eso, además del análisis, hace uso de la síntesis, con cuya ayuda trata de componer una representación íntegra de la estructura del cuerpo humano.

1. La síntesis de los datos anatómicos debe efectuarse, ante todo, para la *correcta presentación de cualquier órgano, el cual, siendo una parte del organismo, resulta ser también una formación íntegra*. La integridad del organismo no es la suma aritmética de los tejidos que lo componen, sino una unidad orgánica en la que unas partes interaccionan estrechamente con las otras.

Esto es particularmente evidente en los órganos que tienen varias funciones y se diferencian por diversos caracteres, como, por ejemplo, el hueso. Hasta hace poco se suponía que la sustancia ósea era sólo un estuche para la médula que mecánicamente llena el espacio medular y las celdas de la sustancia esponjosa. Con eso, el hueso cumple una función mecánica (apoyo, movimiento y defensa), y la médula ósea una función biológica (hemopoyesis, inmunidad). Pero, en realidad, el hueso vivo, a diferencia del macerado, consta no sólo de sustancia ósea de estructura determinada, sino también de los cartílagos articulares y del periostio que le cubre y de la médula ósea que llena su cavidad. Entre la sustancia ósea y la médula ósea hay no sólo una conexión topográfica, sino también estructural y funcional. Ambas funciones (mecánica y biológica) están unidas estrechamente. La función hemopoyética normal de la médula roja condiciona el hueso bien construido y en función, y al lesionarla también sufre la estructura del hueso (S. Krompecher, 1957); y al contrario, la sustancia ósea influye profundamente sobre la médula contenida en sus cavidades y celdas.

La unidad de estas dos partes del hueso está condicionada por la comunidad de irrigación sanguínea (M. Prives) y la inervación (A. Otelin). Gracias a esto, el reforzamiento de la función mecánica condicionado por el gran trabajo de la musculatura, está unido al aumento de irrigación sanguínea de la sustancia ósea y de su inseparable médula ósea. Una mejor alimentación de la médula determina el mejoramiento de sus funciones hematopoyética e inmunobiológica, que saludablemente se refleja sobre la actividad vital. *Esto es lo que constituye una de las partes positivas de la cultura física.*

Una articulación cualquiera del organismo vivo no es sólo huesos y sus uniones, sino también formaciones que pertenecen a los diferentes sistemas descritos por separado, a saber: los músculos que ponen en movimiento las palancas óseas; los vasos y nervios que aseguran la regulación neurohumoral y la piel que cubre la articulación. Sin la participación de todos estos componentes la articulación no puede actuar.

Lo dicho se refiere a la estructura de cualquier órgano interno. Así, por ejemplo, el hígado, además de sus estructuras específicas (células hepáticas, conductos biliares y otras), consta de formaciones que pertenecen a diferentes sistemas, como son los nervios del hígado y sus vasos (arterias, ramificaciones de la vena porta, venas hepáticas y vasos linfáticos). Todos ellos son parte componente del órgano. Con eso, los vasos intraorgánicos se distribuyen

en el órgano correspondientemente con la estructura, la función y el desarrollo del órgano y del organismo en su conjunto (M. Prives).

De igual modo los nervios se distribuyen en el mismo. De esto se deduce que, en esencia, no puede hablarse por separado del órgano y de sus vasos y nervios, ya que éstos entran anatómicamente y fisiológicamente en el contenido del órgano y sin ellos no puede comprenderse su estructura. Por eso, al exponer cada órgano, en el manual se hace un informe sobre su vascularización e inervación.

Otro ejemplo de integridad del órgano interno es el pulmón. Según el nivel de investigación del mismo se separan diferentes partes: el nivel macroscópico — lóbulos y segmentos; el macro-microscópico — lobulillos y ácinos; el microscópico — alvéolos y células, y el ultramicroscópico — elementos celulares y moléculas. Pero todas estas partes del pulmón representan «la unidad orgánica de partes diferenciadas que se distinguen entre sí» (G. Yugaï, 1962). La estructura específica de los pulmones está constituida por el parénquima respiratorio y los bronquios. Estos últimos están acompañados de nervios y vasos que pertenecen a diferentes sistemas: arterias y venas bronquiales, arterias y venas pulmonares, vasos linfáticos. Todos van paralelamente uno al otro, subordinándose a las leyes comunes de la estructura del pulmón, y constituyen no la suma aritmética de sumandos, sino una unidad orgánica interna condicionada por el origen y desarrollo del pulmón en la marcha de la evolución y en la ontogénesis. A su vez, este desarrollo está determinado por el papel formador de la función respiratoria, lo que es uno de los reflejos de la unidad del organismo y el medio, adaptación a este último no sólo del organismo entero, sino de sus órganos aislados. De esta manera, la integridad estructural del órgano es una cualidad históricamente surgida y desarrollada (D. Zhdanov). Para comprender esta cualidad se necesita no sólo del análisis, sino también de la síntesis.

2. La síntesis de los datos anatómicos debe realizarse no sólo con respecto de cada órgano, sino también de una gran *parte del cuerpo*. En calidad de ejemplo, tomemos el tronco, donde después del nacimiento se conserva el carácter segmentario. Los segmentos —somitas— determinan la estructura metamérica y la de todas las demás partes del mismo: esclerotoma, miotoma y neurotoma. Por eso los sistemas (óseo, muscular y nervioso), que se desarrollan de estas partes del somita, y también el sistema vascular, adquieren la estructura segmentaria.

Por consiguiente, los segmentos representan formaciones únicas, constituidas por diferentes sistemas, a saber: de los huesos (costillas), músculos (musculatura intercostal), nervios (nervios intercostales) y vasos (arterias intercostales, venas y vasos linfáticos). Todas estas estructuras, pertenecientes a diferentes sistemas, están dispuestas en cada segmento paralelamente entre sí y constituyen una formación anatómica única (fig. 515).

Puesto que en el cuerpo del embrión, además de somitas, hay también órganos axiales situados a lo largo del cuerpo (cuerda y tubo neural), los órganos desarrollados segmentariamente resultan estar unidos con los axiales. Por eso, una serie de sistemas tienen partes situadas a lo largo del cuerpo y también transversalmente, a saber: en el sistema óseo del tronco participan la columna vertebral, dispuesta en el eje del cuerpo, y segmentos transversos, las costillas. En el sistema nervioso participan la médula espinal, situada a lo largo del cuerpo, y las raíces de los nervios espinales que van transver-

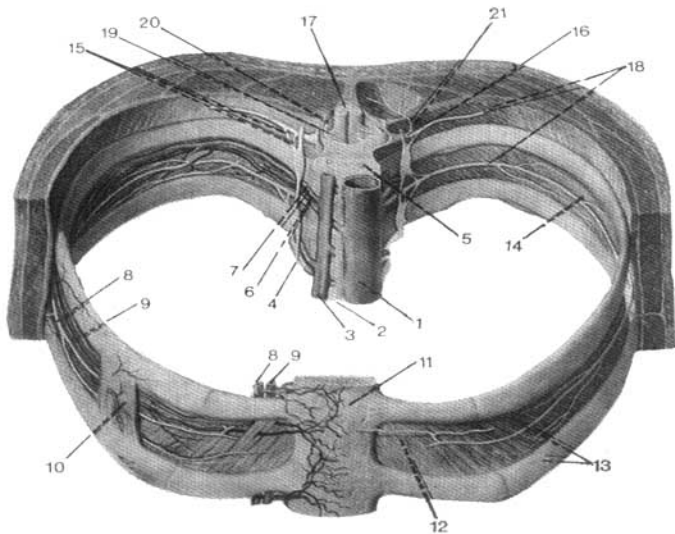


Fig. 515. Estructura segmentaria del organismo.

- | | |
|--|---------------------------------------|
| 1 — aorta torácica; | 11 — cuerpo del esternón; |
| 2 — conducto torácico; | 12, 14 — músculo intercostal interno; |
| 3 — vena ácigos; | 13 — costillas; |
| 4 — tronco simpático; | 15 — ramos comunicantes; |
| 5 — vértebra; | 16 — nervio espinal; |
| 6, 8 — arteria intercostal posterior y sus ramos (8); | 17 — médula espinal; |
| 7, 9 — vena intercostal y sus afluentes (9); | 18 — nervios intercostales; |
| 10 — músculo intercostal externo (en su mayor parte está extirpado); | 19 — raíz anterior; |
| | 20 — raíz posterior; |
| | 21 — ramo dorsal. |

salmente. En el sistema arterial participan la aorta, situada longitudinalmente, y sus ramos transversos — las arterias intercostales y las lumbares. En el sistema venoso, las venas cava inferior, ácigos y hemiaácigos que van longitudinalmente, y sus afluentes transversos, las venas lumbares e intercostales. En el sistema linfático, el conducto torácico, que va longitudinalmente, y los vasos linfáticos intercostales que desembocan en el mismo. En el sistema muscular del tronco, unos músculos están dispuestos a lo largo del cuerpo (músculo erector espinal, etc.) y otros en forma de segmentos (entre las costillas y las vértebras).

De este modo, los sistemas óseo, muscular, nervioso y vascular del tronco, siendo diferentes son al mismo tiempo partes de un todo y reflejan en su topografía las mismas leyes comunes de la estructura del organismo. Como resultado de eso, todos ellos se sitúan, en medida considerable, paralelamente

uno al otro y constituyen segmentos únicos del cuerpo. Sobre este reflejo de los principios comunes de la estructura del organismo íntegro ya se habló al exponer las leyes estructurales de casi todos los sistemas: ósea, muscular, vascular y nervioso.

A los órganos del embrión situados longitudinalmente pertenecen también el intestino primario, dispuesto paralelamente a la cuerda y el tubo neural. Por eso, el tracto digestivo desarrollado fundamentalmente del tubo intestinal, también va a lo largo del cuerpo, en la misma dirección que la columna vertebral y la médula espinal. Eso indica la semejanza topográfica en la disposición de los órganos, tanto de la vida animal como vegetativa.

3. En la exposición precedente, *los órganos de la vida animal se examinaban separadamente de los de la vida vegetativa.*

En el organismo íntegro vivo estos dos grupos de órganos constituyen una unidad inquebrantable. Como ejemplo puede servir el músculo esquelético como órgano. Este no sólo consta de tejido muscular estriado, sino también de diferentes tipos de tejido conjuntivo que forman los tendones, las fascias y las capas intermedias entre los fascículos de las fibras musculares. La parte orgánica de cada músculo son los nervios y los vasos con la musculatura lisa que contiene su pared. De acuerdo con la presencia de tejido muscular estriado y liso, por cada músculo pasan fibras nerviosas que pertenecen a diferentes partes del sistema nervioso — de la vida animal y de la vegetativa.

Los nervios de la vida animal realizan la inervación funcional del tejido muscular estriado, es decir, cumplen la función de la vida animal (movimiento). Los de la vida vegetativa aseguran la inervación vasomotora del tejido muscular liso de los vasos, y la inervación trófica, es decir, cumplen las funciones de la vida vegetativa (metabolismo, alimentación). Por consiguiente, en cada músculo se efectúa la unión de funciones de la vida animal y vegetativa, gracias a la presencia de los representantes de la musculatura lisa y estriada, y también de las partes animal y vegetativa del sistema nervioso único.

Los órganos de la vida animal y vegetativa se encuentran en determinadas relaciones mutuas. Un ejemplo de ello son las relaciones recíprocas de los vasos, nervios y músculos, los primeros de los cuales constituyen órganos vegetativos y los demás, los de la vida animal. Los vasos y nervios en una parte considerable, van juntos y dispuestos paralelamente entre sí, reflejando en su trayecto las leyes comunes de la estructura del cuerpo, de lo cual se habló en los capítulos correspondientes a la angiología y neurología.

Estos se encuentran en relaciones recíprocas específicas con los músculos y fascias, y estas últimas, rodeando los vasos y nervios, forman fascículos vasculonerviosos. N. Pirogov estableció una serie de leyes sobre la disposición de los vasos entre los músculos y fascias, de las cuales, la principal enuncia: *«todas las vainas por las que pasan los vasos están formadas por las fascias de los músculos vecinos inmediatos»*. El conocimiento de estas relaciones topográficas mutuas tiene gran importancia en la cirugía.

4. La síntesis de los conocimientos anatómicos debe efectuarse también respecto al organismo como un todo único.

La integridad del organismo es una manifestación de la ley del materialismo dialéctico sobre el enlace común de los objetos y fenómenos.

C. Marx dijo que la forma superior de la integridad resulta ser el todo orgánico, es decir, un todo tal que tenga capacidad para el autodesarrollo y la

autorreproducción. Desde el punto de vista de la cibernética es necesario tener también en cuenta la capacidad del todo para el autocontrol.

Estas propiedades fundamentales del todo —autodesarrollo, autorreproducción y autocontrol— son factibles gracias a los procesos internos de interacción entre las partes y entre el todo y el medio que le rodea. Bajo este concepto de la integridad se encuentra precisamente el organismo.

Alrededor de los puntos de vista acerca del organismo tuvo y tiene lugar una lucha ideológica entre el materialismo y el idealismo y entre el materialismo dialéctico y el mecanicista. El mecanicismo considera al organismo como una suma de partes, negando el principio que las une.

El materialismo dialéctico enseña que la integridad no es un agregado mecánico de partes invariables, sino una unidad orgánica interna. El organismo *no es una simple suma de huesos, cartílagos, músculos, sangre y nervios* (Engels). El todo es un sistema complicado de relaciones mutuas de elementos y procesos que posee *una cualidad particular* que le distingue de otros sistemas. Con eso, el todo es mayor que la suma de sus partes, pues tiene una nueva cualidad sólo a él inherente. Y la parte es un elemento del sistema subordinado al todo. Respecto del organismo, la nueva cualidad de integridad es la capacidad del organismo para la vida independiente: autocontrol, autorreproducción, autodesarrollo y metabolismo con el medio que le rodea.

«El organismo es una forma especial de la integridad, integridad biológica que representa un sistema complicado de relaciones mutuas e interdependencias en su esencia y en el desarrollo de los órganos, tejidos, células, etc.» (S. Gurvich, V. Petlenko, G. Zaregorodsev, 1964). Para una mejor comprensión de la integridad hay que tener en cuenta las relaciones recíprocas del todo y las partes. «Bajo el concepto del todo, el materialismo dialéctico sobreentiende la interacción, la correlación y la unidad de las partes que entran en uno u otro objeto... cada parte suya es al mismo tiempo la manifestación de la esencia del todo, de sus funciones» (G. Zaregorodsev, 1966).

El sistema nervioso es el principal del organismo y cumple diversas funciones.

1. a) Desde el punto de vista de la filosofía del materialismo dialéctico, el sistema nervioso es la materia organizada de una manera especial;

b) es el producto superior de la naturaleza terrestre, capaz de conocerla y de conocerse a sí mismo, y de transformar la naturaleza de acuerdo con las necesidades del hombre;

c) desde el punto de vista de la teoría del reflejo de Lenin, es el órgano del reflejo de la realidad en nuestra conciencia.

2. Desde el punto de vista de la cibernética, el sistema nervioso es el órgano de la información, autodirección y autorregulación.

3. Desde el punto de vista de la anatomía y la fisiología y de la idea del nervismo que está en su base, éste representa el sistema rector de la unión, la integración del organismo en un todo único y de su equilibrio con el medio ambiente. *El todo juega el papel fundamental en la relación de las partes.* Tal subordinación es tan considerable que una parte aislada del organismo no puede cumplir las funciones inherentes a ella en los marcos del organismo. El ejemplo de los leucocitos, citado en el tomo I, puede ilustrar este concepto.

Pero el todo puede existir como organismo después de la pérdida de algunas partes que no tienen importancia vital. Sobre esto se basa toda la prácti-

ca quirúrgica relacionada con la ablación de órganos y partes del cuerpo (amputación, extirpación, resección, etc.).

En los animales inferiores el organismo a veces sacrifica sus partes para salvar el todo, por ejemplo, el cangrejo — una pinza; la lagartija — la cola; la holoturia — las vísceras. Procesos análogos se observan también en el hombre, por ejemplo, el endurecimiento de la epidermis, la renovación constante de las células y elementos sanguíneos.

La integridad del organismo es reconocida no sólo por el materialismo dialéctico, sino por el idealismo. El idealismo también trata de buscar *el principio de la unión de las partes, pero este principio no es material*.

El materialismo dialéctico enseña que en la base de la unión, de la integración del organismo, se encuentra *el principio material*. Tal principio, como se sabe, resulta ser la regulación neurohumoral con el papel rector del sistema nervioso.

La integridad del organismo tiene *el substrato anatómico material*, que está formado por:

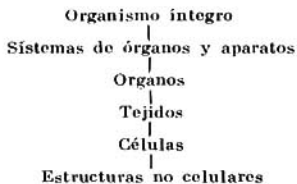
1. El sistema nervioso, que establece *los enlaces nerviosos* del organismo.

2. El aparato endocrino, que elabora hormonas, las que penetran en la sangre y otros líquidos del cuerpo; las vías de conducción de los líquidos son los vasos. Gracias a los líquidos se establecen *los enlaces humorales* del organismo.

3. El tejido conjuntivo, que en forma de ligamentos, membranas, fascias y otras estructuras del esqueleto blando, une los órganos del cuerpo en una masa única y constituye *los enlaces mecánicos* del organismo.

Los enlaces, con cuya ayuda se realiza la unión, la integridad del organismo, tienen dos tipos principales: 1) subordinación; 2) coordinaciones y correlaciones.

La subordinación de todas las partes del organismo se realiza por el siguiente esquema:



Los órganos, tejidos y células son estructuras particulares que sirven para la adaptación del organismo al medio. Cada una de ellas tiene independencia relativa y es, a su vez, una formación íntegra.

Por consiguiente, la integridad se manifiesta de diferentes maneras, a distintos niveles de investigación: en el nivel macroscópico — en forma de sistemas de órganos, órganos separados y tejidos; en el macro-microscópico — en forma de tejidos; en el microscópico — en forma de células y estructuras no celulares; en el ultramicroscópico — en forma de estructuras no celulares, partes de células y moléculas.

Las estructuras particulares del organismo —órganos, tejidos y células—

estando unidas en un todo, representan por sí mismas una estructura íntegra y tienen una autonomía relativa en el sistema del organismo.

Gracias a esto, en algunos tipos de muerte clínica del organismo como un todo, sus partes conservan la capacidad de vivir, y con medidas oportunas de reanimación el organismo puede revivirse.

Esta misma autonomía relativa permite desconectar el corazón de la circulación en una operación del corazón en seco, y nuevamente conectarlo a la corriente común de sangre después de la intervención.

Hay que tener en cuenta que el organismo no se compone de partes relativamente independientes, no son los órganos y las células los que crean el organismo, sino que estas partes se forman por el organismo a medida de la complicación de su estructura y funciones, a medida de su diferenciación. El organismo se diferencia conservando su integridad.

Y cuanto más lejos vaya esta diferenciación, tanto más órganos, tejidos y células surgirán en el organismo, tanto más difícil y complicado será unirlos, integrarlos en un todo único. Cuanto más profunda sea la diferenciación, tanto más superior es la integración. La diferenciación y la integración constituyen una unidad dialéctica. Así es la característica breve de los enlaces del organismo que se realizan por el tipo de subordinación.

Otro tipo de enlace son las coordinaciones y correlaciones.

La coordinación representa las interdependencias del desarrollo de los órganos en la filogénesis y las correlaciones en la ontogénesis.

Como ejemplo de coordinación tenemos la interdependencia del desarrollo de la mano y el cerebro en el proceso de la evolución. En los cuadrúpedos, el miembro anterior no es una mano y sirve como medio de desplazamiento del cuerpo. En correspondencia a tal función y estructura del miembro anterior está constituida también la corteza del encéfalo, en particular, su zona motora. En los monos antropoides, el miembro anterior se convierte en la mano, que tiene la propiedad de agarrar los objetos. Tal mano conserva también la propiedad de servir como medio de desplazamiento, pero junto a eso puede agarrar los objetos hechos por la naturaleza y utilizarlos. En correspondencia con el surgimiento de la función prensora de la mano, en la corteza cerebral se desarrollan los extremos corticales de los analizadores, particularmente, en la zona motora, y se originan nuevos campos. En fin, en el hombre la mano se convierte en órgano de trabajo, que elabora medios de producción. «Y lo que era muy provechoso para la mano, lo fue también para todo el cuerpo, al cual la misma servía...» (C. Marx y F. Engels, Obras, 2ª ed. rusa, t. 20, pág. 488).

En correspondencia con la nueva función de la mano como órgano de trabajo, surgen nuevos campos en la corteza cerebral. En su zona motora, como se sabe, está proyectado todo el cuerpo. El territorio más grande lo ocupa el brazo; de este territorio, la mayor superficie corresponde a la mano, y del territorio de la mano el dedo grueso, que tiene la capacidad de oponerse a los otros dedos.

De esta manera, el desarrollo de la corteza cerebral corresponde al desarrollo del brazo y sus partes, que tienen contacto directo con el medio de trabajo. Esto confirma la teoría de Engels que el trabajo contribuyó al desarrollo del encéfalo.

Por consiguiente, la mano y el cerebro, en el proceso de la evolución, se encuentran en coordinación dinámica.

La correlación es la interdependencia de las partes, donde cualquier cambio de una de ellas se refleja en las otras y representa en sí la respuesta al cambio de las partes que actúan sobre una de éstas (G. A. Yugai, 1963).

La existencia de enlaces correlativos sirvió de base a la conocida teoría de la correlación de Cuvier. En base a esta teoría se creó el concepto actual sobre la constitución del hombre, en particular, sobre la interdependencia entre el tipo de constitución física y disposición de las vísceras, de lo cual ya se habló en el tomo I.

Gracias a la correlación entre el tipo de constitución física y la topografía de las vísceras, por la estructura externa del cuerpo pueden imaginarse las particularidades de la constitución interna. Por eso, para un diagnóstico preciso es muy importante tomar en consideración la constitución de la persona dada. La constitución es la manifestación de la integridad del organismo.

Las correlaciones topográficas representan interdependencias de los órganos de diferente estructura y funciones. Un ejemplo de esto es el segmento (véase pág. 445).

Por consiguiente, al efectuar la síntesis de los datos anatómicos hay que tener presente los enlaces correlativos, tanto entre los órganos y sistemas aislados, como entre la constitución interna y la externa del cuerpo.

Así, pues, la unión del organismo en un todo único, su integración, se realiza por diferentes formas del desarrollo correlativo de las partes — por la correlación, la coordinación y la subordinación.

En las correlaciones (y coordinaciones) las partes se destacan como formaciones más o menos iguales.

La subordinación es dependencia de las partes.

En la base de la integración, unión de las partes del organismo en un todo único, se encuentra la reacción de adaptación del organismo al medio ambiente (G. Yugai, 1963).

5. El método de la síntesis descubre los enlaces entre *la estructura del organismo y el medio que le rodea*, que influyen formativamente sobre los órganos y el organismo en conjunto.

ANATOMÍA CÓSMICA *

Con el desarrollo de la aviación supersónica y la cosmonáutica, el organismo humano comenzó a someterse a las acciones extremas de los vuelos (sobrecargas de gravitación, ingravidez, hipocinesia, hipodinámica, etc.).

El organismo sano y entrenado experimenta la acción de estos factores extremos y se adapta a los mismos no sólo mediante la adaptación fisiológica, sino también de la reconstrucción morfológica de los órganos y sistemas del cuerpo.

* La anatomía cósmica del sistema vascular comenzó a estudiarse, por vez primera, en la cátedra de Anatomía Normal del I Instituto de Medicina «Académico I. P. Pávlov» de Leningrado, bajo la dirección del profesor M. G. Prives y colaboradores: V. Stepanov, A. Eremin, A. Drozdova, N. Zotova, I. Preobrazhenskaya, A. Kosourov, V. Muratikova, V. Shishova, L. Alexina, L. Savinova, etc; y más tarde en la cátedra de Anatomía Normal de la Academia Militar de Medicina (B. Bardina y otros).

El estudio de estos cambios estructurales del organismo sano, que se adapta a las nuevas condiciones de los vuelos, constituye el contenido de una nueva dirección: la anatomía de las personas de diversas profesiones, denominada por nosotros anatomía cósmica.

En relación con la salida del hombre al cosmos, éste comenzó a penetrar en un medio exterior nuevo, el extraterrestre, o sea el espacio cósmico con sus propiedades de otro tipo: ausencia de atmósfera aérea y de atracción terrestre. Esta salida obligó a mirar de una manera nueva la anatomía de las plantas, los animales y el hombre, que en mucho es la expresión morfológica de la adaptación de la naturaleza viva al campo de la gravitación terrestre.

Toda la evolución precedente del organismo humano tuvo como fuerza motriz su adaptación a la vida en la Tierra, en particular, a la atracción terrestre (gravitación). Eso puede verse claramente, por ejemplo, en el desarrollo del aparato locomotor de los vertebrados. En ellos aparece el esqueleto duro y la musculatura poderosa. Además, en los animales que viven en el agua (peces), donde el peso de su cuerpo está aligerado, el esqueleto óseo está desarrollado aún débilmente e incluso, ausente (peces cartilagosos); también están ausentes los miembros de sostén, pero tienen aletas, las cuales son dispositivos para moverse en el agua. Al salir los vertebrados del agua a la tierra firme, donde la fuerza de gravitación aumenta, los animales adquieren nuevos dispositivos para moverse — los miembros inferiores y superiores — con cuya ayuda, al principio, se arrastran solamente sobre el vientre (reptiles) o se desplazan del agua a la tierra firme (cocodrilos).

En lo posterior, con el desarrollo de los miembros inferiores y superiores, los animales poco a poco, como si arrancasen el vientre de la tierra, se ponen en cuatro patas (cuadrúpedos) o incluso en dos (marcha vertical del hombre).

La neumatización de los huesos y la transformación de los miembros anteriores en alas en los pájaros les permite volar.

De tal manera, toda la estructura del aparato locomotor está determinada por las fuerzas de atracción terrestre y el propio movimiento y otras funciones mecánicas (apoyo) en su superación.

Desde este punto de vista el aparato locomotor puede considerarse como un aparato de superación de la gravitación (aparato de antigravitación). Desde este mismo punto de vista es necesario considerar también la estructura de los órganos que lo componen: huesos, articulaciones y músculos.

Así, la estructura del hueso a base de la sustancia compacta y esponjosa, la disposición de las trabéculas óseas, en correspondencia con la dirección de las fuerzas de compresión y de distensión y el contenido de sales de calcio, etc., en la sustancia ósea se determina por las fuerzas de gravitación. Eso se demuestra por el hecho de que en las condiciones de ingravidez se observa la descalcificación de la sustancia ósea, su rarefacción (osteoporosis), el adelgazamiento de la sustancia compacta, el trastorno de la estructura y la forma habituales del hueso y su crecimiento más lento. También los músculos pierden la disposición y la dirección normales de sus fibras, éstos se adelgazan y comienza su degeneración.

El análisis de los cambios de todos los elementos del aparato locomotor muestra que en las condiciones de ingravidez el organismo se comporta como si tratase de liberarse de aquellas estructuras que le son innecesarias en estas condiciones. El aparato de superación de la gravitación en las condiciones del campo de atracción de la Tierra trabaja en unión con el analizador estatociné-

tico. Este último, basándose en su estudio en las condiciones de ingravidez, se considera ahora no sólo como el analizador del equilibrio, la estática y la dinámica del cuerpo, sino como el analizador de las fuerzas de atracción terrestre.

Este analizador está ligado sólo históricamente y en tosco sentido anatómico con el analizador del oído, por eso, según la tradición, ambos se unen en el órgano del oído y del equilibrio.

En realidad, en los animales vertebrados y en el hombre hay un analizador aislado del sentido de la atracción terrestre y del espacio, el cual se denomina no del todo acertadamente, **analizador estatocinético**. Tiene su receptor, llamado por Ya. A. Vinnikov receptor de la gravitación, el cual se localiza en el utrículo, el sáculo y los canales semicirculares. Tiene su nervio, el nervio vestibular, que entra en la composición del nervio vestibulococlear (VIII par de los nervios craneales), que contiene también el nervio aislado del analizador acústico.

Existen también sus núcleos en el encéfalo y la terminación cortical en sus lóbulos temporal y parietal (véase pág. 397).

Las señales que llegan del receptor de la gravitación se elaboran en la terminación cortical del analizador estatocinético. Desde aquí los impulsos correspondientes pasan a la parte eferente del sistema nervioso del aparato locomotor y de superación de las fuerzas de la atracción terrestre, formando el sistema funcional (P. A. Anojin) de adaptación a las fuerzas de atracción terrestre y de su superación. Además, el cuerpo siempre se apoya contra algo, excepto unos segundos durante el salto.

De tal manera, toda la evolución del hombre en las condiciones de vida en nuestro planeta favoreció la aparición de un órgano especial, adaptado a la percepción de las fuerzas de gravitación terrestre. Al desarrollarse junto con el órgano del oído, fue separándose poco a poco del mismo, hasta convertirse en el analizador independiente del sentido de la atracción terrestre.

Por consiguiente, los órganos de los sentidos externos no son cinco, como se escribe comúnmente en los manuales, sino seis: analizadores de los sentidos del tegumento externo, de la atracción terrestre y la posición en el espacio del oído, de la vista, del gusto y del olfato.

Las vísceras están adaptadas también a la vida terrestre. Por ejemplo, todo el tubo digestivo, desde la cavidad bucal hasta el ano, coincide, en general, con la dirección de la fuerza de gravitación. En aquellos segmentos del intestino, en los cuales el contenido se mueve contra estas fuerzas, las últimas se superan mediante la contracción de la musculatura lisa. Gracias a eso, la deglución y el movimiento del alimento por el esófago puede tener lugar, incluso, cuando el hombre está piernas arriba. Todo el desarrollo y la estructura de los sistemas de integración (nervioso y vascular), así como de todo el organismo que ellos reúnen, están adaptados a las fuerzas de atracción terrestre. Un ejemplo brillante de ello, en la esfera del sistema nervioso, es el cerebelo, que es el órgano de adaptación del organismo a la superación de las propiedades de la masa del cuerpo — gravitación e inercia. De los tres estados del cuerpo (sólido, líquido y gaseoso), el líquido es el que en mayor grado se somete a las fuerzas de gravitación terrestre. Por eso, el sistema vascular del hombre tiene dispositivos especiales para superar la gravitación.

El corazón y los vasos empujan la sangre no sólo hacia la tierra, sino también en dirección contraria, como sucede en las arterias de la cabeza, en las

venas y los vasos linfáticos del tronco y de los miembros inferiores y superiores. El movimiento de la sangre hacia arriba se realiza mediante la contracción del corazón y las arterias que superan la fuerza de gravitación y en las venas y los vasos linfáticos la fuerza adhesiva del tórax y la contracción de la pared vascular se completan con las valvas, las cuales impiden la caída de la sangre y de la linfa, que de esta manera resultan ser dispositivos de antigravitación.

Gracias a los mecanismos correspondientes, el sistema cardiovascular realiza su función normal en cualquier posición del cuerpo. Así es en las condiciones habituales. Durante el vuelo de la Tierra al cosmos, el cosmonauta tiene que superar por completo todas las fuerzas de la atracción terrestre y experimentar las enormes sobrecargas de gravitación. Bajo la acción de estas sobrecargas en el sistema vascular del organismo no entrenado se realizan grandes cambios macro y microscópicos de su estructura.

En comparación con el estado normal las arterias sufren los cambios siguientes (M. G. Prives, R. A. Bardina, N. I. Zotova, A. K. Kosourov y otros):

a) el cauce arterial del órgano se inyecta desigualmente, a causa de lo cual se alternan las partes vascularizadas con distinto grado de manifestación, más o menos densidad;

b) la dirección de los vasos se altera y es extraordinaria;

c) los troncos vasculares dejan de ser rectos, convirtiéndose en sinuosos, con sus contornos irregulares y ondulados;

d) el diámetro de los vasos no es igual, en unos lugares se dilatan y en otros se estrechan hasta formarse istmos completos (espasmo).

Al contrario, en algunos lugares se encuentran dilataciones unilaterales locales de tipo aneurisma («microaneurismas») con la atrofia de la pared arterial. Incluso, a veces surgen roturas de la pared del vaso, saliendo su contenido.

Todos los cambios de este tipo condicionan la alteración de la angioarquitectónica normal. Estos cambios microscópicos de los vasos están favorecidos por la pérdida del tono muscular y la elasticidad de la pared vascular como resultado de los cambios degenerativos de las fibras musculares y estásticas (R. A. Bardina).

En el sistema de la microcirculación se observa la sinuosidad y la dilatación no uniforme de los capilares, pequeñas hemorragias, microaneurismas y microvárices (V. V. Kuprianov y V. G. Petrujin).

La red capilar es irregular; bien espesa bien rara. El diámetro de los capilares es desigual: en unos lugares se dilatan bruscamente y en otros se estrechan hasta formarse un istmo completo.

A veces, en la red capilar se encuentran dilataciones parálíticas bruscas de los capilares que ocupan pequeñas partes (N. I. Zotova y O. M. Mijailova).

Las venas cambian casi de la misma manera que las arterias, a saber: a) la angioarquitectónica normal del cauce venoso se altera como resultado del cambio de la dirección de los troncos venosos y la densidad no uniforme de los vasos que se revelan (A. V. Drozdova);

b) las venas son sinuosas, estrechándose y dilatándose irregularmente;

c) en unos lugares surgen dilataciones unilaterales locales, tipo várices («microvárices»), con atrofia de la pared venosa, la cual a veces se rompe, saliendo su contenido fuera de sus límites.

Los vasos linfáticos sufren los siguientes cambios (M. G. Prives y B. I. Pshegornitski):

a) se revela una cantidad mayor de vasos inyectados que en el estado normal:

b) estos vasos son más anchos que por lo común;

c) se marcan bruscamente las valvas de los vasos linfáticos;

d) estos últimos son sinuosos;

e) aumenta la permeabilidad de la pared del vaso, a causa de lo cual la sustancia colorante o de contraste introducida (para la radiolinfografía) sale fuera de los límites a los tejidos circundantes;

f) los linfonodos aumentan.

Los cambios de los vasos linfáticos y los linfonodos señalados son la expresión morfológica del estancamiento de la linfa, condicionado por la acción de las sobrecargas en dirección inversa con respecto al flujo de la linfa. Cuando la dirección del vector de la sobrecarga coincide con la dirección del flujo linfático, estos cambios se manifiestan en menor grado.

Los cambios descritos del cauce vascular (sanguíneo y linfático) dependen de diversos factores:

a) de la magnitud de la sobrecarga de gravitación — cuanto más grande es su magnitud, tanto más bruscos son los cambios anatómicos mencionados;

b) de la dirección del vector de la sobrecarga — el cambio es más brusco en caso de sobrecargas longitudinales que en caso de las transversales;

c) de la dirección del movimiento del líquido en el recipiente — cuando el vector de la sobrecarga se dirige inversamente al flujo de líquido, los cambios son más bruscos y están relacionados con su estancamiento.

Cuando la dirección del vector de la sobrecarga coincide con la dirección de la corriente de la sangre, los cambios son menos manifiestos. Sin embargo, los cambios morfológicos de los vasos, causados por las sobrecargas de gravitación, no sólo se determinan por las leyes de la hemodinámica, sino también por la reacción del sistema nervioso.

Al igual que otros procesos del organismo, la adaptación del sistema vascular a estas condiciones extremas se realiza con ayuda de la regulación neurohumoral, teniendo el papel rector del sistema nervioso;

d) de la dirección de los troncos vasculares; los vasos, cuya trayectoria coincide con la dirección del vector de la sobrecarga, se alteran en un grado menor, que los vasos perpendiculares al mismo.

Teniendo en cuenta estas regularidades y conociendo la dirección de los vasos extraorgánicos e intraorgánicos del órgano dado, se puede predecir con anterioridad el carácter de los cambios anatómicos que surgen bajo la acción de las sobrecargas de gravitación de cada parte del cuerpo, en cada órgano aislado y su porción aislada.

A eso le ayuda el conocimiento de las regularidades de la distribución de los vasos intraorgánicos.

Además, hay que tener en cuenta las formas de la ramificación de los vasos intraorgánicos. Existen dos formas fundamentales: 1) dispersa, cuando el tronco materno se dispersa de inmediato en las ramas filiales en dirección radial, 2) troncal, cuando el tronco materno va en forma de un tronco principal, del cual parten sucesivamente en toda su extensión las ramas filiales paralelas, como los ramos del tronco de un abeto.

En caso de la forma dispersa de la ramificación en distintas partes del

órgano los troncos vasculares tendrán diferente dirección la cual en unos lugares será paralela al vector de la sobrecarga y en otros, perpendicularmente al mismo. Por eso, en un mismo órgano se observarán distintos cambios anatómicos de los vasos.

En caso de la forma troncal o principal de la ramificación de los vasos el tronco materno va a una gran extensión en forma del tronco principal y sus ramas, paralelamente una a la otra. Como resultado de eso, los cambios de los vasos serán aproximadamente iguales en todo el territorio del órgano. De tal modo, la anatomía de los vasos intraorgánicos sirve de base para la anatomía cósmica del sistema vascular. Los cambios en el sistema vascular están relacionados estrechamente con el cambio del aparato nervioso, así como de las paredes de las arterias (M. G. Prives, V. V. Astajova, V. I. Stepansov, A. V. Eremin) y de las venas (S. S. Mijailov, V. M. Klebanov y otros).

Los cambios descritos son la expresión morfológica de la adaptación del organismo a las condiciones especiales (extremas) del vuelo cósmico. Después de la breve acción de las sobrecargas de gravitación, los cambios surgidos pueden desaparecer y el cauce vascular regresará al estado normal (reversibilidad).

El entrenamiento especial previo del organismo puede prever la aparición de los cambios estructurales del cauce vascular, lo que tiene gran importancia práctica para la preparación de los cosmonautas.

Además de las sobrecargas de gravitación, durante la estancia prolongada en la nave cósmica, surge el problema de poca movilidad, puesto que en este caso se nota la limitación de los movimientos —la hipocinesia— que se acompaña del debilitamiento de la fuerza muscular, la hipodinamia, especialmente en las condiciones de ingravidez. La hipodinamia y la hipocinesia se observan también en los enfermos crónicos, los cuales están obligados a estar mucho tiempo en la cama. Son también la consecuencia del desarrollo del transporte y de la automatización de distintos tipos de producción. Debido a eso la hipocinesia comienza a considerarse como el «problema del siglo».

En caso de la hipocinesia y la hipodinamia tienen lugar determinados cambios anatómicos en el cauce vascular: a) la inyección irregular de los vasos, en cuyo resultado su número común se hace menor que en el estado normal y además en unos lugares se forman las zonas poco vasculares o incluso avasculares;

- c) la dirección de los troncos vasculares cambia y se hace extraordinaria;
- d) los troncos vasculares son encorvados, ondulados o sinuosos;
- e) su diámetro no es uniforme, a veces estrecho hasta formarse el istmo completo o es irregularmente dilatado;
- f) en unos lugares se encuentran las dilataciones unilaterales locales de las arterias («microaneurismas») y de las venas («microvárices»).

Los cambios semejantes se observan también en los vasos linfáticos (L. A. Alexina):

- a) se dificulta el flujo de la linfa, debido a lo cual se dilatan los vasos linfáticos;
- b) el aparato de valvas se manifiesta más bruscamente que en el estado normal;
- c) aumenta la permeabilidad de la pared vascular con la salida del contenido del vaso fuera de sus límites;
- d) se revelan los vasos linfáticos de reserva, los cuales no participan por

lo general en el flujo de la linfa de la zona dada del cuerpo, pero que en las condiciones de la hipocinesia se incluyen en el flujo linfático a causa de la dificultad de este último.

Al generalizar la descripción de los cambios señalados de los vasos sanguíneos y linfáticos, se puede ver que los cambios anatómicos del cauce vascular surgidos en caso de las sobrecargas de gravitación y la hipocinesia se parecen y no tienen diferencias de principio; no son específicos para cualquiera de los factores extremos enumerados.

Estos cambios son la expresión morfológica de la adaptación de los sistemas sanguíneo y linfático a las condiciones extremas de los vuelos cósmicos.

La anatomía cósmica constituye una nueva dirección de la anatomía que es parte de la biología y la medicina cósmicas. Ella estudia el cambio de la estructura del organismo y sus órganos y sistemas en el proceso de adaptación del organismo sano a las condiciones especiales (extremas) de la vida en el cosmos y al regresar a la Tierra (readaptación).

Reversibilidad de los cambios señalados. En caso de las acciones fuertes y prolongadas de las sobrecargas de gravitación en el sistema vascular tienen lugar los cambios morfológicos que se mantienen durante muy largo tiempo. R. A. Bardina (1964) observaba la distrofia de la túnica muscular y la armazón elástica de las arterias un año después de cesar la acción de las sobrecargas de gravitación.

Durante las acciones breves, las cuales tienen lugar al volar en los aviones supersónicos, estos cambios suceden, pero el cauce vascular al igual que la pared de los vasos se normalizan, lo que testimonia la reversibilidad de los cambios observados y su carácter de adaptación.

Entrenamiento. Los cambios anatómicos descritos del sistema vascular que surgen bajo la acción de las sobrecargas de gravitación no solamente pueden ser reversibles, sino también prevenidos. Para eso se necesita el entrenamiento especial previo en la centrífuga. Con este fin V. I. Stepantsev y A. V. Eremin han elaborado los gráficos especiales de entrenamiento, basados en los siguientes 5 principios: 1) reiteración de la acción; 2) aumento sucesivo de la magnitud de la sobrecarga; 3) calentamiento; 4) inclusión de las cargas submáximas y máximas y 5) su individualización.

Como han demostrado nuestras investigaciones y las de nuestros colaboradores, los animales previamente entrenados resistieron por completo la carga incluso mortal para el animal no entrenado y se quedaban vivos. Durante la investigación del cauce vascular de distintos órganos de los animales previamente entrenados, su cuadro anatómico permanecía normal o se alteraba insignificadamente (M. G. Prives, 1966, 1968, 1970 y 1971, M. G. Prives, A. K. Kosourov y L. A. Alexina, 1968, M. G. Prives, R. A. Bardina, A. V. Eremin, V. I. Stepantsev y A. K. Kosourov, 1969, V. A. Muratikova, 1969, A. V. Drozdova, 1970 y 1972, N. I. Zotova, 1970 y L. I. Savinova, 1971).

En la actualidad nosotros acercamos nuestros experimentos a las condiciones reales de los vuelos y pasamos a su estudio en aquel orden sucesivo, de acuerdo con el cual éstas actúan desde el despegue hasta el aterrizaje.

Al principio el organismo se somete a la acción del entrenamiento y a las sobrecargas de gravitación, luego siguen las sobrecargas que se experimentan como si fuera durante el despegue, después la hipocinesia, luego de nuevo las sobrecargas que se experimentan como si fuera durante el aterrizaje.

Los cambios observados en estos momentos muestran que mediante el entrenamiento se logra prevenir la acción nociva de las sobrecargas de gravitación. También (como demostró A. K. Kosourov, 1981) pueden ser reversibles los cambios morfológicos de la pared de las arterias de diferentes tipos que surgen bajo la acción de las sobrecargas de gravitación y de la hipocinesia.

Sin embargo, la estancia del organismo en las condiciones de la hipocinesia conduce a la pérdida del entrenamiento del organismo, debido a lo cual la acción reiterada de las sobrecargas de gravitación, que por lo general tiene lugar durante el aterrizaje, provoca grandes cambios anatómicos, semejantes a los cambios, los cuales se observan durante la acción de las sobrecargas en el organismo entrenado. De aquí parte el problema de la readaptación del organismo a las condiciones terrestres, especialmente a las fuerzas de la atracción terrestre. Para la readaptación más rápida se utilizan los medios especiales que normalizan los cambios anatómicos y preparan el organismo para los vuelos reiterados.

Si ahora comparamos los cambios anatómicos del cauce vascular, que surgen en las condiciones de distintos factores extremos —sobrecargas de gravitación, hipocinesia y otros— entonces se puede ver su gran semejanza. Eso indica el hecho de que los cambios estructurales de los vasos no son específicos para cada uno de estos factores, sino tienen el carácter común y por lo visto son adaptables. El sistema vascular del organismo sano responde a distintas acciones extremas con los cambios anatómicos casi de un mismo tipo. De aquí se deduce la regularidad general y basándose en la misma se puede construir la teoría general, a saber: la teoría neurohemodinámica de la adaptación anatómica del sistema vascular a los factores extremos (M. G. Privés).

La acción de las sobrecargas de gravitación sobre la estructura del sistema vascular se investigó también en los trabajos de los colaboradores de otras cátedras; en las cátedras de la Anatomía Normal: del II Instituto de Medicina N. I. Pirogov de Moscú (V. V. Kuprianov, V. G. Petrujin y N. G. Dimitrov, 1968; V. V. Kuprianov y V. G. Petrujin, 1970 y 1974; N. V. Kuprianova, 1969 y otros), Instituto Estomatológico de Medicina de Moscú (S. I. Evlov, V. M. Klebanov y S. S. Mijailov, 1970).

En la cátedra de Anatomía Normal de la Academia de Medicina Militar S. M. Kirov estas investigaciones fueron comenzadas por R. A. Bardina (1964 y 1968) y sus discípulos (V. S. Panchenko, 1968; V. F. Molchan, 1968; A. V. Krasilnikov, 1968; D. Darku, 1968).

ANATOMÍA HIDROCÓSMICA

En la actualidad se efectúa un gran trabajo y la construcción de diferentes estructuras en el fondo de los mares y océanos. Esta esfera submarina se llama hidrocosmos. Los hombres que trabajan allí durante largo tiempo se encuentran en las condiciones del hidrocosmos, debido a lo cual su organismo está obligado a adaptarse a estas acciones extremas especiales. El estudio de la estructura del organismo sano, sus órganos y sistemas constituye el contenido de una nueva dirección de la ciencia anatómica, la cual (análogamente a la anatomía cósmica) puede llamarse anatomía hidrocósmica. La anatomía hidrocósmica, al igual que la anatomía cósmica, constituye parte de la anatomía normal de la persona. Por la iniciativa del autor (M. G. Pri-

ves) comenzó a elaborarse en la cátedra de la Anatomía Normal del I Instituto de Medicina Académico I. P. Pavlov de Leningrado y el Instituto de Medicina de Vladivostok (M. I. Urmanov). Sus objetos son los sistemas óseo y vascular, en los cuales tienen lugar los cambios anatómicos determinados, *semejantes al cambio que surge en las condiciones del cosmos. Estos cambios se readaptan y se normalizan al salir del hidrocósmos.*

Al hacer el resumen de todo lo expuesto más arriba, se puede decir lo siguiente:

1. La anatomía moderna estudia la estructura del organismo no aisladamente, sino en relación con su medio biosocial.

2. Esta no sólo describe y explica la estructura, sino también trata de cambiarla en la dirección necesaria, lo que constituye un rasgo moderno muy importante — la eficacia.

3. Esta, al igual que otras ciencias, trata de estudiar el influjo del progreso científico-técnico y los factores sociales modernos sobre la estructura del organismo.

4. Del estudio abstracto del esquema del cuerpo del cadáver desconocido pasa a la anatomía individual de las personas vivas concretas, teniendo en cuenta su medio social.

5. Una nueva dirección de la anatomía moderna, relacionada con el progreso científico-técnico, es la anatomía de las personas de diversas profesiones, terrestres y, si se puede decir así, no terrestres.

6. Lo mismo que dijo I. P. Pavlov, que el futuro de la medicina es la higiene, asimismo el futuro de la anatomía no es la anatomía de la persona abstracta, sino la de los hombres, incluyendo su medio biosocial y especialmente el trabajo, lo que es importante para la higiene de las condiciones de la vida del individuo y de la sociedad.

La anatomía no se ha agotado a sí misma, sino que al contrario, es una ciencia de perspectiva y va al paso con el siglo. Cambia el pertrechamiento técnico de la sociedad humana, que determina la evolución humana específica, y cambia también la estructura del cuerpo humano.

Con respecto a eso Marx escribió que al actuar sobre la naturaleza exterior y al cambiarla, el hombre al mismo tiempo cambia su naturaleza.

El medio social del hombre cambió, cambia y cambiará. Bajo el influjo de su medio social, el hombre cambiaba, cambia y cambiará. La ciencia anatómica, cuyo objeto es el hombre, cambiaba, cambia y cambiará «La anatomía vivirá en los siglos de los siglos, mientras viva el hombre» (M. V. Pri- ves).

La tarea de la anatomía moderna es el estudio del organismo del hombre como el ser biosocial. Parafraseando a Goethe, se puede decir:

«Para poder encontrar en lo infinito el camino más correcto, debes saber estudiar y actuar».

INDICE ALFABETICO

A

Acueducto cerebral 191
Adhesión intertalámica 215, 217
Agujeros intervertebrales 217
 — *oval* 23, 33
Anomn, cuerno de (hipocampo)
 230
Ampolla estática 381
Analizador (es) 236, 373, 374, 375
 — acústico, estructura del 392
 — del lenguaje, terminaciones corticales de los 241
 — interoceptivo 356
 — motor 356
Anastomosis 17
 — arteriovenosas 18
Antiélico 383
Antrigo 383
Antro mastoideo 386
Aorta 56
 — abdominal, ramos de la 81
 — arco de la 25, 57
 — ascendente 56
 — bifurcación de la 87
 — descendente 57
 — dorsal 24
 — exploración radiológica de la 58
 — ramos del arco de la 58
 — torácica, ramos de la 78
 — ventrales 24
Aparato acústico 382
Apice del corazón, incisura del 30
Araenoides 187
Arco arterial plantar 97
 — *plantar* 97
 — profundo 77
 — superficial 77
 — reflejo corto 348
 — trimero 348
Area vestibular 208
Árbole mamilar 380
Arquicorteza 226
Arquipallo 227
Arterias 17
 — acromiotorácica 70
 — adventicia de las 17
 — anastomóticas 17
 — arqueada 95
 — auricular post. 61
 — axilar 70
 — basilar 68
 — braquial 72
 — profunda 72
 — carótidas comunes 26, 58
 — ext. 59
 — int. 64
 — cerebrosa inferopost. 68
 — cerebral ant. 66
 — media 66
 — circunfleja femoral lat. 93
 — — medial 92
 — humeral ant. 72
 — — post. 72
 — iliaca prof. 90
 — superficial 91
 — cólica der. 85
 — izq. 86
 — media 85
 — colateral ulnar inf. 72
 — — sup. 72

— comunicante post. 66
 — coróidea ant. 66
 — coronarias 39
 — deferencial 89
 — descendente de la rodilla 93
 — *dorsales segmentarias* 26
 — epigástrica inf. 90
 — epigástrica superficial 91
 — espinal ant. 68
 — — post. 68
 — esplélica (línea) 82
 — esternocleidomastoidea 61
 — extraorgánicas 17
 — extremas 17
 — facial 69
 — femoral 91
 — femoral profund. 92
 — frénica inf. 87
 — sup. 81
 — gástrica izq. 81
 — glútea inf. 89
 — — sup. 89
 — hepática común 81
 — ileocólica 85
 — iliaca común 87
 — — ext. 90
 — — int. 87
 — iliolumbar 89
 — intercostales post. 78
 — interósea común 75
 — intestinales 84
 — intróseas 102
 — lingual 59
 — lumbares 87
 — maleolares 95
 — maxilar 62
 — mesentérica inf. 86
 — — sup. 83
 — metafarsianas plantares 97
 — obturadora 89
 — occipital 61
 — oftálmica 65
 — ovárica 87
 — pancreaticoduodenales inf. 84
 — — paré de las 17
 — peronea 95
 — plantar lat. 97
 — poplítea 93
 — primera metacarpiana dorsal 75
 — — pudendas externas 92
 — — int. 90
 — pulmonares 56
 — radial 73
 — rectal media 90
 — recurrente radial 74
 — — tibial ant. 95
 — — post. 95
 — — ulnar 75
 — renal 86
 — sacra lat. 89
 — — mediana 87
 — sigmoides 86
 — subclavia izq. 66
 — subcostales 81
 — subescapulares 71
 — suprarenal media 86
 — tarsianas 95
 — *temporal superficial* 61
 — terminales 17
 — testicular 87
 — tibial ant. 94

— — post. 95
 — tipo clásico 17
 — — muscular 17
 — tiroidea sup. 59
 — torácica int. 69
 — — lat. 71
 — sup. 70
 — transversa del cuello 70
 — tónica media de la 17
 — — ulnar 75
 — umbilical 89
 — uterina 89
 — vertebral 68
 — vesicales 89
Arteriolas 17
Asa cervical 262
Atrio der. 32
 — izq. 33
Auricular der. 32
Auriculilla izq. 33

B

Bazo 159
 — desarrollo del 161
 — estructura del 161
 — función del 161
 — topografía del 159
 — vasos y nervios del 161
Bulbo(s) aórtico 56
 — izq. 59
 — tónica vascular del 504

C

Canal(s) central 181
 — semicirculares óseos 390
Capilares 18
Cápsula interna 234
 — — brazo ant. de la 234
 — — post. de la 234
 — — rodilla de la 234
Cava inferior, válvula de la 33
Cavidad abdominal, arterias viscerales de la 27
 — epidural 187
 — subaracnoidea 187, 251
 — subdural 187, 247
 — timpánica 385
Centro cortical 237
Cerebro 189, 195, 201
 — hemisferios del 202
 — hoz del 248
 — pedúnculos medios del 201
 — superiores del 203
 — tienda del 247
Cerebro 195
 — acueducto del 211
 — círculo arterial del 66
 — cisterna de la fosa lateral del 251
 — estructura de la corteza del 224
 — *Isura longitudinal del* 189
 — transversa del 189
 — hoz del 247
 — surco lat. del 193, 221

Cíngulo, giro del 224
 — surco del 193, 224

Circulación colateral 104
 — linfática colateral 156
 — mayor 20
 — menor 21
 — placentera 29, 123
 — sanguínea regional 21
 — — sistema de la 17
 — transcapilar 22
 — yuxtacapilar 22

Cisterna cerebelomedular 251
 — del quilo 135
 — interpeduncular 251
 — quiasmática 251
 — terminal 188

Claustro 230, 233
 — cápsula extrema 233

Cóclea 390

Cola de caballo 181

Colículo, brazo del 211
 — facial 207, 209
 — inferior, brazo del 211
 — sup., brazo del 210

Columna gris ant. 181
 — — post. 181

Comisura blanca 184

Conducto arterioso de Botal 25
 — semicirculares 381
 — venoso 29

Conductor 197

Conjuntiva palpebral 415

Cono arterial 17
 — medular 178

Corazón 29
 — ángulo de inclinación del 53
 — ápice del 29
 — arterias intraorgánicas del 42
 — — base del 30
 — cara anterosuperior 30
 — — inf. del 30
 — seno coronario del 28, 33
 — — coronario del 24
 — tipos de 53
 — venas del 44

Coroides 405

Corona radiante 234

Córnea 404

Corteza, sustancia gris de la 219

Crista galli 247

Cristalino 411

Cuarto ventrículo 191, 205
 — — aperturas lat. del 205, 252
 — — mediana del 205, 251
 — — estrias medulares 208
 — — fondo del 205
 — — recessos lat. del 205
 — — techo del 205
 — — tela coroides del 205

Cuerdas tendinosas 34

Cuernos anteriores 182
 — laterales 183

Cuerpo amigdalino 230, 233
 — caloso 219
 — — esplenio del 219
 — — rodilla del 219
 — — rostro del 219
 — — surco del 223
 — — tronco del 219
 — ciliar 405
 — estriado 193, 230
 — geilicados 216
 — mamilar 189, 217
 — pineal 219, 216
 — trapecoide, núcleo dorsal del 201

Cuerpo vítreo 411

Cuña 224

Cresta terminal 33

D

Diástole 29

Diencéfalo 192, 213, 214

Duramadre 186
 — nervios de la 251

E

Eminencia colateral 230

Encéfalo 189
 — arterias del 103
 — aracnoides del 251
 — cara inf. del 189
 — — superolateral del 189
 — duramadre del 247
 — — piamadre del 253

Endocardio 39

Enlaces bilaterales, aparato de los 184

Epicardio 39

Epifisis 192

Epitálamo 216

Esclera 404

Espolón 229

Estríbo 387

F

Fascículo atrioventricular 38
 — corticotalámico 235
 — cuneiforme 179, 185, 198
 — grácil 179, 185, 198
 — longitudinal 233
 — — inf. 233
 — — medial 200, 213
 — — talamocortical 235

Fibras corticopontinas 201
 — olivocerebelares 203
 — propias 186
 — unciforme 233

Fisuras cerebelares 203
 — horizontal cerebelar 203

Flóculo 202, 203
 — pedúnculo del 203

Folios cerebelares 203

Formación reticular 200, 201, 213
 — — conexiones de la 362

Fórnix 219
 — columnas del 219
 — cuerpo del 219
 — pilar del 219, 230

Fosa interpeduncular 189
 — oval 33
 — — limbo de la 33
 — romboidea 205, 206
 — — eminencia medial de la 207
 — — suelo de la 201

Fosillas granulares 252

Funiculos laterales 185
 — anteriores 186
 — posteriores 185, 198

G

Gancho 224, 227

Ganglio celíaco 335
 — cervical 330
 — ciliar 292
 — espinal (intervertebral) 181
 — estrellado 331
 — geniculado 299, 420
 — intermedios 329

— mesentérico superior 335
 — ótico 296
 — pterigopalatino 294
 — submandibular 297
 — vestibular 302

Giro angular 223
 — dentado 224, 227
 — — fornicado (arqueado) 224, 227
 — occipitotemporal lat. 223
 — — medial 223
 — parahipocampal 223, 224, 228
 — postcentral 222
 — precentral 222
 — recto 223
 — — supramarginal 222
 — — temporal medio 223
 — — inf. 223
 — — superior 223
 — — transverso 223

Glándula lagrimal, innervación parasimpática eferente 341
 — submandibular, innervación parasimpática eferente 341
 — tarsales 414

Globo pálido 231, 366

Granulaciones aracnoides 252

Gravitación, analizador de la 398

H

Habénulas 216
 — comisuras de las 216
 — trigono de la 216

Hélix 383

Hemisferios cerebrales 189

Hilo terminal 178

Hipocampo, lámbda del 219
 — surco del 193

Hipofinesia 441

Hipofisis 189, 217
 — fosa de la 250

Hipotalamo 214, 216

I

Insula 193, 223

Infundíbulo 189

Intumescencia cervical 178
 — lumbosacral 178

Iris 407
 — estroma del 407

Istmo 205
 — rombocéfálico 191

L

Lagerimo membranoso 390

Lago lagrimal 414

Lámina terminal 189

Lemnisco lat. 211
 — lat., trigono del 211
 — medio, decusación del 200
 — trigono del 205

Ligamentos, arterias de los 102
 — dentado 188
 — parabra 414

Línea trigonofacial 201

Linfonodos 132
 — axilares 148
 — bucales 151
 — cervicales 151
 — cubitales 148
 — inguinales 141

— esofágico 332
 — facial 331
 — gástrico ant. 308
 — — post. 308
 — lumbar 272
 — lumbosacro 272
 — mesentérico 339
 — ovárico 335
 — pelviano 336
 — sacro 274
 — submucoso 339
 — venoso prostático 118
 — — rectal 118
 — — sacro 118
 — — uterino 118
 — — vaginal 118
 — — vertebrales int. 113
 — — vesical 118
 — vertebrales ext. 113
 Precúneo 224
 Proscencéfalo 192, 195, 213
 Psalterio 219
 Puente 190, 201
 — cuerpo trapezoidal del 201
 — porción dorsal del 201
 — — ventral del 201
 Pulgar, a. principal del 75
 Pupila, músculo dilatador de la 408
 Putamen 231, 367

R

Receptor 166
 Recesso óptico 192
 — pineal 216, 218
 Red carpiiana palmar 76
 Región subtalámica 216, 217
 Retina 408
 — vasos de la 410
 Rinencefalo 193, 219, 225
 Rodilla, arrias de la 95
 Romboencéfalo 191, 195
 — istmo del 195

S

Saco lagrimal 416
 Sáculo 392
 Semilunares aórticas, nódulos de las 35
 Senos aórticos 56
 — cavernoso 250
 — confluyente de los 250
 — coronario, válvula del 33
 — esfenoparietal 250
 — intercavernosos 250
 — occipital 250
 — petroso 250
 — recto 250
 — sagital superior 250
 — — surco del 247, 250
 — transverso 250
 — — surco del 247
 — venoso 17
 Señalización, primer sistema de 240
 — segundo sistema de 241
 Septo cervical intermedio 188
 — interartrial 32
 — interventricular 35
 — — porción membranosa del 24
 — — lúcido 219
 — — cavidad del 220
 Silla turca 189
 — — diafragma de la 248

Sistema aferente específico 361
 — del seno coronario, venas del 44
 — extrapiramidal 366
 — límbico 360
 — límfático 16, 130
 — nervioso animal 169
 — — embriogénesis del 175
 — — intramural 339
 — — vegetativo 169
 — — desarrollo del 169
 — reticular activador ascendente 363
 — — sanguíneo 16
 — — vascular 15
 Sístole 29
 Sonido, aparato transmisor del 382
 — — vías de conducción del 394
 Subcorteza 219, 230
 Substancia blanca 183, 233
 — gelatinosa 182
 — gris 187, 212
 — intermedia central 181
 — perforada ant. 189
 — — post. 190
 Surco basilar 201
 — calcario 193, 223, 224, 229
 — central 193, 222
 — circular 223
 — colateral 223
 — coronario 30
 — frontal inf. 222
 — — sup. 222
 — hipotalámico 217
 — interventriculares 24
 — — ant. 30
 — — post. 30
 — intraparietal 222, 223
 — lat. 223
 — — ant. 197
 — — mediano pos. 197
 — occipital transverso 223
 — occipitotemporal 223
 — olfatorio 193, 223
 — orbital 223
 — paracentral 224
 — parietooccipital 193, 222, 224
 — postcentral 222
 — posterolateral 198
 — precentral 193, 222
 — rinal 223, 224
 — subparietal 224
 — temporal sup. 193
 — terminal 33, 215

T

Tálamo 192, 214
 — — estria medular del 215
 — — terminal del 233
 — láminas medulares del 215
 Talamoencéfalo 214
 Tapiz 229
 Techo, lámina del 191
 — mesencefálico 210
 — núcleo del 203
 Tegmento 211, 212
 — decusación ventral del 212
 Telencefalo 192, 213, 218
 Tercer ventrículo 214, 217
 — — tela coroidea del 217
 Tercera circulación (cardíaca) 21
 Timo 157
 — desarrollo del 158
 — estructura del 158
 — función del 158
 — linfomatoso del 159
 — tipografía del 157
 Timpano, cavidad del 385
 — cuerda del 299, 301

Trabéculas carnosas 35
 Tracto bulbotalámico 200
 — cerebelorubrospinal 368
 — cerebelotegmental 204
 — corticonuclear 212, 235, 364
 — corticopontinos 212, 235
 — corticopontocerebeloso 369
 — corticospinal 212, 235, 284
 — — ant. 364
 — — lat. 186, 364
 — espinal ant. 185, 204
 — espinocerebelar post. 185
 — espinocerebeloso ant. 359
 — — post. 358
 — espinotalámico ant. 186
 — — lat. 186
 — espinotectal 186, 211
 — ganglio espinotalámico cortical 352
 — olfatorio 189
 — olivocerebelar 200
 — olivospinal 186
 — óptico 211, 216
 — pontocerebelar 201, 204
 — reticulospinal 186
 — rubrospinal 186, 212, 368
 — solitario, núcleo del 208, 209, 303
 — tectobulbar 211
 — tectospinal 186, 211
 Trago 383
 Trígono olfatorio 189
 Tronco arterial 23
 — braquiocefálico 58
 — broncomediastínico der. 137
 — — izq. 136
 — celíaco 81
 — cerebral 189
 — cotocefálico 70
 — linfáticos lumbares 135
 — pulmonar 33, 55
 — — orificio del 34
 — — válvula del 34
 — simpáticos 329, 330
 — solitario, núcleo del 304
 — subclavio der. 137
 — — izq. 136
 — tirocefálico 68
 — yugular der. 137
 — yugular izq. 136
 Tuba auditiva 387
 Tubérculo cenicento 189, 216, 217
 — — nodular 193
 Tónica vascular, vasos y nervios de la 408

U

Uñas 379
 Utriculo 392

V

Vaina vascular 19
 Válvula mitral 35
 — semilunar ant. 34
 — — lúneas de la 34
 — sigmoides pulmonares 34
 — tricúspide 35
 Vasografía 126
 Vasos de vasos 19
 — linfáticos 131, 139
 — magistrales 19
 — orgánicos 20
 — pericardíacos 19

- quilleros 144
 - sanguíneos 16
 - Velos medulares 205**
 - medular inf. 203
 - — sup. 190, 203
 - Venas 18**
 - cardíacas ant. 44
 - — íntimas 45
 - cardinales ant. 27
 - — post. 27
 - cava inf. 114
 - — — primitiva 27
 - circunfleja ilíaca prof. 120
 - diploicas 251
 - epigástrica inf. 120
 - hepáticas 115
 - ilíacas comunes 117
 - — ext. 120
 - — int. 117
 - lienal 117
 - linfáticas profundas 142
 - — superficiales 142
 - lumbares 115
 - mesentéricas 117
 - ováricas 115
 - paredes de las 18
 - porta 115
 - pulmonares 56
 - renales 115
 - safena magna 120
 - — parva 122
 - suprarenal 115
 - testiculares 115
 - Ventana cloacal 385**
 - vestibular 386
 - Ventrículo der. 33**
 - izq. 34
 - laterales 227
 - lat., plexo coroideo del 230
 - terminal 181
 - Vénulas 18**
 - Vermis 202**
 - Vértice cardíaco 37**
 - Vesículas cerebrales primarias 191**
 - Vestíbulo 389**
 - Vías de proyección 369**
 - Visceras, vasos linfáticos de las 139**
- Y**
- Yunque 386**
- Z**
- Zajarin-Head, zonas de 346**
 - Zonas reflectógenas 19**

A NUESTROS LECTORES:

Mir edita libros soviéticos traducidos al español, inglés, francés, árabe y otros idiomas extranjeros. Entre ellos figuran las mejores obras de las distintas ramas de la ciencia y la técnica: manuales para los centros de enseñanza superior y escuelas tecnológicas; literatura sobre ciencias naturales y médicas. También se incluyen monografías, libros de divulgación científica y ciencia ficción. Dirijan sus opiniones a la Editorial Mir,

1 Rizhski per., 2, 129820, Moscú, I-110, GSP, URSS.